



Ορθοπαιδική - Εργοθεραπεία



Ioannis Th. Lazarettos MD, PhD
Orthopaedic Surgeon

Παθήσεις Κάτω Άκρου

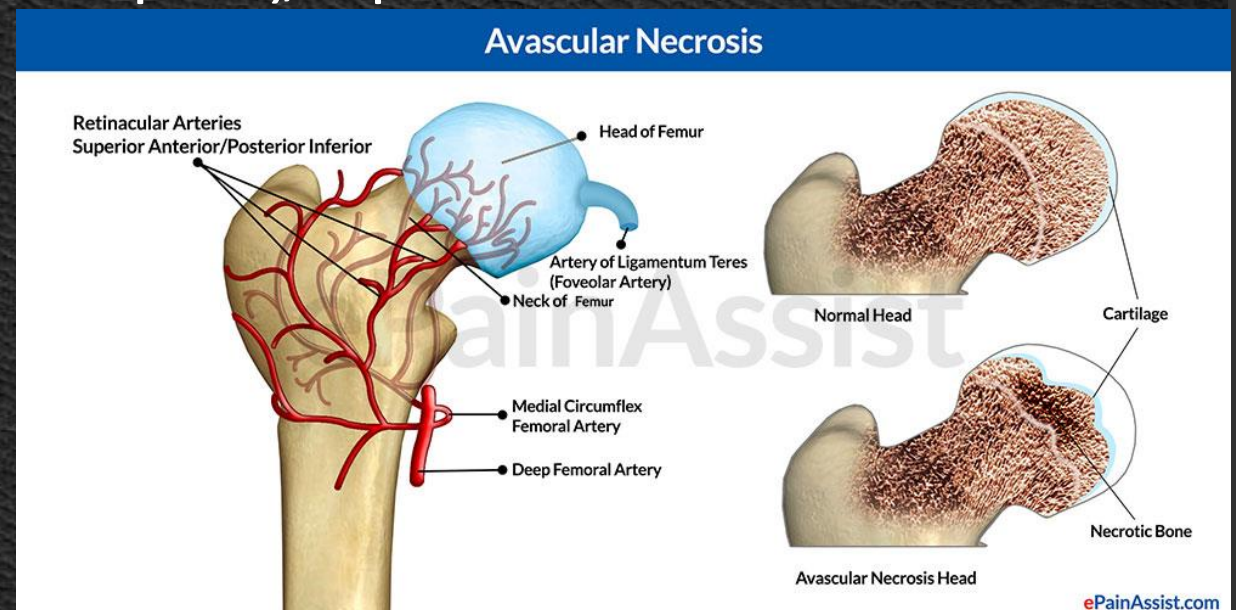
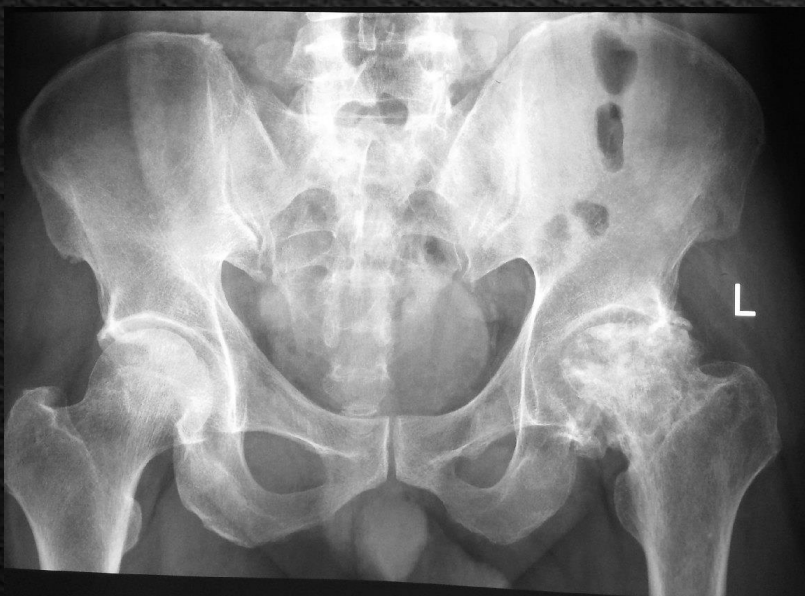

Ioannis Th. Lazarettos MD, PhD
Orthopaedic Surgeon

Άσηπτη Νέκρωση Μηριαίας Κεφαλής

- ◆ Η άσηπτη νέκρωση της μηριαίας κεφαλής αφορά σε οστική νέκρωση της φορτιζομένης κυρίως επιφάνειας, η οποία αποδίδεται σε ιδιοπαθή ή δευτεροπαθή αίτια & καταλήγει τις περισσότερες φορές σε οστεοαρθρίτιδα.
- ◆ Καταστάσεις, οι οποίες ενοχοποιούνται:
 - ◆ Τραύμα
 - ◆ Δρεπανοκυτταρική αναιμία
 - ◆ Νόσος Gaucher
 - ◆ Αλκοολισμός
 - ◆ Θεραπευτική ακτινοβολία στην περιοχή
 - ◆ Κατάχρηση αντιφλεγμονωδών φαρμάκων
 - ◆ Νόσος Caisson
- ◆ Η άσηπτη νέκρωση προσβάλλει όλες τις ηλικίες

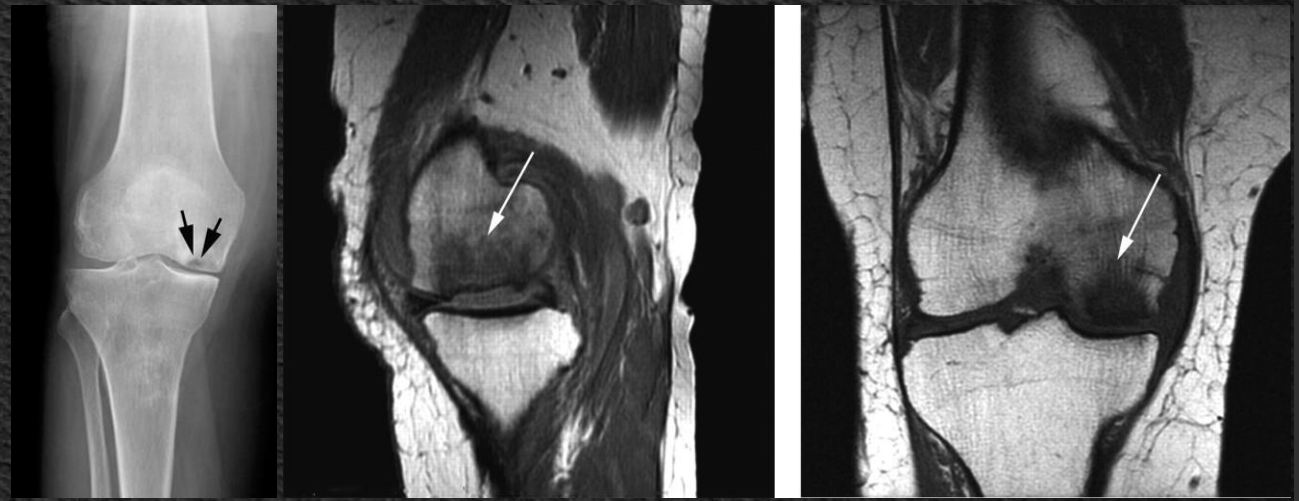
- ◆ Η κλινική εικόνα χαρακτηρίζεται από πόνο & χωλότητα καθώς & από προοδευτικό περιορισμό της κινητικότητας της πάσχουσας περιοχής
- ◆ Ο ακτινογραφικός έλεγχος αργεί πέραν του τριμήνου να δώσει ευρήματα
- ◆ Το σπινθηρογράφημα δίνει στοιχεία αυξημένης συγκέντρωσης του ραδιοφαρμάκου στο πάσχον ισχίο
- ◆ Ο μαγνητικός συντονισμός συμβάλλει στην έγκαιρη διάγνωση της πάθησης λόγω της μεγάλης ευαισθησίας, την οποία διαθέτει



- ◆ Η θεραπεία, εφ' όσον η διάγνωση τεθεί πριν από μη αναστρέψιμες μεταβολές, συνίσταται σε αποφόρτιση & σε χορήγηση φαρμάκων, που προάγουν τήν οστεογένεση στην περιοχή.
- ◆ Η εγκατάσταση μη αναστρέψιμων βλαβών αντιμετωπίζεται με χειρουργικές μεθόδους, όπως είναι τα οστικά κυρίως **αγγειούμενα μοσχεύματα**, οι διάφορες **οστεοτομίες** & η **αρθροπλαστική** στα τελικά στάδια.

Οστεονέκρωση Γόνατος

- ◆ Εισβάλλει με οξύ πόνο ολίγων ωρών στο γόνατο & αφορά συνήθως σε μεσήλικες ή & μεγαλύτερες ηλικίες & συχνότερα εντοπίζεται στον έσω μηριαίο κόνδυλο.
- ◆ Το οξύ επεισόδιο ακολουθεί πόνος ηπιότερος, για χρονικό διάστημα μεγαλύτερο των έξι εβδομάδων, ο οποίος οδηγεί τον πάσχοντα στον ιατρό.
- ◆ Η κλινική εξέταση, εκτός της μυϊκής ατροφίας, αποκαλύπτει & πόνο με την ψηλάφηση στο έσω μεσάρθριο διάστημα.



- ◆ Η απλή ακτινογραφία στη φάση αυτή είναι αρνητική.
- ◆ Το σπινθηρογράφημα αποκαλύπτει αυξημένη συγκέντρωση του ραδιοφαρμάκου στην περιοχή, χωρίς να είναι παθολογικό.
- ◆ Ο μαγνητικός συντονισμός επιτρέπει την επισήμανση της περιοχής, η οποία έχει προσβληθεί, & θέτει τη διάγνωση.
- ◆ Η θεραπεία συνίσταται σε αποφόρτιση, ισομετρικές ασκήσεις τετρακεφάλου & αντιφλεγμονώδη για βραχύ χρονικό διάστημα.
- ◆ Εάν η προσβληθείσα περιοχή είναι μεγάλη, η οστεοστομία βοηθά, ενώ αν υπάρχει δευτεροπαθή οστεοαρθρίτιδα, έχει ένδειξη η ολική αρthroπλαστική.

Χονδρομαλάκυνση Επιγονατίδας

- ◆ Χαρακτηρίζεται από πόνο, ο οποίος εντοπίζεται στην πρόσθια επιφάνεια του γόνατος, αφορά σε εφήβους, νεαρά άτομα & έχει σχέση με αθλητικές & άλλες δραστηριότητες.
- ◆ Αναφέρονται τέσσερα στάδια τής νόσου.
 - ◆ Το πρώτο, με μαλάκυνση & ινιδιοποίηση του αρθρικού χόνδρου
 - ◆ Τό δεύτερο, κατά το οποίο προστίθενται & ρωγμές
 - ◆ Τό τρίτο, με μερική απώλεια αρθρικού χόνδρου
 - ◆ Τό τέταρτο, με χόνδρινο έλλειμμα μέχρι τού υποχονδρίου οστού.
- ◆ Όσο επιδεινώνονται οι βλάβες επηρεάζεται η απέναντι επιφάνεια.

- ◆ Συνήθως, ενοχοποιούνται υπερβολικές φορτίσεις κατά τη διάρκεια καθημερινών δραστηριοτήτων ή αθλητικών εκδηλώσεων σε αρθρικό χόνδρο μειωμένης αντοχής
- ◆ Η διάγνωση βασίζεται στο ιστορικό & στην κλινική εξέταση, η οποία αναπαράγει τον πόνο μετά από πίεση τής επιγονατίδος επί των μηριαίων κονδύλων
- ◆ Η αρθροσκόπηση θα θέσει τη διάγνωση & θα προσδιορίσει την έκταση της βλάβης

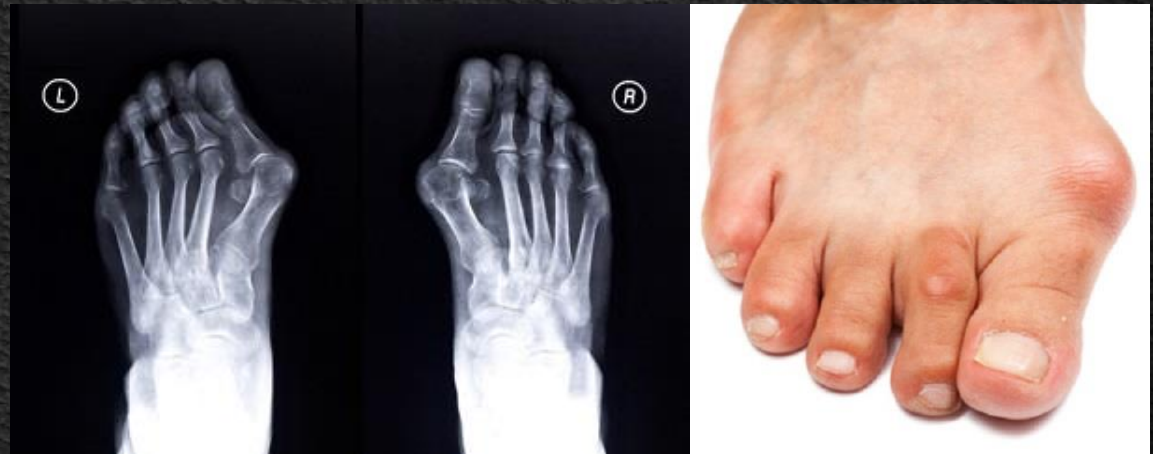Υποτροπιάζον Εξάρθρημα Επιγονατίδας

- ◆ Προκαλείται κατά την εφηβεία, μετά από απότομη κάμψη του γόνατος, οπότε η επιγονατίδα εξαρθρώνεται προς τα έξω.
- ◆ Το πρώτο επεισόδιο συνήθως ακολουθεί δεύτερο, ενώ στη συνέχεια το εξάρθρημα προκαλείται πολύ εύκολα & χωρίς εμφανή αιτία.
- ◆ Σε πολλούς ασθενείς η πάθηση είναι αμφοτερόπλευρη.
- ◆ Η αιτιολογία είναι πολυπαραγοντική
- ◆ Στην κλινική εξέταση, ο εξεταστής ωθεί με τα δάκτυλά του την επιγονατίδα προς την εξωτερική πλευρά τού γόνατος, προκαλείται στον εξεταζόμενο έντονο συναίσθημα πανικού ή φόβος επικειμένου εξαρθήματος.

- ◆ Η θεραπεία είναι χειρουργική & ο στόχος είναι η διόρθωση εφ' όσον είναι εφικτό, των αποκλίσεων από το φυσιολογικό, οι οποίες ευθύνονται για το εξάρθρημα.
- ◆ Ακολουθεί ακινητοποίηση για χρονικό διάστημα 6 εβδομάδων και συστηματική φυσικοθεραπεία.
- ◆ Συνήθως τα αποτελέσματα είναι ικανοποιητικά.

Βλαισός Μέγας Δάκτυλος

- ◆ Η προσβολή της πρώτης μεταταρσιοφαλαγγικής άρθρωσης δυνατόν να οδηγήσει σε βλαισό μέγα δάκτυλο.
- ◆ Ο ακτινολογικός έλεγχος δείχνει στένωση του μεσαρθρίου διαστήματος, παραγωγή οστεοφύτων & ανάλογα με τήν περίπτωση, απόκλιση σε βλαισότητα.
- ◆ Η αρθρίτιδα τής πρώτης ΜΤΦ είναι πολύ συχνή, έχει συνήθως κληρονομική προδιάθεση & αντιμετωπίζεται θετικά με τις διάφορες μορφές οστεοτομίας όπως, επίσης, εξ ίσου καλά με την αρθρόδεση σε προχωρημένα στάδια.



Δύσκαμπος Μέγας Δάκτυλος

- ◆ Η προσβολή της πρώτης μεταταρσιοφαλαγγικής αρθρώσεως από κάποια μορφή αρθρίτιδας ή μετά από ενδοαρθρικό συνήθως κάταγμα δυνατόν να οδηγήσει σε δύσκαμπτη & επώδυνη άρθρωση.
- ◆ Ο ακτινολογικός έλεγχος θα δείξει στένωση του μεσαρθρίου διαστήματος & οστεόφυτα.
- ◆ Ο δύσκαμπος μέγας δάκτυλος αντιμετωπίζεται με αρθρόδεση, ενώ η αρthroπλαστική δεν έχει ακόμη θετικά αποτελέσματα στη συγκεκριμένη άρθρωση.

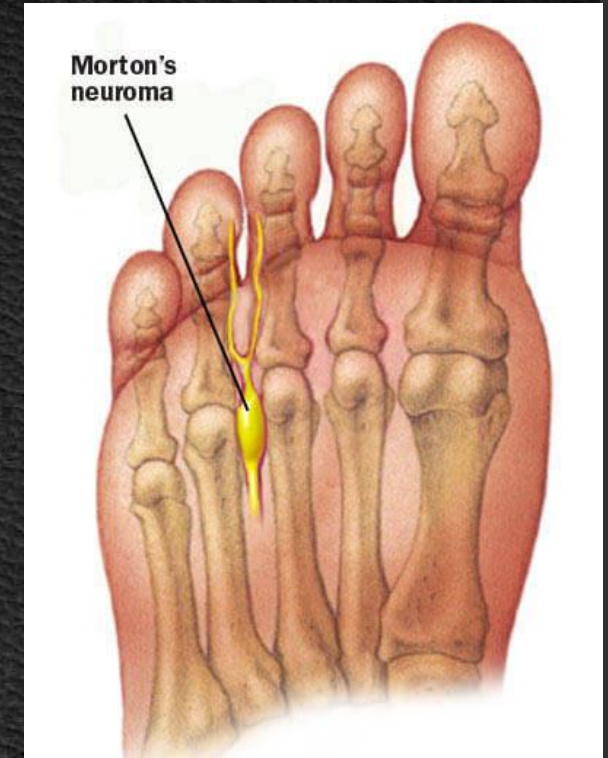
Μεταταρσιαλγία

- ◆ Διάφορες αιτίες, οι οποίες είναι δυνατόν να προκαλέσουν πόνο στο πρόσθιο τμήμα τού ποδιού.

Νευρίνωμα Morton

- ◆ Αποτελεί επώδυνη κατάσταση στο ύψος των μεταταρσίων με κλινικές εκδηλώσεις & πόνο, ο οποίος αντανακλά στα μεσαία δάκτυλα του ποδιού
- ◆ Οφείλεται σε ατρακτοειδή πάχυνση, άγνωστης αιτιολογίας, των δακτυλικών νεύρων πριν από το διχασμό τους, στο δεύτερο & τρίτο συνήθως μεσοδακτυλικό διάστημα
- ◆ Για την εκδήλωση των ενοχλημάτων ενοχοποιούνται τα στενά υποδήματα & τα ψηλά τακούνια.

- ◆ Η κλινική εικόνα συνίσταται κυρίως σε οξύ πόνο που ακτινοβολεί στα προσβληθέντα δάκτυλα του ποδιού, & ο πάσχων αδυνατεί να περπατήσει
- ◆ Ανακουφίζεται με την αφαίρεση των υποδημάτων του.
- ◆ Κλινικές δοκιμασίες είναι η ψηλάφηση του νευρινώματος κατά τον ραχιοπελματιαίο άξονα & η πίεση κατά τον εγκάρσιο άξονα των μεταταρσίων.
- ◆ Η θεραπεία συνίσταται σε αλλαγή τών υποδημάτων, ανύψωση των μεταταρσίων & έγχυση κορτιζόνης
- ◆ Στην περίπτωση συνεχίσεως των ενοχλημάτων η θεραπεία είναι χειρουργική με αφαίρεση του νευρινώματος.



Πτώση μεταταρσίων

- ◆ Το ανθρώπινο πόδι στηρίζεται σε 3 σημεία, την πτέρνα, το πρώτο & το πέμπτο μετατάρσιο, & υποστηρίζεται από δύο τόξα, το προσθιοπίσθιο & το εγκάρσιο, το οποίο βρίσκεται στο ύψος των μεταταρσίων.
- ◆ Μεταβολές τής κυρτότητας των τόξων προκαλούν διαταραχές στηρίξεως, οι οποίες δυνατόν να οφείλονται σε τραυματισμούς, κακή στήριξη στο έσω ή στο έξω χείλος τού ποδιού ή σε ακατάλληλα υποδήματα
- ◆ Η πτώση των μεταταρσίων προκαλεί πόνο, ο οποίος οφείλεται στη συμπίεση τού πελματιαίου δέρματος μεταξύ των κεφαλών των μεταταρσίων & του δαπέδου, η οποία εκφράζεται από πλευράς ασθενούς με τη φράση "πατώ σε καρφί", και προκαλείται επίσης σκληρία, γνωστή ως "κάλος"

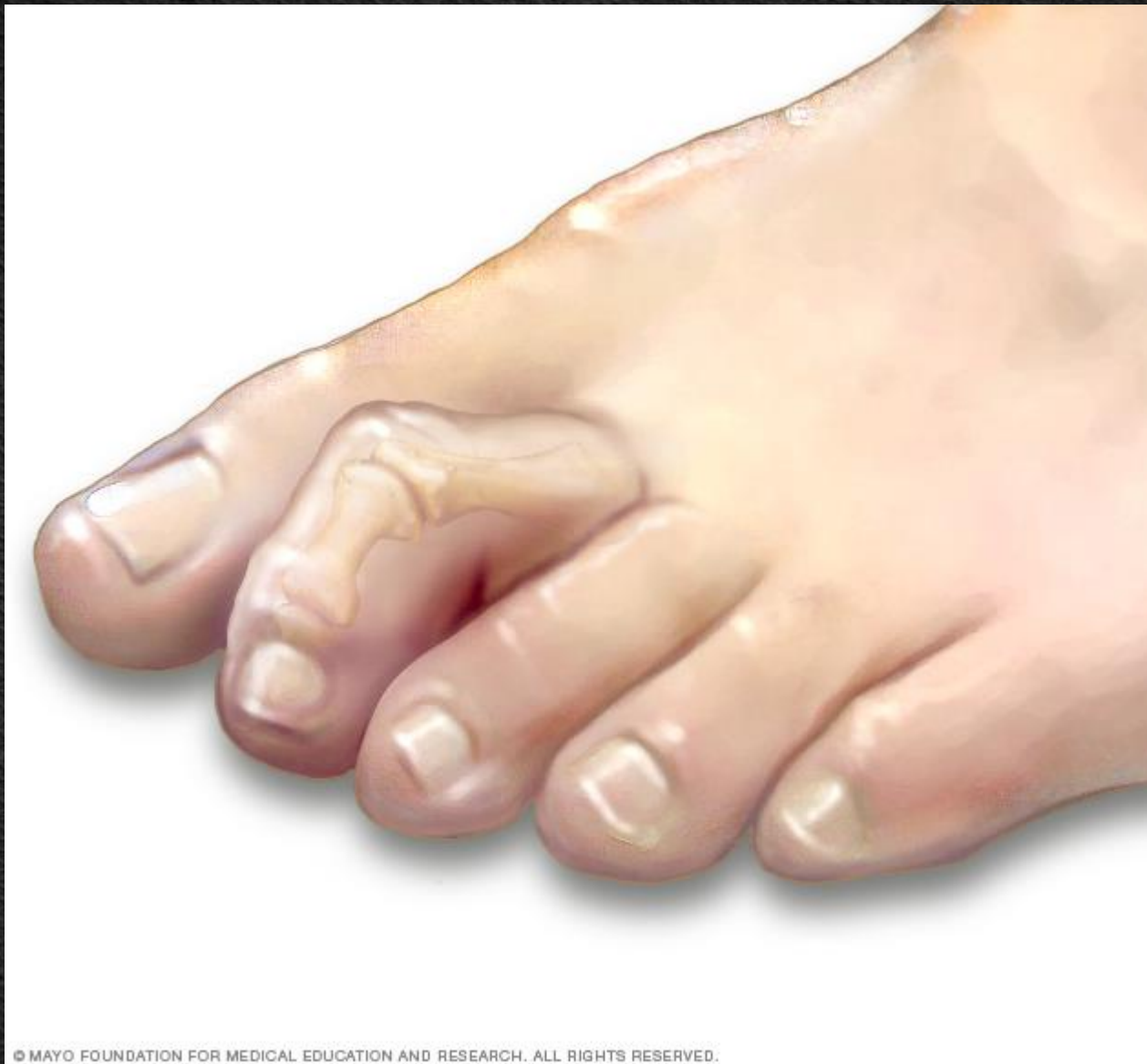- ◆ Η θεραπεία συνίσταται σε χρήση μαλακών υποδημάτων και ανύψωση των μεταταρσίων με ειδικούς πάτους.
- ◆ Αν τα ανωτέρω δεν αποδώσουν, τότε ενδείκνυται η χειρουργική θεραπεία, με οστεοτομία & ραχιαία παρεκτόπιση των κεφαλών των μεταταρσίων, ώστε να αποκατασταθεί το εγκάρσιο τόξο.

Σφυροδακτυλία & Καμπτοδακτυλία

- ◆ Είναι καταστάσεις, οι οποίες οφείλονται σε μόνιμη παραμόρφωση της 1ης & 2ης ΦΦ αρθρώσεως.

Σφυροδακτυλία

- ◆ Η σφυροδακτυλία δυνατόν να αφορά ένα ή περισσότερα δάκτυλα & συνήθως παρατηρείται σε άτομα, που πάσχουν από βλαισό μέγα δάκτυλο.
- ◆ Η πρώτη ΦΦ λόγω της τριβής, η οποία αναπτύσσεται με το υπόδημα, δημιουργεί στη ραχιαία επιφάνειά της επώδυνο τύλο.
- ◆ Συχνά, η παραμόρφωση συνυπάρχει με αρθρίτιδα της ΜΤΦ άρθρωσης
- ◆ Η θεραπεία είναι χειρουργική & συνίσταται σε αρθρόδεση της ΦΦ μαζί με αφαίρεση του επώδυνου τύλου.



© MAYO FOUNDATION FOR MEDICAL EDUCATION AND RESEARCH. ALL RIGHTS RESERVED.

Καμποδακτυλία

- ◆ Συνήθως είναι συγγενής & το πρόβλημα, τό οποίο δημιουργεί, είναι επώδυνος τύλος στην άκρη τού δακτύλου, λόγω πίεσης στην επιφάνεια αυτήν κατά τη βόδιση.
- ◆ Στις επώδυνες αυτές καταστάσεις η θεραπεία είναι χειρουργική & συνίσταται σε αρθρόδεση της 2^{ης} ΦΦ άρθρωσης σε έκταση.

1. Apley Graham "Apley's System of Orthopaedics and Fractures". 7th Edition Butterworth-Heinemann Ltd. 1993.
2. Campbell's. "Operative Orthopaedics". 8th Ed. Oxford, Butterworth-Heinemann Ltd. 1993.
3. Muller M., et all.: **Manual of internal fixation**. 3rd Edition 1994.
4. Rockwood and Green's. «**Fractures in Adults**». 4th Edition. Lippincott - Raven Publishers, 1996.
5. Skinner H.B. "**Current diagnosis and treatment in orthopaedics**". Lange Medical Book 2000.
6. ΔΕΠ Α' Ορθοπαιδικής Κλινικής Πανεπιστημίου Αθηνών. "**Ορθοπαιδική & Τραυματολογία**". Ιατρικές Εκδ. Κωνσταντάρας. Αθήνα 2001.
7. Ευσταθόπουλος Ν. «**Αρθρίτιδες Διάγνωση & Θεραπεία**». Ιατρικές Εκδόσεις Κωνσταντάρας, Αθήνα 2009.
8. Καμμάς & συνεργάτες. "**Εισαγωγή στην Ορθοπαιδική**". Αθήνα 1999.
9. Κορρές Δ. Λυρίτης Γ. Σουκάκος Π. «**Ορθοπαιδική & Τραυματολογία του Μυοσκελετικού Συστήματος**». Ιατρικές Εκδόσεις Κωνσταντάρας 2010.
10. Λαμπίρης Η.Ε. "**Ορθοπαιδική & Τραυματολογία**". Εκδ. Π.Χ. Πασχαλίδης, 2003, Αθήνα.
11. Παπαχρήστου Γ. "**Εισαγωγή στην Ορθοπαιδική & Τραυματολογία**". Ιατρικές Εκδόσεις Πασχαλίδης. Αθήνα 2006.
12. Σάπκας Γ. «**Εμβιομηχανική-Παθοφυσιολογία & Αντιμετώπιση Παθολογικών καταστάσεων στη Σπονδυλική Στήλη**». Ιατρικές Εκδόσεις Καυκάς. Αθήνα 2006
13. Συμεωνίδης Παναγιώτης: "**Ορθοπαιδική**" 2η Έκδοση. University Studio Press, Θεσσαλονίκη, 1996.
14. Χαρτοφυλακίδης - Γαροφαλλίδης. «**Θέματα Ορθοπαιδικής & Τραυματολογίας**». Επιστημονικές Εκδόσεις Γρ. Παρισιάνος, Αθήνα 1981.
15. Χατζηπαύλου Α.: "**Κακώσεις οστών και αρθρώσεων**". Εκδόσεις Π.Χ. Πασχαλίδης, Αθήνα, 2003

