



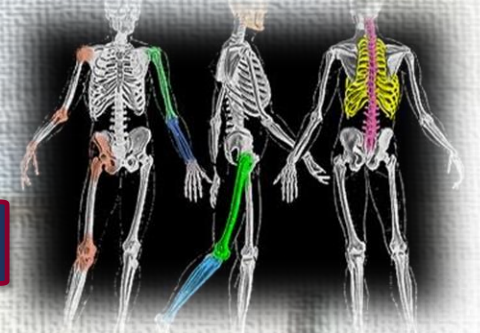
ΚΑΤΕΥΘΥΝΣΗ ΑΚΤΙΝΟΛΟΓΙΑΣ - ΑΚΤΙΝΟΘΕΡΑΠΕΙΑΣ



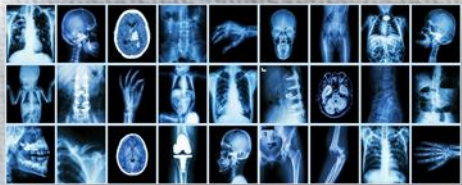^R
Εργαστήριο Ακτινολογίας Ι

Ακτινογραφική αξιολόγηση

ΟΠ προβολής θώρακα



Καψαμπέλης Μάρκος



Ακτινογραφική αξιολόγηση

Είναι η επίτευξη ορισμένων προβολικών στόχων στο φιλμ με βάση προκαθορισμένα γνωστικά κριτήρια εκτίμησης, καθώς και η διαδικασία ελέγχου του υλικού, των μέσων και των μεθόδων που χρησιμοποιήθηκαν.



Ακτινογραφική αξιολόγηση

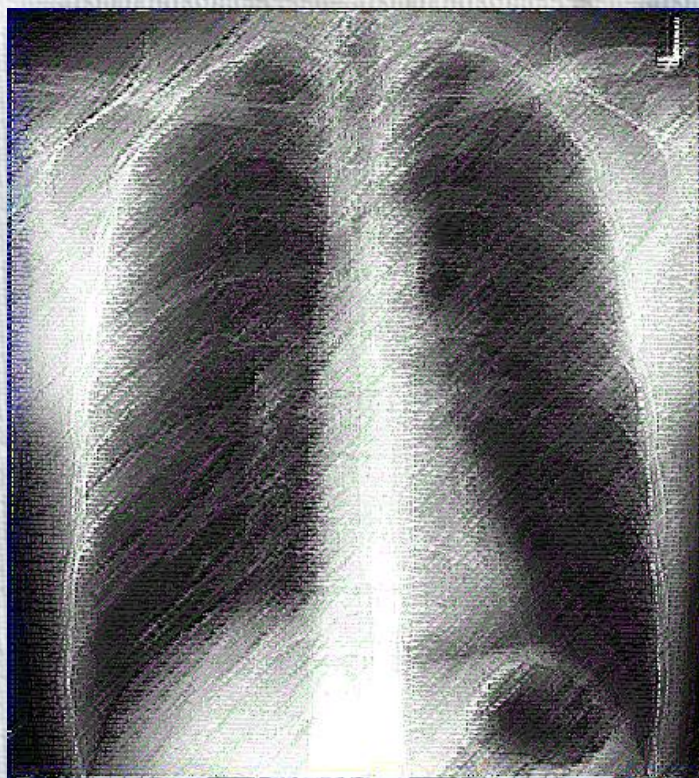
Στην αξιολόγηση μιας α/ας γίνεται σύγκριση μεταξύ του αποτελέσματος που αναμένεται και εκείνου που επιτυγχάνεται.

Η αξιολόγηση είναι χρήσιμη διαδικασία στην συλλογή απαραίτητων δεδομένων για την βελτίωση των αρχικών ενεργειών σε περίπτωση επανάληψης της προβολής.



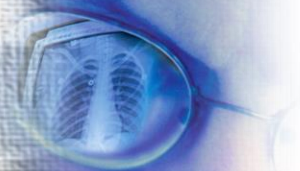Ακτινογραφική αξιολόγηση εξετάζει:

- Στοιχεία ακτινογραφίας
- Διακριτικά
- Αβλεψίες
- Ακτινογραφική ποιότητα
- Ικανοποιητική ανάδειξη ζητούμενου θέματος
- Αναγνώριση ανατομικών μορίων
- Ακτινοπροστασία
- Συμπροβολές



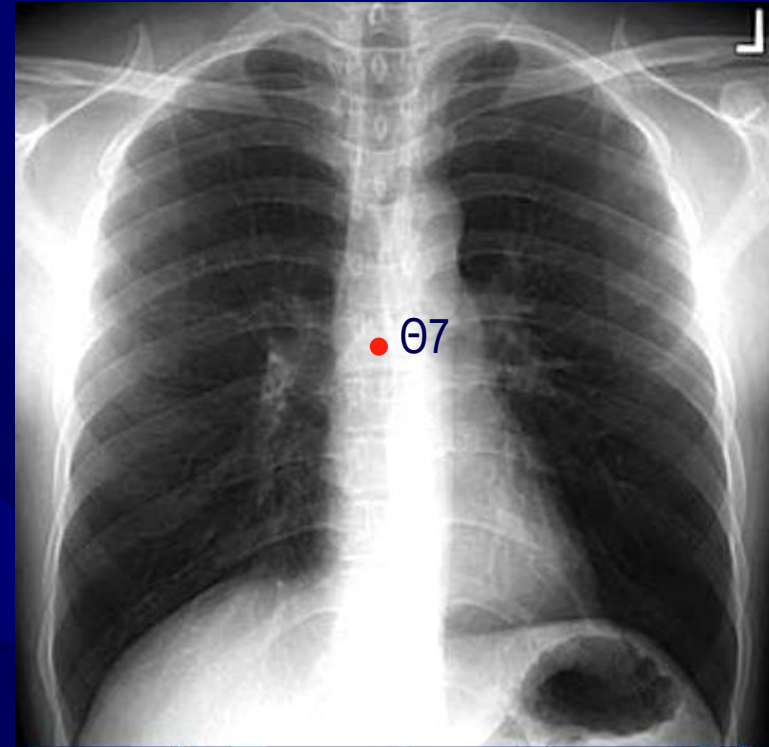
R

**Ακτινογραφική αξιολόγηση
ΟΠ προβολής θώρακα**



Αξιολόγηση α/ας θώρακα σε ο-π προβολή

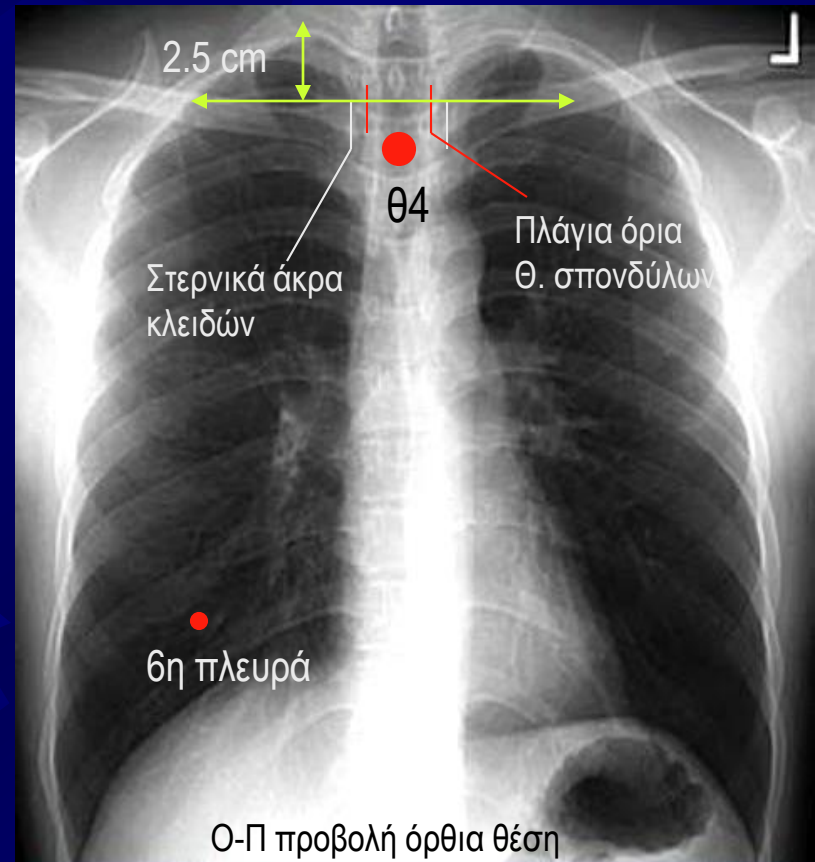
- ✦ Περιλαμβάνεται όλο το πνευμονικό παρέγχυμα από τις κορυφές μέχρι τις πλευροδιαφραγματικές γωνίες με το Θ7 στο μέσο της α/ας.
- ✦ Η πυκνότητα και η αντίθεση επιτρέπουν την ανάδειξη του αγγειακού συστήματος ολόκληρου του πνεύμονα και των περιφερικών αγγείων.
- ✦ Πίσω από την καρδιαγγειακή σκιά αναγνωρίζεται αδρά το περίγραμμα των πλευρών και των θωρακικών σπονδύλων.
- ✦ Το περίγραμμα της καρδιάς και του διαφράγματος δεν παρουσιάζει κινητική ασάφεια.



Ο-Π προβολή όρθια θέση

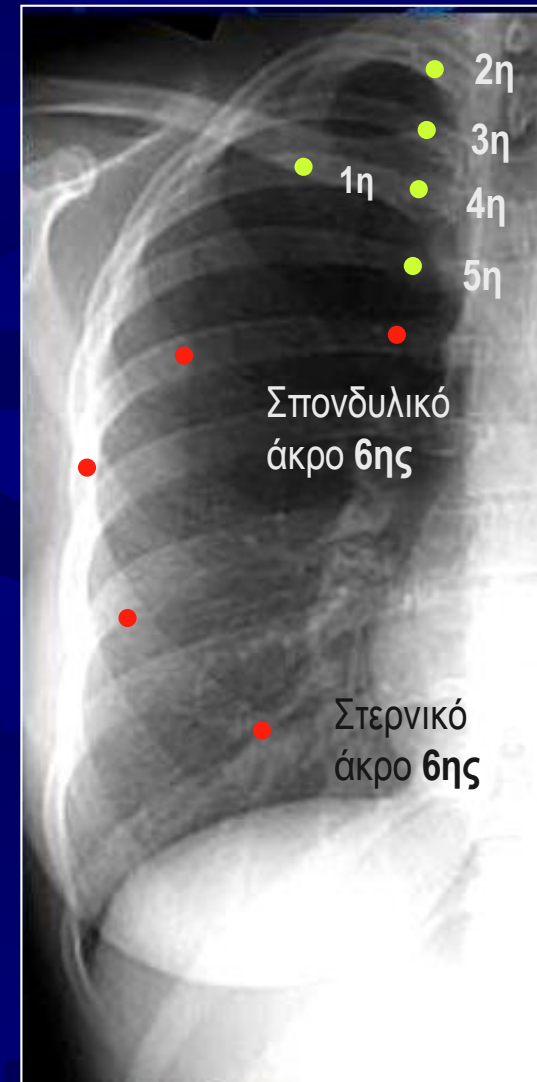Αξιολόγηση α/ας θώρακα σε ο-π προβολή

- ✦ Τα στερνικά άκρα των κλειδών ισαπέχουν από τα πλάγια όρια των θωρακικών σπονδύλων.
- ✦ Οι ώμοι βρίσκονται στο ίδιο ύψος και οι κλείδες είναι σχεδόν οριζόντιες.
- ✦ Οι ωμοπλάτες δεν συμπροβάλλονται με το πνευμονικό παρέγχυμα.
- ✦ Η λαβή του στέρνου συμπροβάλλεται με το Θ4 και οι κορυφές των πνευμόνων αναδεικνύονται 2.5cm πάνω από τις κλείδες.
- ✦ Το γένειο δεν συμπροβάλλεται με τους άνω θωρακικούς σπονδύλους.
- ✦ Πάνω από το διάφραγμα αναδεικνύεται το στερνικό άκρο της έκτης πλευράς.

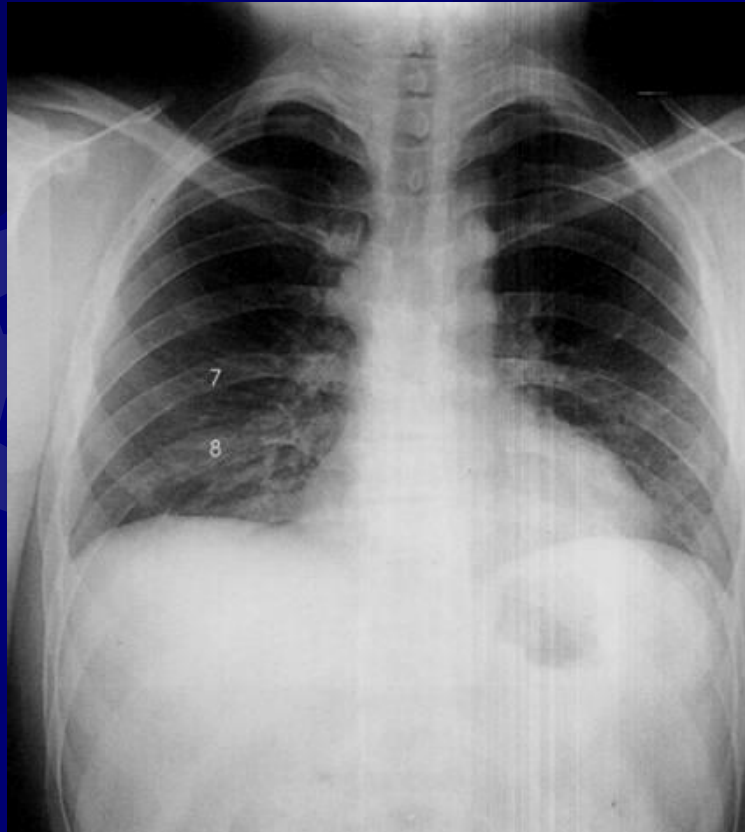


Αναγνώριση της 6ης πλευράς

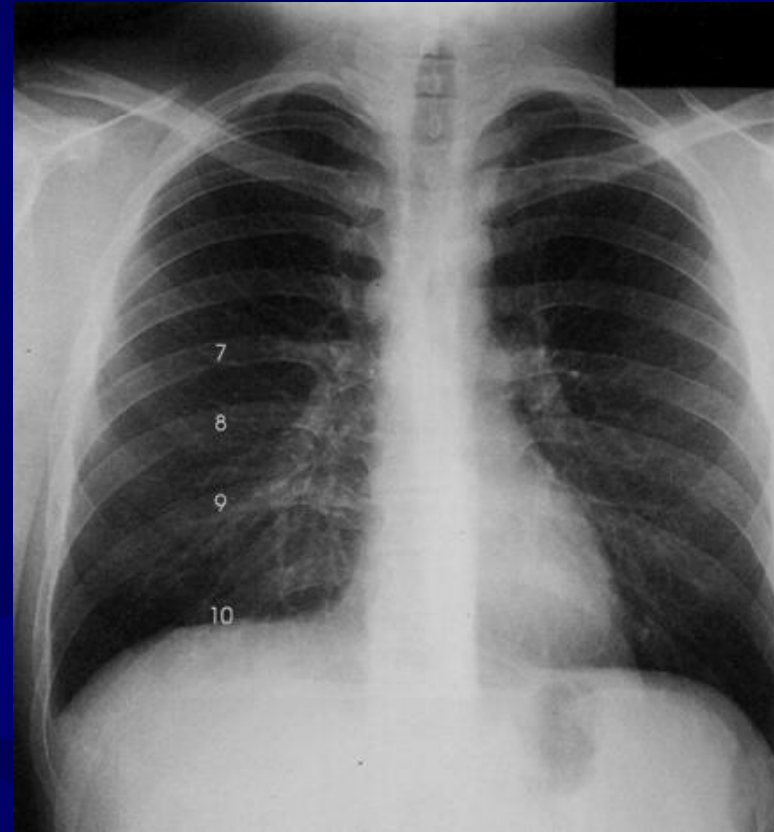
- ✦ Προσδιορισμός του στερνικού και του σπονδυλικού άκρου της 1ης πλευράς
- ✦ Προσδιορισμός του σπονδυλικού άκρου της 6ης πλευράς
- ✦ Προσδιορισμός του στερνικού άκρου της 6ης πλευράς.



0-π α/α θώρακα αξιολόγηση

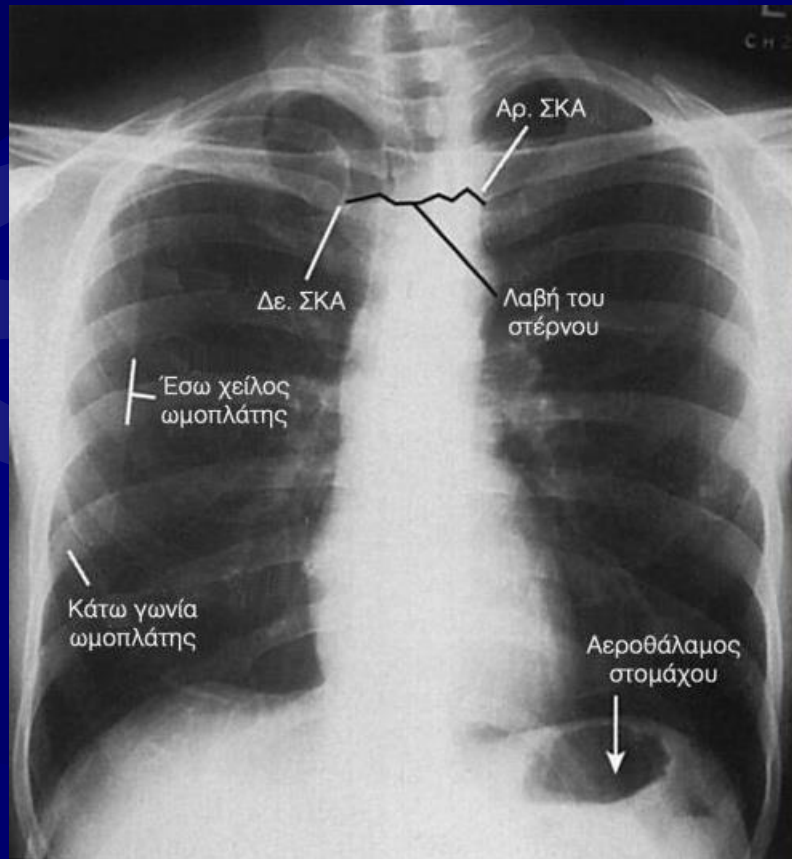


**Λανθασμένη
αναπνευστική φάση**



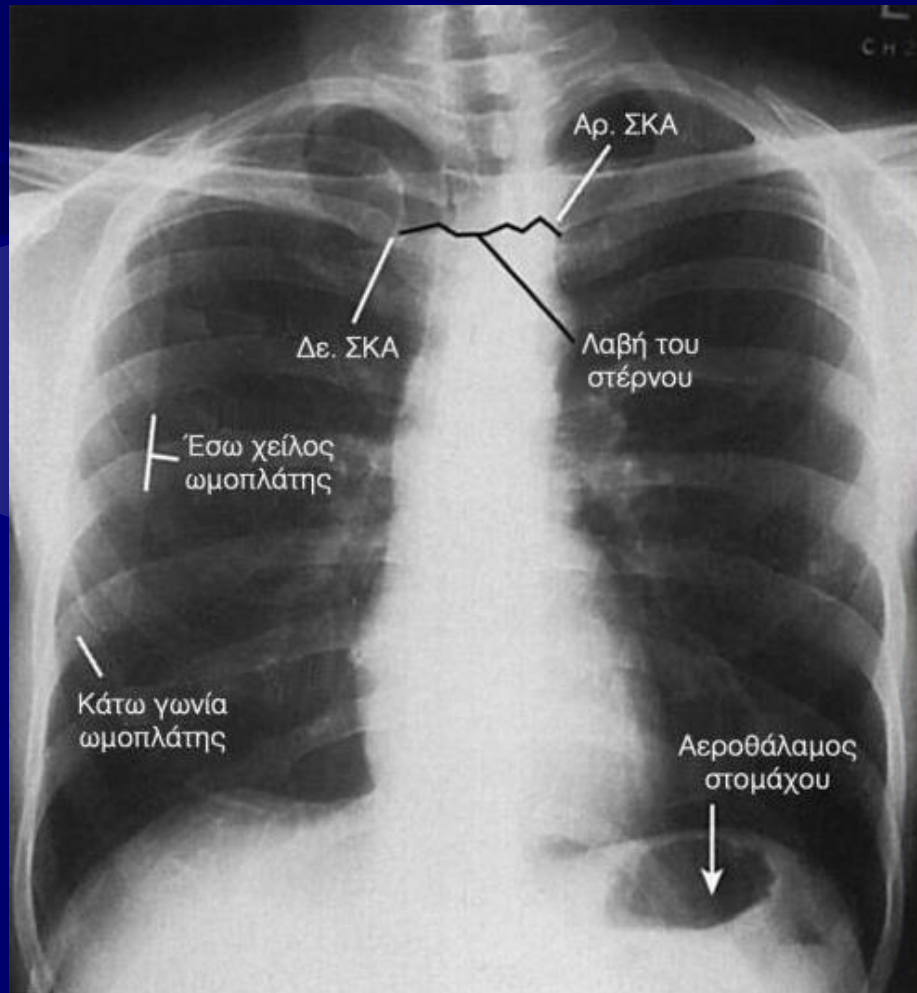
**Σωστή αναπνευστική
φάση**

Θ-π α/α θώρακα αξιολόγηση



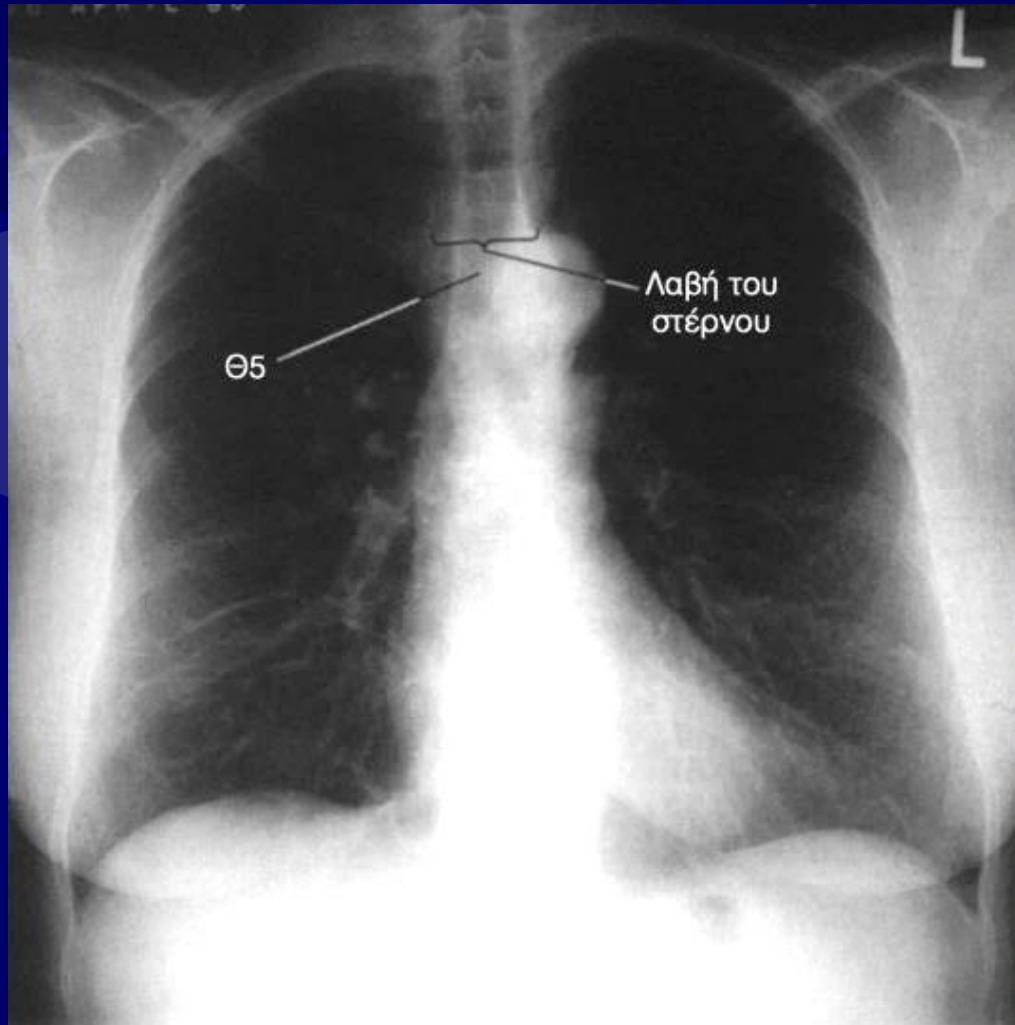
- ✦ Τα στερνικά άκρα των κλειδών δεν ισαπέχουν από τα πλάγια όρια των Θ.Σ.
- ✦ Οι ωμοπλάτες συμπροβάλλονται με το πνευμονικό παρέγχυμα

Ο-π α/α θώρακα αξιολόγηση



- ☀ Ο ασθενής βρισκόταν σε ΑΠΛ θέση
 - ☀ Ο ΔΕ ώμος θα πρέπει να στραφεί προς το φιλμ
- ☀ Οι αγκώνες και οι ώμοι δεν είχαν στραφεί προς τα έξω
 - ☀ Οι αγκώνες και οι ώμοι στρέφονται προς τα εμπρός ώστε οι ωμοπλάτες να στραφούν προς τα έξω

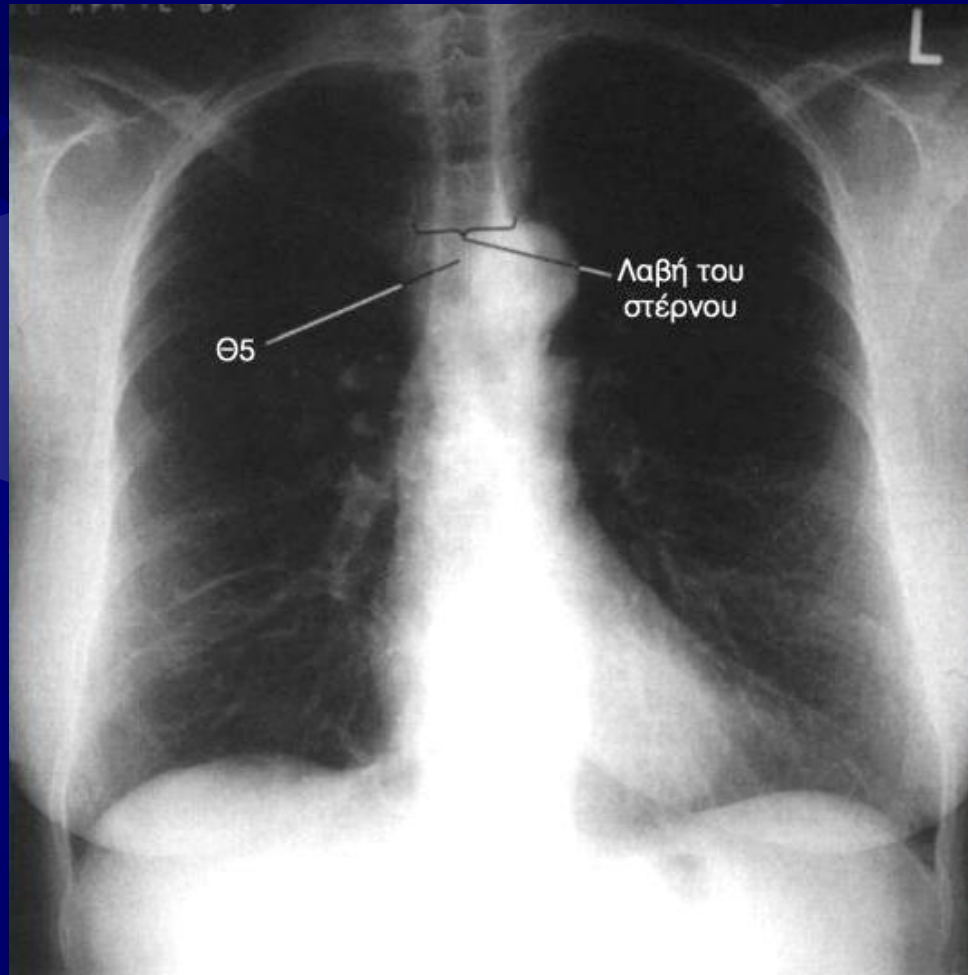
0-π α/α θώρακα αξιολόγηση



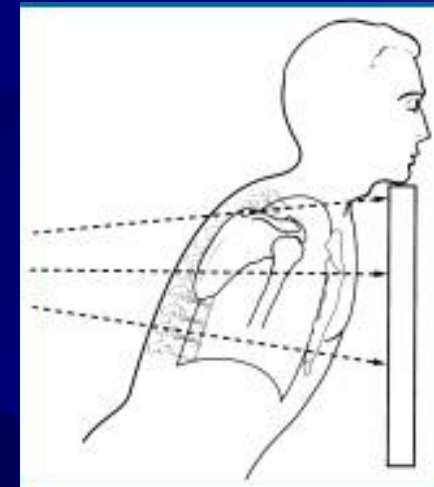
- ☀ Η λαβή του στέρνου συμπροβάλλεται με τον Θ5

- ☀ Πάνω από 2.5cm των κορυφών των πνευμόνων αναδεικνύεται πάνω από τις κλείδες

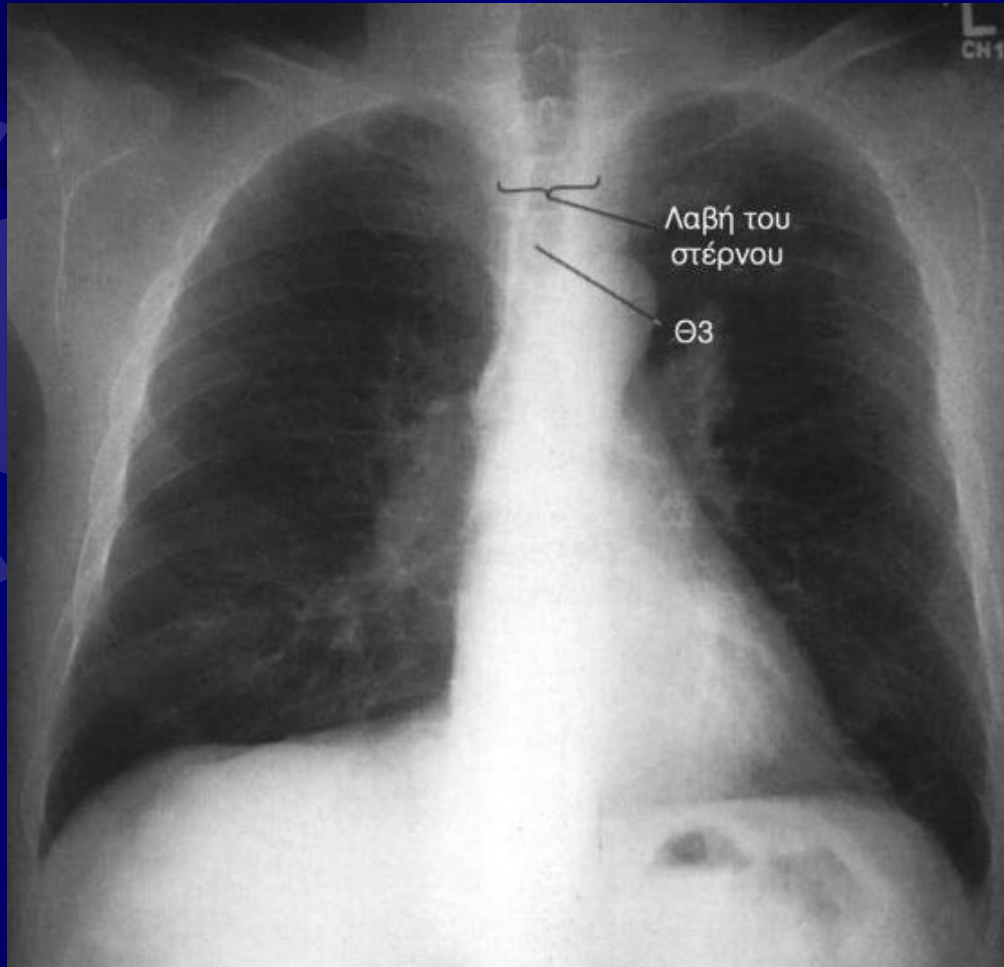
0-π α/α θώρακα αξιολόγηση



- ☀ Το άνω στεφανιαίο επίπεδο παρουσιάζει κλίση προς το φιλμ
 - ☀ Απομάκρυνση του στεφανιαίου επιπέδου ώστε να γίνει παράλληλο με το φιλμ

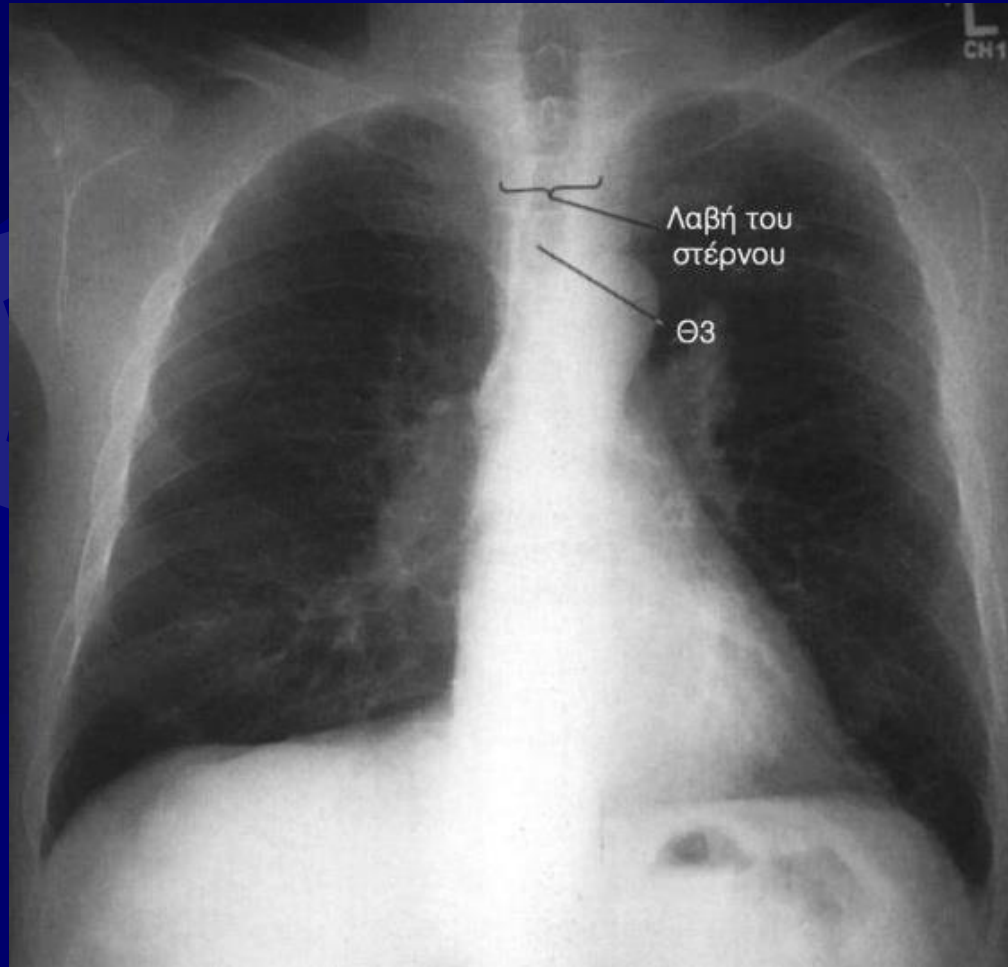


0-π α/α θώρακα αξιολόγηση

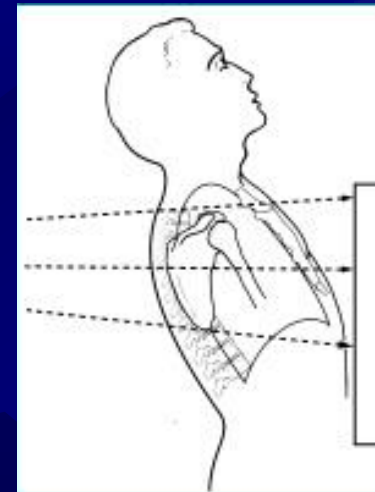


- ✦ Η λαβή του στέρνου συμπροβάλλεται με τον Θ2
- ✦ Λιγότερο από 2.5cm των κορυφών των πνευμόνων αναδεικνύεται πάνω από τις κλείδες

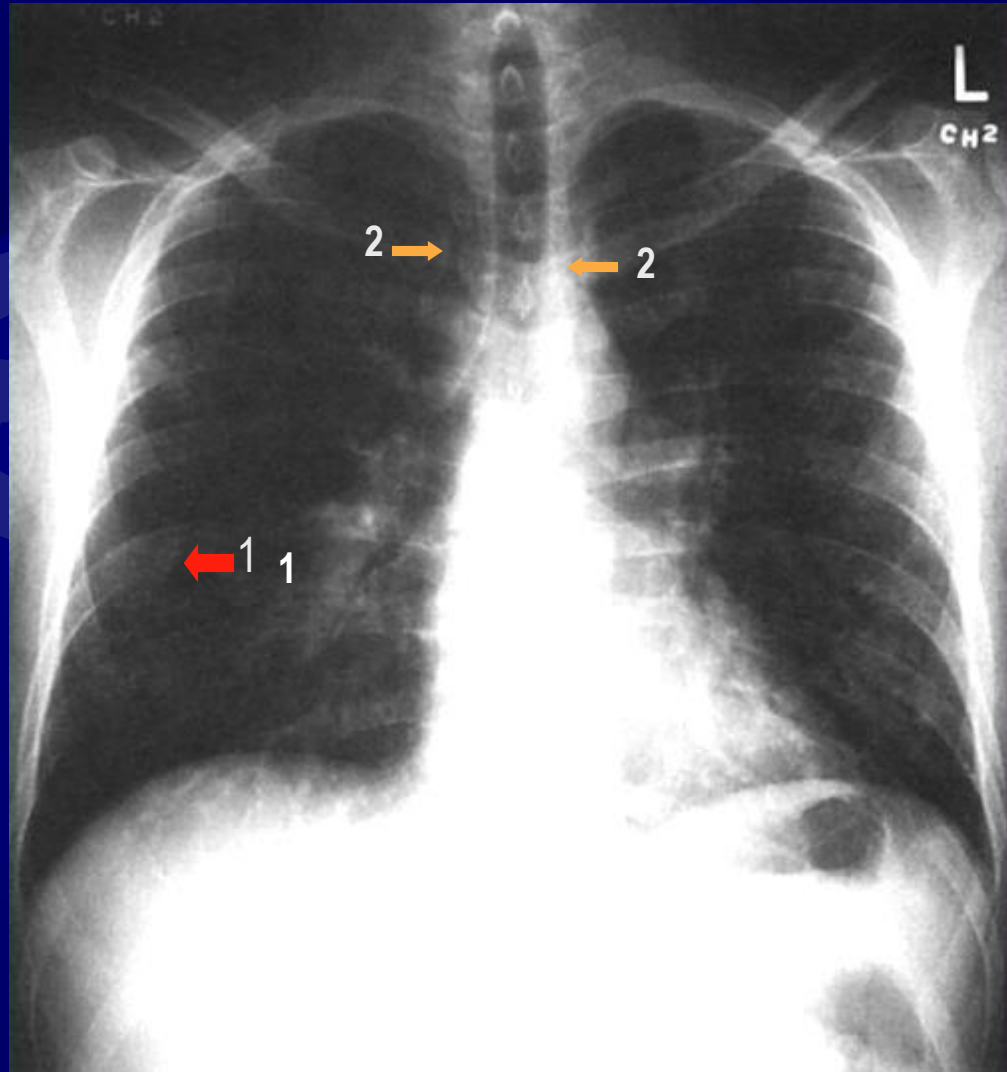
0-π α/α θώρακα αξιολόγηση



- ☀ Το άνω στεφανιαίο επίπεδο παρουσίασε κλίση μακριά από το φιλμ
 - Συμπλησίαση του στεφανιαίου επιπέδου ώστε να γίνει παράλληλο με το φιλμ



0-π α/α θώρακα αξιολόγηση

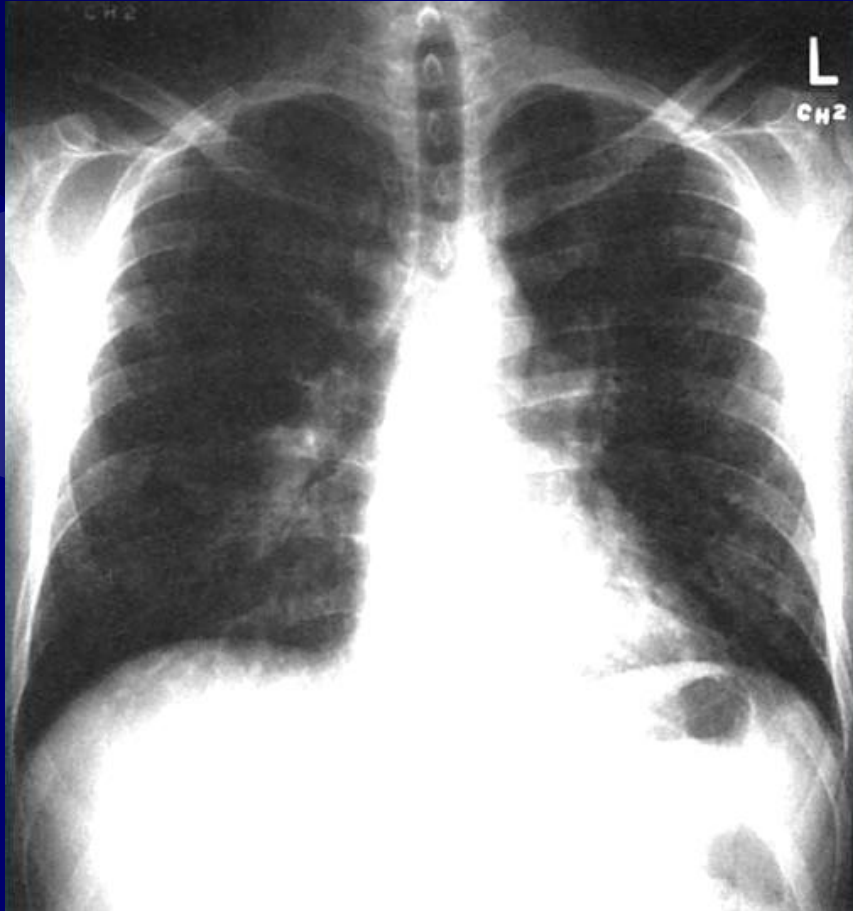


- ✦ Οι κλείδες δεν είναι οριζόντιες

- ✦ Οι ωμοπλάτες συμπροβάλλονται με πνευμονικό παρέγχυμα (1)

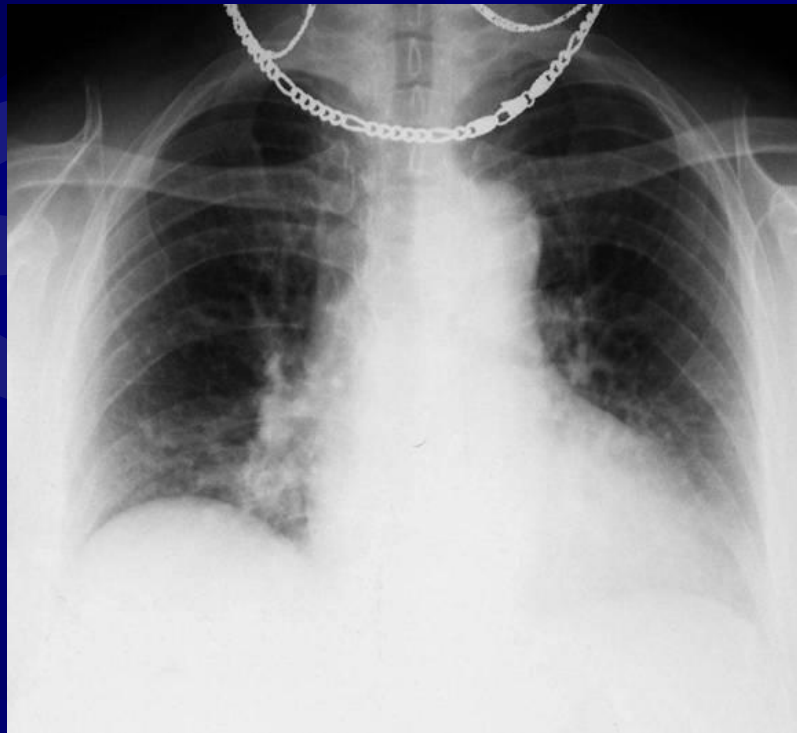
- ✦ Τα στερνικά άκρα των κλειδών δεν ισαπέχουν από τα πλάγια όρια των Θ.Σ. (2)

0-π α/α θώρακα αξιολόγηση



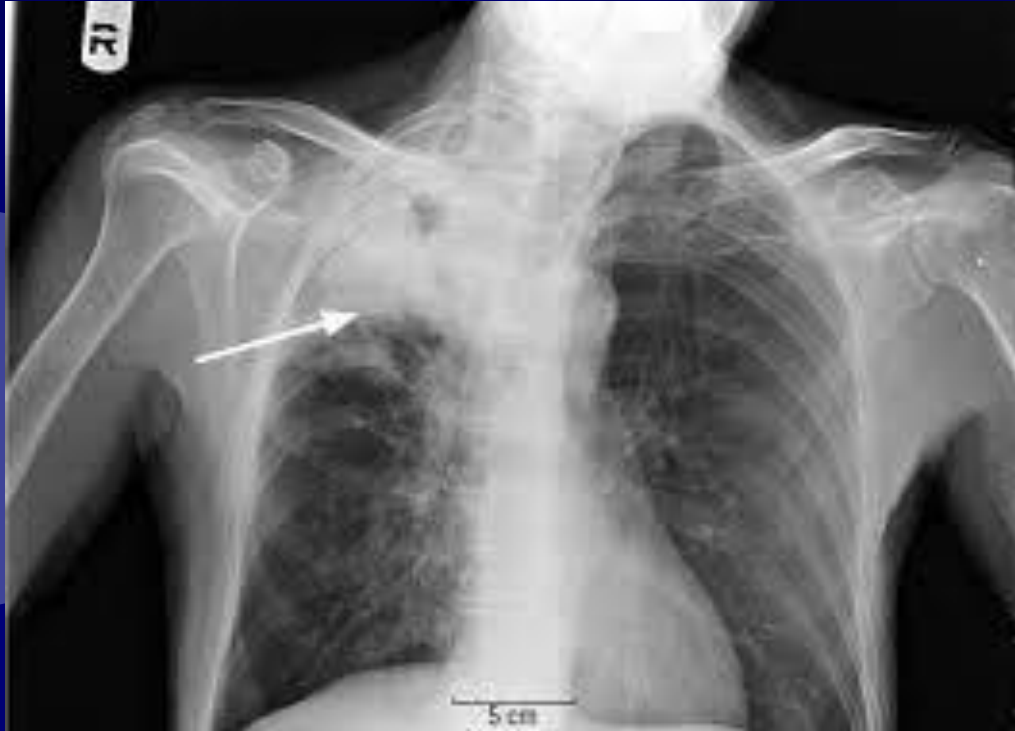- ☀ Οι ώμοι είναι ανασηκωμένοι
 - Οι ώμοι πιέζονται προς τα κάτω
- ☀ Οι αγκώνες και οι ώμοι δεν είχαν στραφεί προς τα έξω
 - οι αγκώνες και ώμοι στρέφονται προς τα εμπρός ώστε οι ωμοπλάτες να στραφούν προς τα έξω
- ☀ ο ασθενής βρισκόταν σε ΑΠΛ θέση
 - Ο ΔΕ ώμος θα πρέπει να στραφεί προς το φιλμ

0-π α/α θώρακα αξιολόγηση



- ☀ Κακή εισπνευστική φάση
 - Βαθύτερη εισπνοή
- ☀ Ξένα αντικείμενα
 - απομάκρυνση
- ☀ Μικρή κάμψη
 - Απομάκρυνση του στεφανιαίου επιπέδου ώστε να γίνει παράλληλο με το φιλμ

0-π α/α θώρακα αξιολόγηση



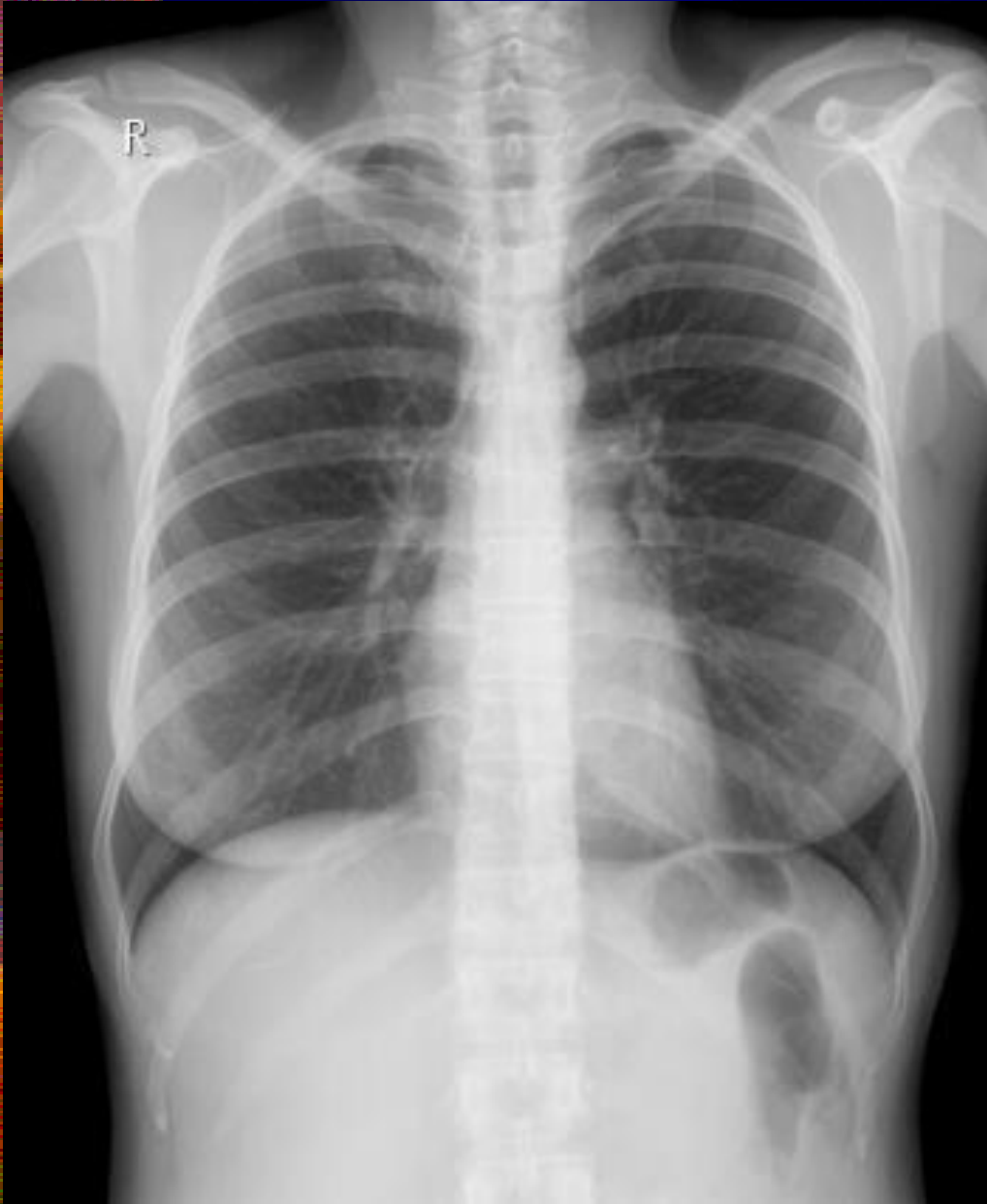
- ✦ Τα στερνικά άκρα των κλειδών δεν ισαπέχουν από τα πλάγια όρια των Θ.Σ.
- ✦ Συμπροβολή ανατομικών μορίων του προσωπικού κρανίου με AP τμήμα των κορυφών των πνευμόνων
- ✦ Κινητική ασάφεια των ορίων της καρδιαγγειακής σκείας και των πλευρών.
- ✦ Μη ανάδειξη ανατομικών περιοχών εντος των ορίων του φιλμ

0-π α/α θώρακα αξιολόγηση

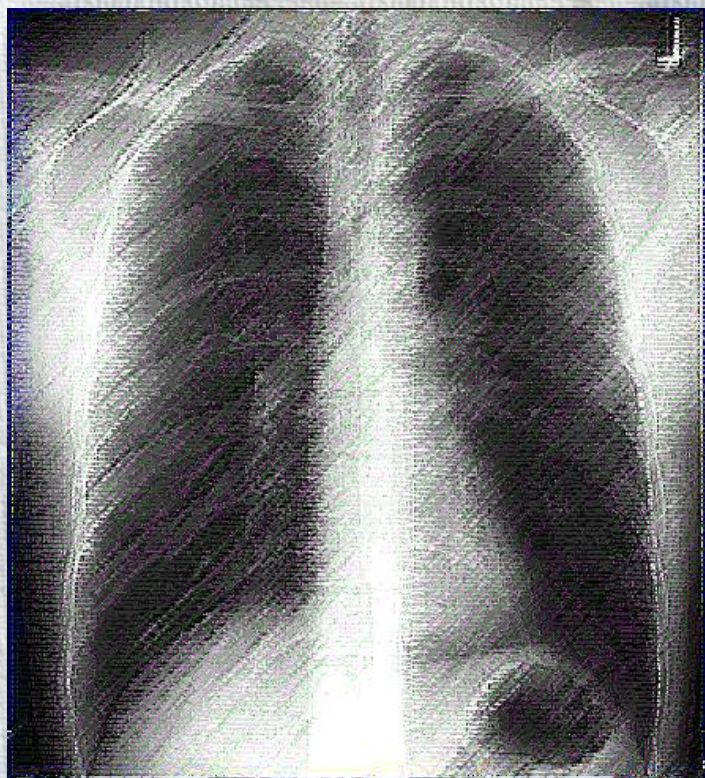


- Ο ασθενής βρισκόταν σε ΔΠΛ θέση
 - Ο AP ώμος θα πρέπει να στραφεί προς το φιλμ
- Κάμψη της κεφαλής και συμπροβολή του γένιου με τους άνω θωρακικούς σπονδύλους και πλευρές
 - Ευθυσμός του κρανίου ώστε το ΜΟ επίπεδο να γίνει κάθετο και έκταση του αυχένα
- Μη απεικόνιση ΔΕ και ΑΡ πλευροδιαφραγματικών γωνιών
 - Τοποθέτηση σε επιμήκη διάταξη την κασέτα

Ποια από τα κριτήρια αξιολόγησης ισχύουν;

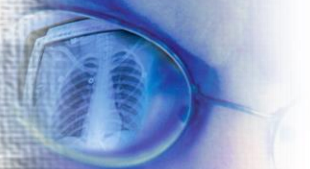


- ✦ Περιλαμβάνεται όλο το πνευμονικό παρέγχυμα από τις κορυφές μέχρι τις πλευροδιαφραγματικές γωνίες με το Θ7 στο μέσο της α/ας.
- ✦ Η πυκνότητα και η αντίθεση επιτρέπουν την ανάδειξη του αγγειακού συστήματος ολόκληρου του πνεύμονα και των περιφερικών αγγείων.
- ✦ Πίσω από την καρδιαγγειακή σκιά αναγνωρίζεται αδρά το περίγραμμα των πλευρών και των θωρακικών σπονδύλων.
- ✦ Το περίγραμμα της καρδιάς και του διαφράγματος δεν παρουσιάζει κινητική ασάφεια.

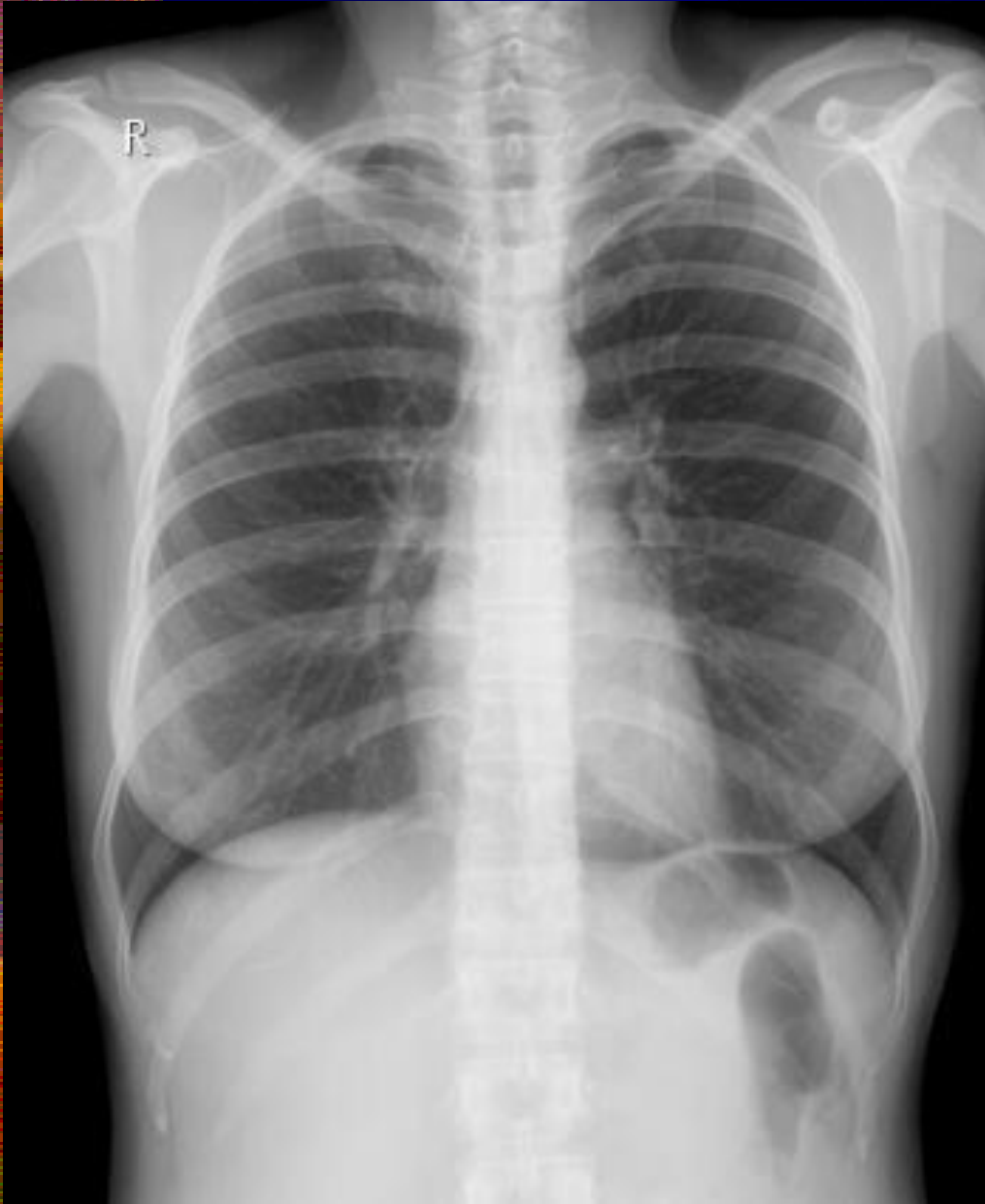


R Ασκήσεις

Ακτινογραφική αξιολόγηση
ΟΠ προβολής θώρακα

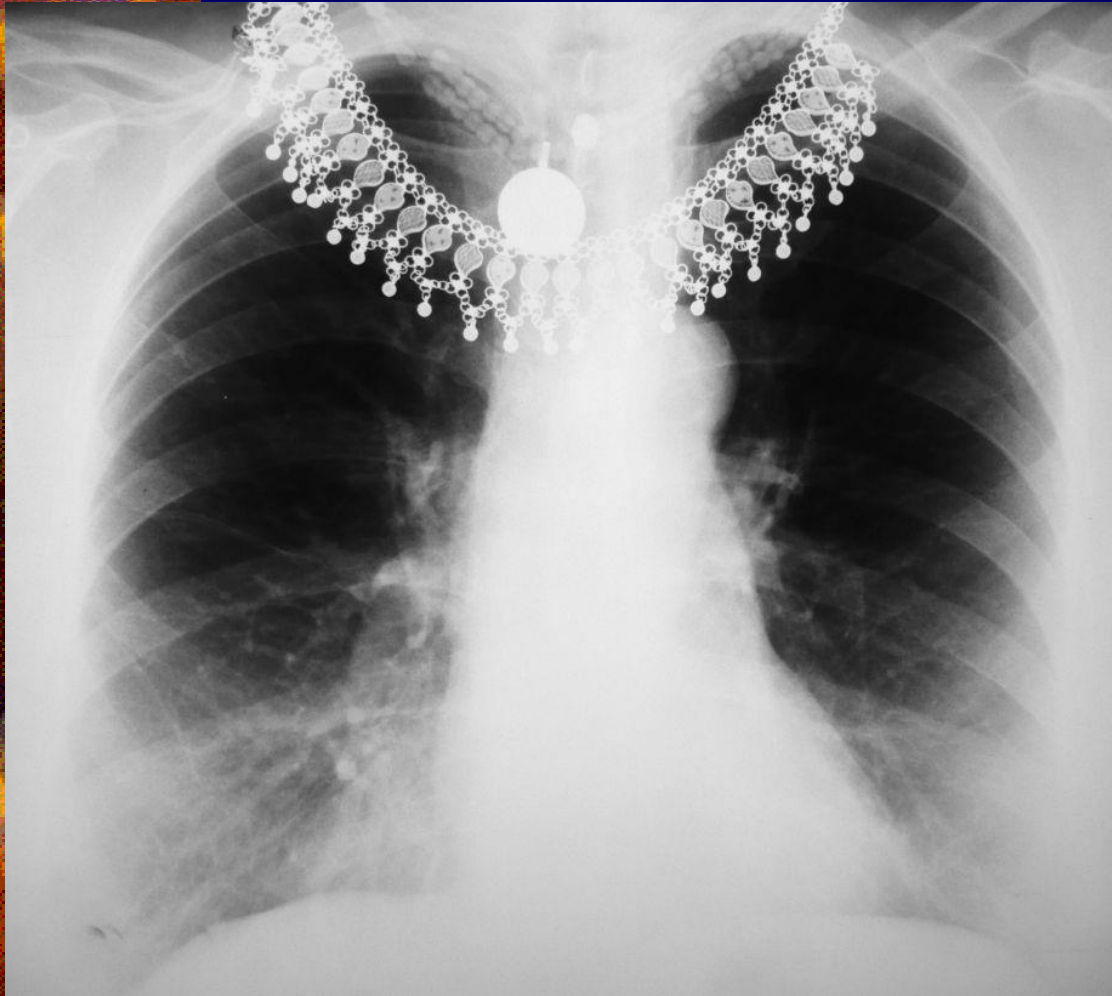


Ποια από τα κριτήρια αξιολόγησης ισχύουν;



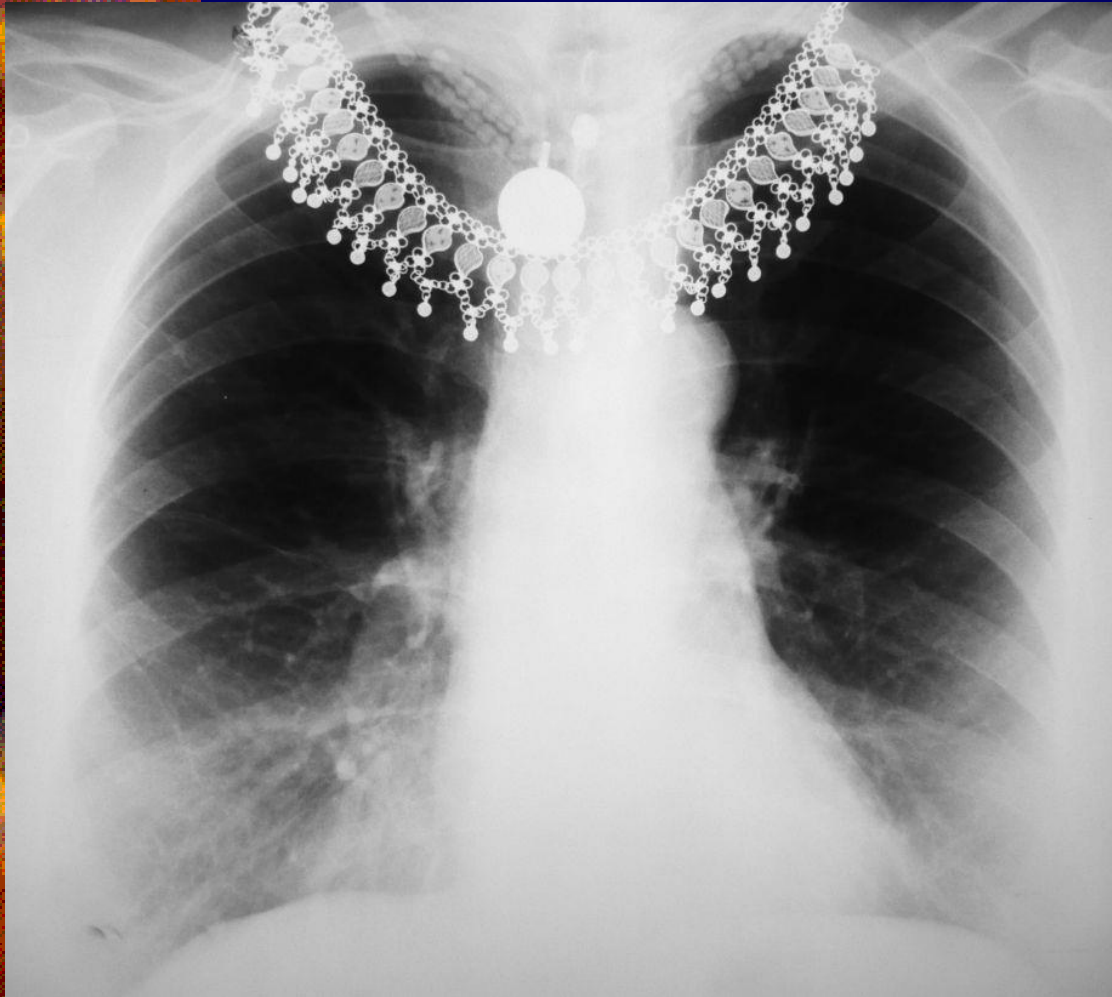
- ✦ Τα στερνικά άκρα των κλειδών ισαπέχουν από τα πλάγια όρια των θωρακικών σπονδύλων.
- ✦ Οι ώμοι βρίσκονται στο ίδιο ύψος και οι κλείδες είναι σχεδόν οριζόντιες.
- ✦ Οι ωμοπλάτες δεν συμπροβάλλονται με το πνευμονικό παρέγχυμα.
- ✦ Η λαβή του στέρνου συμπροβάλλεται με το Θ4 και οι κορυφές των πνευμόνων αναδεικνύονται 2.5cm πάνω από τις κλείδες.
- ✦ Το γένειο δεν συμπροβάλλεται με τους άνω θωρακικούς σπονδύλους.
- ✦ Πάνω από το διάφραγμα αναδεικνύεται το στερνικό άκρο της έκτης πλευράς.

Ποια από τα κριτήρια αξιολόγησης ισχύουν;



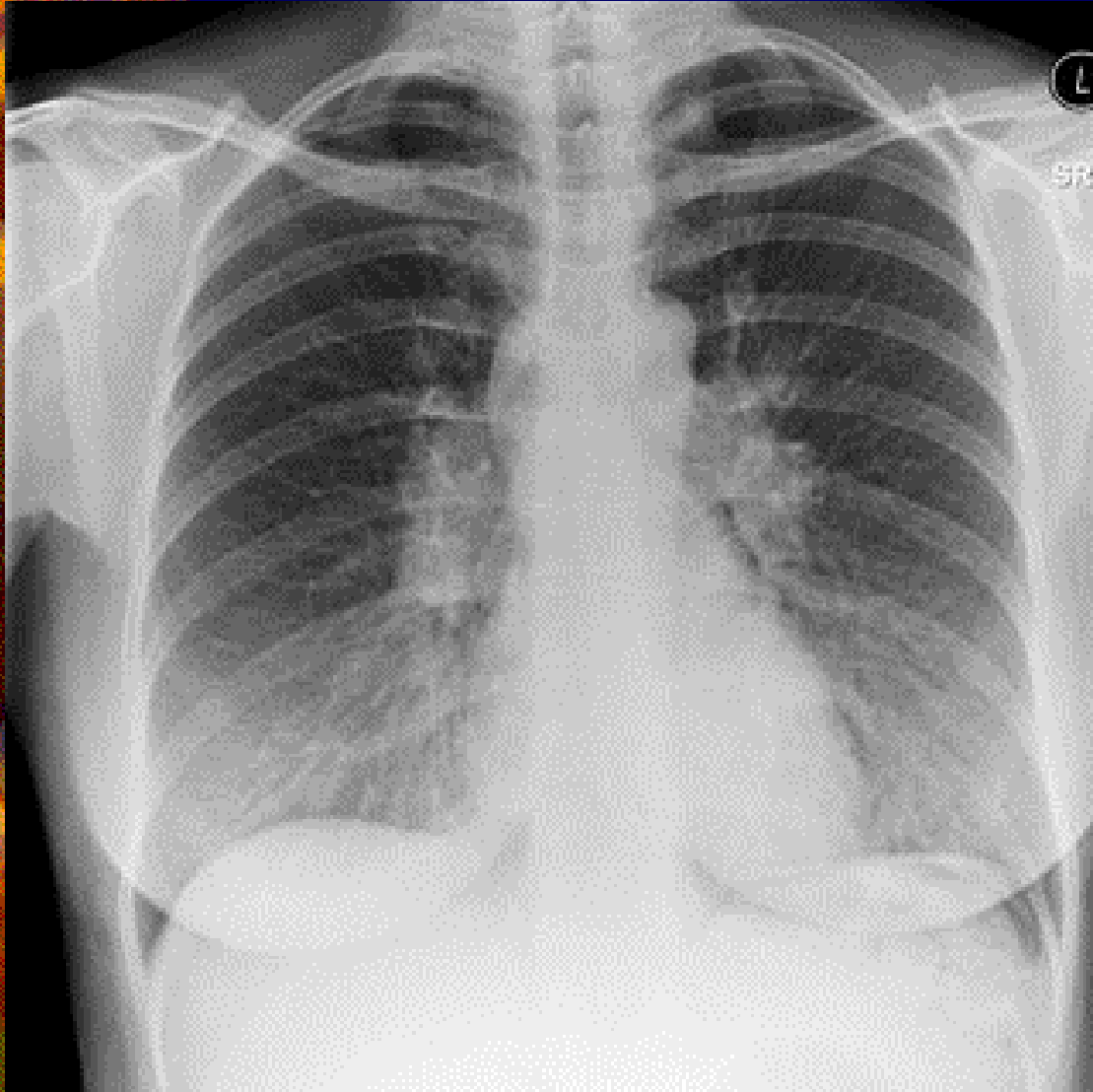
- ✱ Περιλαμβάνεται όλο το πνευμονικό παρέγχυμα από τις κορυφές μέχρι τις πλευροδιαφραγματικές γωνίες με το Θ7 στο μέσο της α/ας.
- ✱ Η πυκνότητα και η αντίθεση επιτρέπουν την ανάδειξη του αγγειακού συστήματος ολόκληρου του πνεύμονα και των περιφερικών αγγείων.
- ✱ Πίσω από την καρδιαγγειακή σκιά αναγνωρίζεται αδρά το περίγραμμα των πλευρών και των θωρακικών σπονδύλων.
- ✱ Το περίγραμμα της καρδιάς και του διαφράγματος δεν παρουσιάζει κινητική ασάφεια.

Ποια από τα κριτήρια αξιολόγησης ισχύουν;



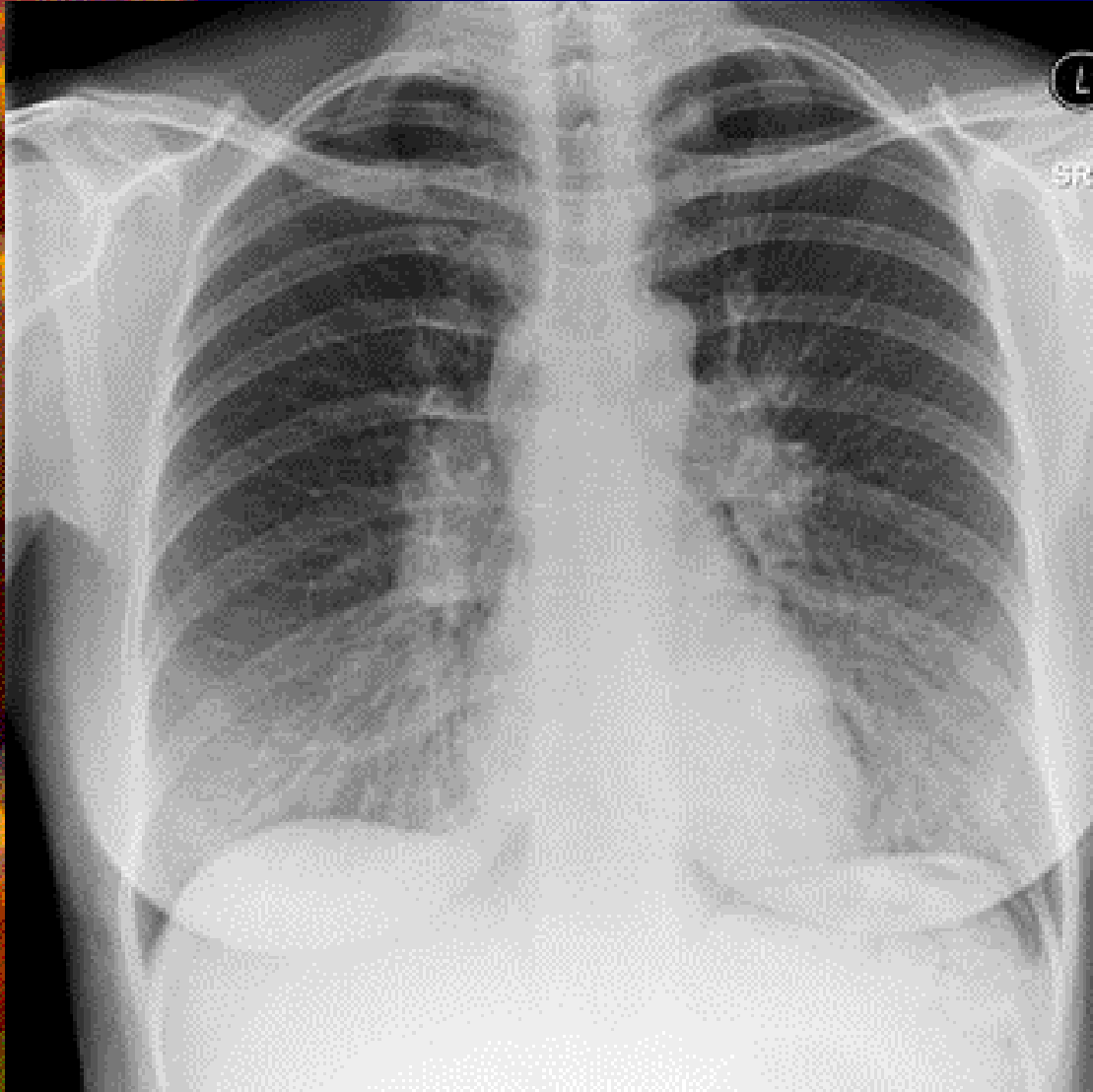
- ✦ Τα στερνικά άκρα των κλειδών ισαπέχουν από τα πλάγια όρια των θωρακικών σπονδύλων.
- ✦ Οι ώμοι βρίσκονται στο ίδιο ύψος και οι κλείδες είναι σχεδόν οριζόντιες.
- ✦ Οι ωμοπλάτες δεν συμπροβάλλονται με το πνευμονικό παρέγχυμα.
- ✦ Η λαβή του στέρνου συμπροβάλλεται με το Θ4 και οι κορυφές των πνευμόνων αναδεικνύονται 2.5cm πάνω από τις κλείδες.
- ✦ Το γένειο δεν συμπροβάλλεται με τους άνω θωρακικούς σπονδύλους.
- ✦ Πάνω από το διάφραγμα αναδεικνύεται το στερνικό άκρο της έκτης πλευράς.

Ποια από τα κριτήρια αξιολόγησης ισχύουν;



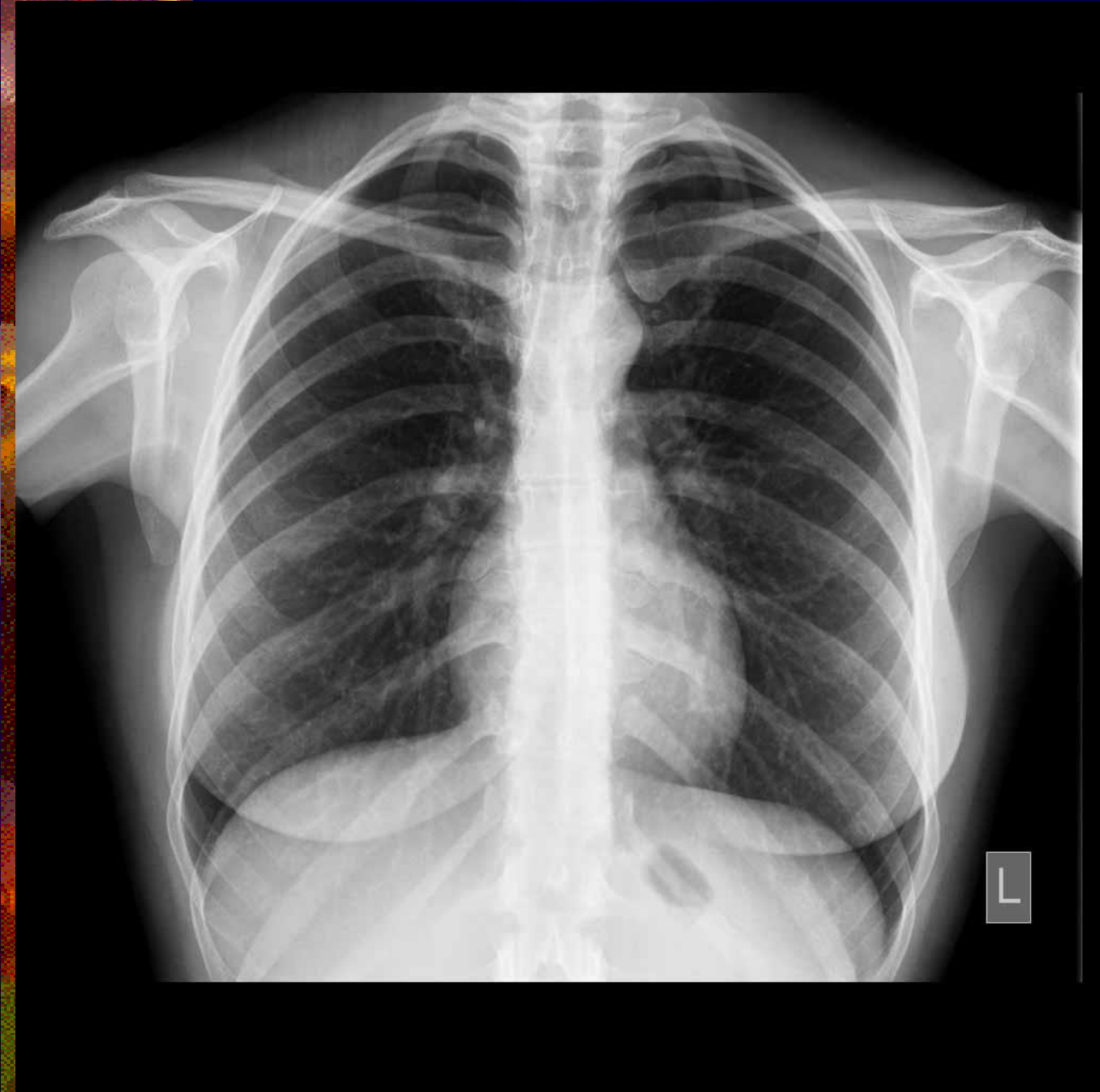
- Περιλαμβάνεται όλο το πνευμονικό παρέγχυμα από τις κορυφές μέχρι τις πλευροδιαφραγματικές γωνίες με το Θ7 στο μέσο της α/ας.
- Η πυκνότητα και η αντίθεση επιτρέπουν την ανάδειξη του αγγειακού συστήματος ολόκληρου του πνεύμονα και των περιφερικών αγγείων.
- Πίσω από την καρδιαγγειακή σκιά αναγνωρίζεται αδρά το περίγραμμα των πλευρών και των θωρακικών σπονδύλων.
- Το περίγραμμα της καρδιάς και του διαφράγματος δεν παρουσιάζει κινητική ασάφεια.

Ποια από τα κριτήρια αξιολόγησης ισχύουν;



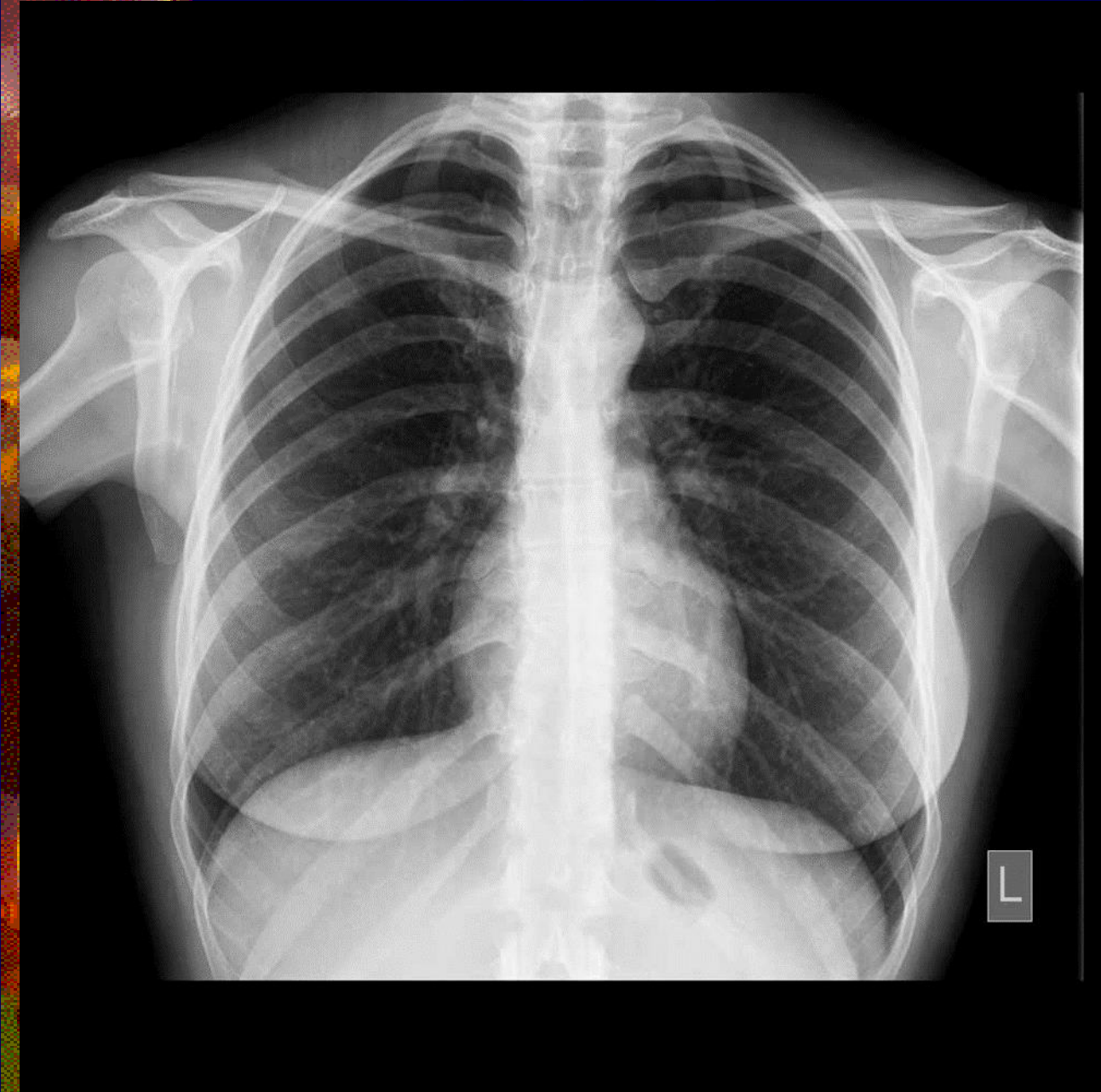
- Τα στερνικά άκρα των κλειδών ισαπέχουν από τα πλάγια όρια των θωρακικών σπονδύλων.
- Οι ώμοι βρίσκονται στο ίδιο ύψος και οι κλείδες είναι σχεδόν οριζόντιες.
- Οι ωμοπλάτες δεν συμπροβάλλονται με το πνευμονικό παρέγχυμα.
- Η λαβή του στέρνου συμπροβάλλεται με το Θ4 και οι κορυφές των πνευμόνων αναδεικνύονται 2.5cm πάνω από τις κλείδες.
- Το γένειο δεν συμπροβάλλεται με τους άνω θωρακικούς σπονδύλους.
- Πάνω από το διάφραγμα αναδεικνύεται το στερνικό άκρο της έκτης πλευράς.

Ποια από τα κριτήρια αξιολόγησης ισχύουν;

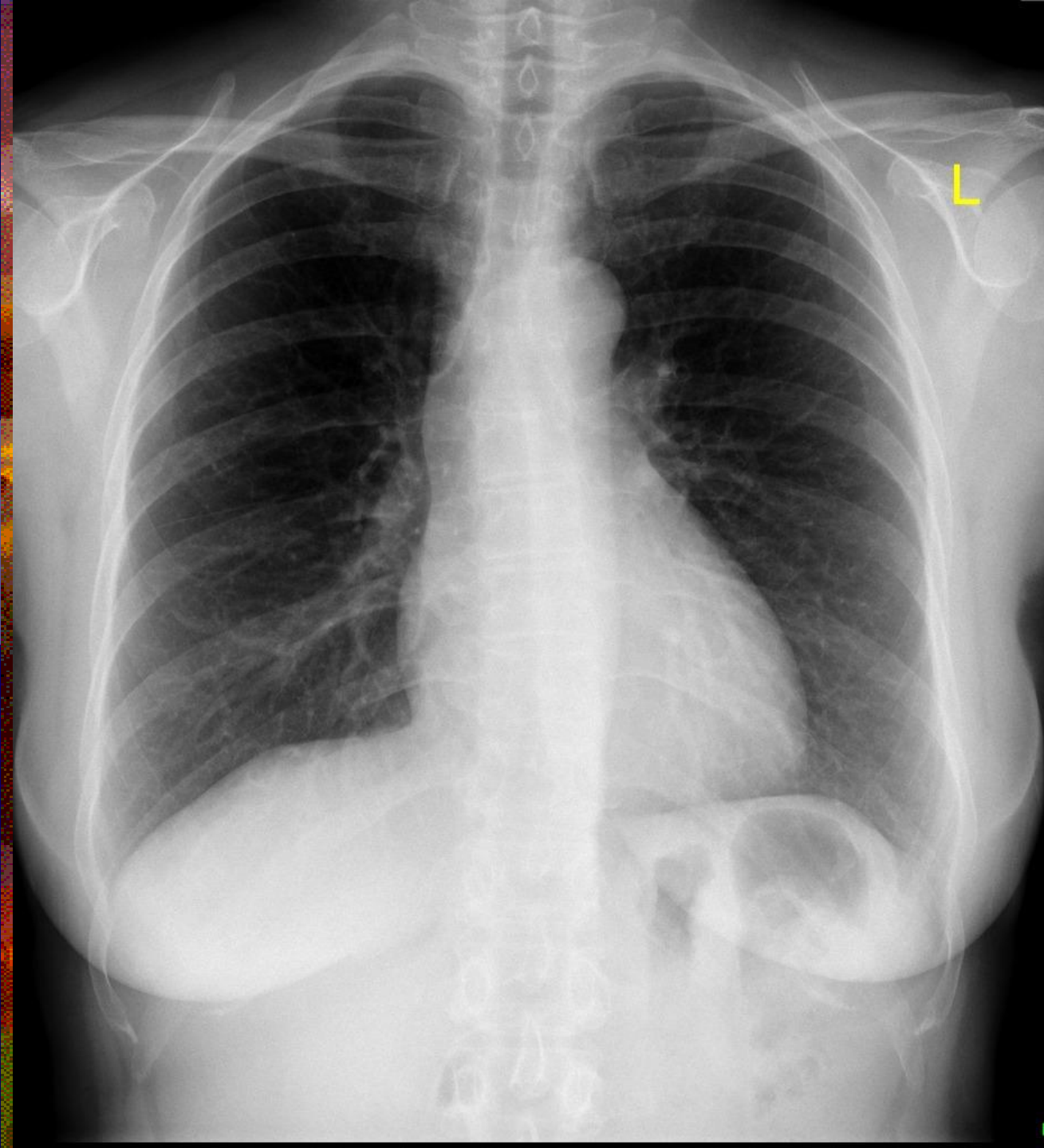


- ✦ Περιλαμβάνεται όλο το πνευμονικό παρέγχυμα από τις κορυφές μέχρι τις πλευροδιαφραγματικές γωνίες με το Θ7 στο μέσο της α/ας.
- ✦ Η πυκνότητα και η αντίθεση επιτρέπουν την ανάδειξη του αγγειακού συστήματος ολόκληρου του πνεύμονα και των περιφερικών αγγείων.
- ✦ Πίσω από την καρδιαγγειακή σκιά αναγνωρίζεται αδρά το περίγραμμα των πλευρών και των θωρακικών σπονδύλων.
- ✦ Το περίγραμμα της καρδιάς και του διαφράγματος δεν παρουσιάζει κινητική ασάφεια.

Ποια από τα κριτήρια αξιολόγησης ισχύουν;

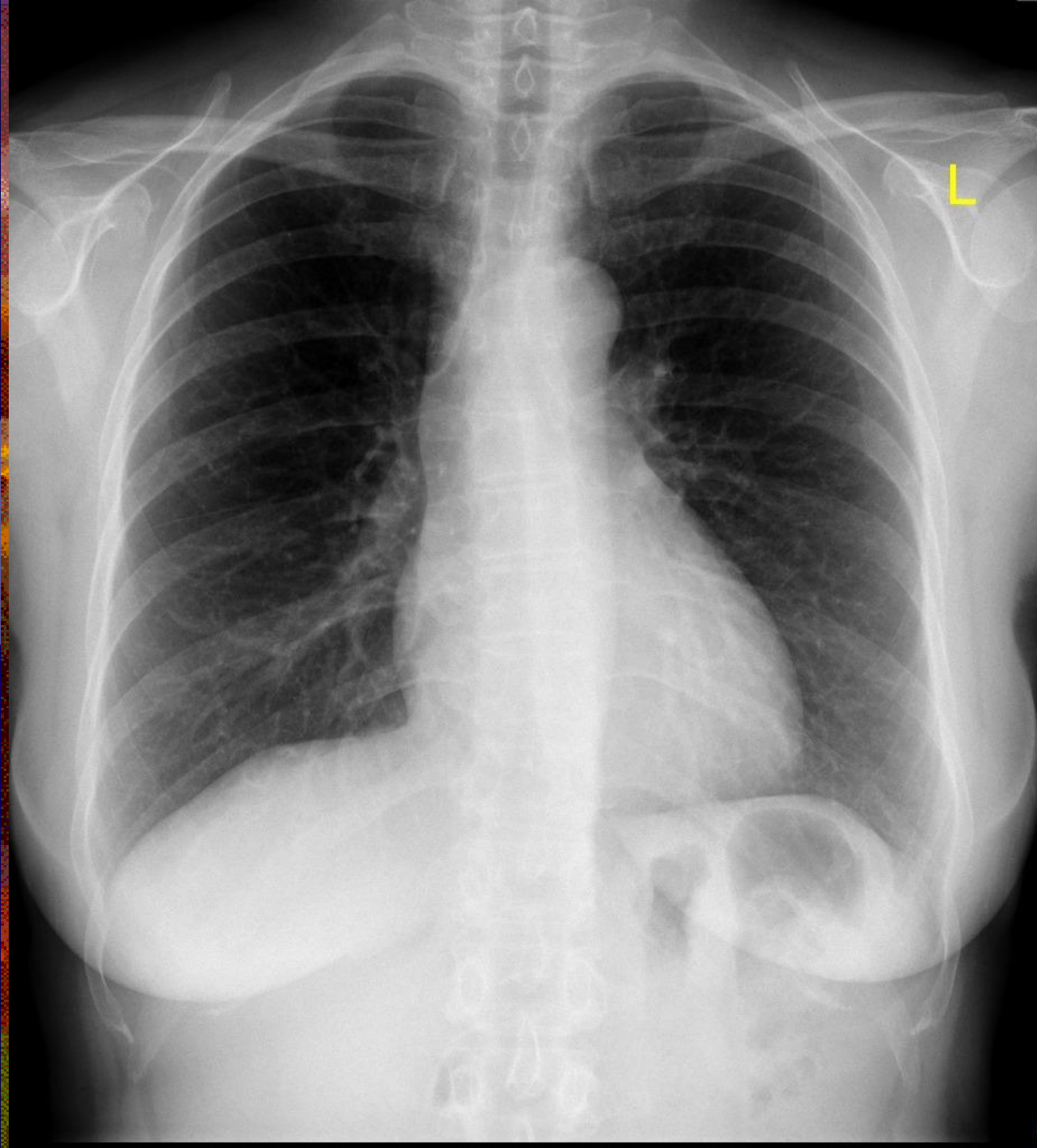


- ✱ Τα στερνικά άκρα των κλειδών ισαπέχουν από τα πλάγια όρια των θωρακικών σπονδύλων.
- ✱ Οι ώμοι βρίσκονται στο ίδιο ύψος και οι κλείδες είναι σχεδόν οριζόντιες.
- ✱ Οι ωμοπλάτες δεν συμπροβάλλονται με το πνευμονικό παρέγχυμα.
- ✱ Η λαβή του στέρνου συμπροβάλλεται με το Θ4 και οι κορυφές των πνευμόνων αναδεικνύονται 2.5cm πάνω από τις κλείδες.
- ✱ Το γένειο δεν συμπροβάλλεται με τους άνω θωρακικούς σπονδύλους.
- ✱ Πάνω από το διάφραγμα αναδεικνύεται το στερνικό άκρο της έκτης πλευράς.



Ποια από τα κριτήρια αξιολόγησης ισχύουν;

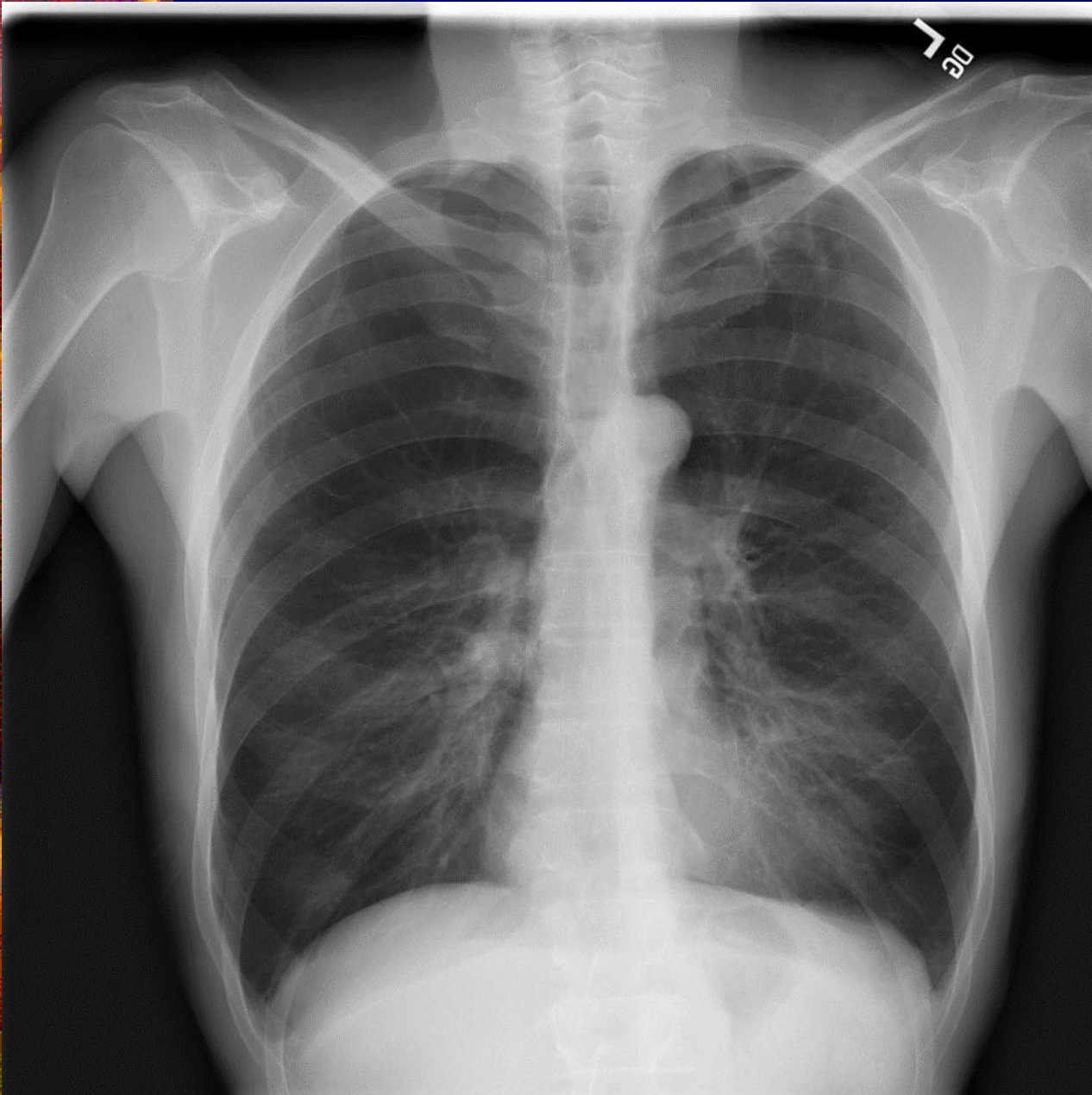
- ✿ Περιλαμβάνεται όλο το πνευμονικό παρέγχυμα από τις κορυφές μέχρι τις πλευροδιαφραγματικές γωνίες με το Θ7 στο μέσο της α/ας.
- ✿ Η πυκνότητα και η αντίθεση επιτρέπουν την ανάδειξη του αγγειακού συστήματος ολόκληρου του πνεύμονα και των περιφερικών αγγείων.
- ✿ Πίσω από την καρδιαγγειακή σκιά αναγνωρίζεται αδρά το περίγραμμα των πλευρών και των θωρακικών σπονδύλων.
- ✿ Το περίγραμμα της καρδιάς και του διαφράγματος δεν παρουσιάζει κινητική ασάφεια.



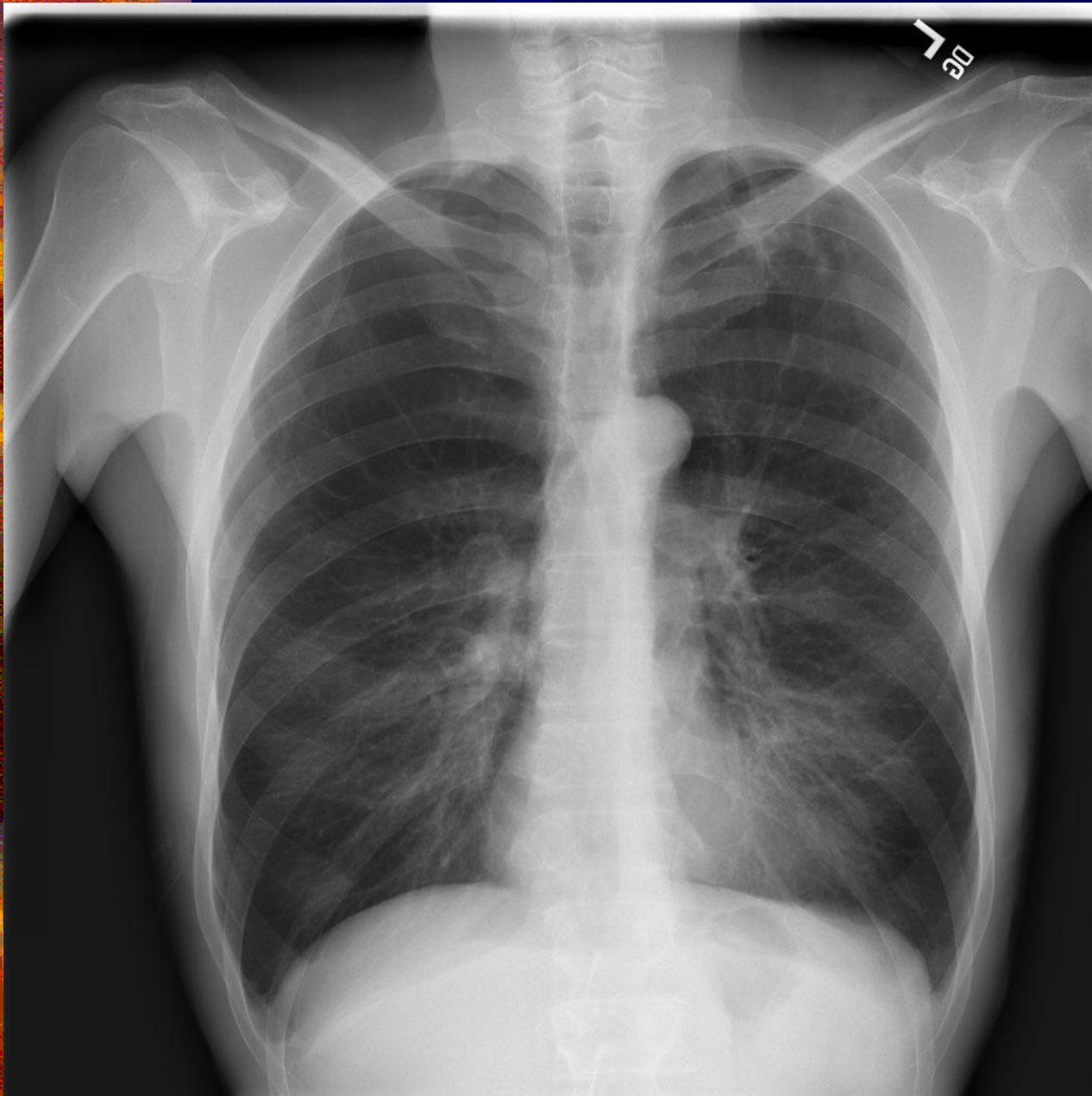
Ποια από τα κριτήρια αξιολόγησης ισχύουν;

- ✱ Τα στερνικά άκρα των κλειδών ισαπέχουν από τα πλάγια όρια των θωρακικών σπονδύλων.
- ✱ Οι ώμοι βρίσκονται στο ίδιο ύψος και οι κλείδες είναι σχεδόν οριζόντιες.
- ✱ Οι ωμοπλάτες δεν συμπροβάλλονται με το πνευμονικό παρέγχυμα.
- ✱ Η λαβή του στέρνου συμπροβάλλεται με το Θ4 και οι κορυφές των πνευμόνων αναδεικνύονται 2.5cm πάνω από τις κλείδες.
- ✱ Το γένειο δεν συμπροβάλλεται με τους άνω θωρακικούς σπονδύλους.
- ✱ Πάνω από το διάφραγμα αναδεικνύεται το στερνικό άκρο της έκτης πλευράς.

Ποια από τα κριτήρια αξιολόγησης ισχύουν;



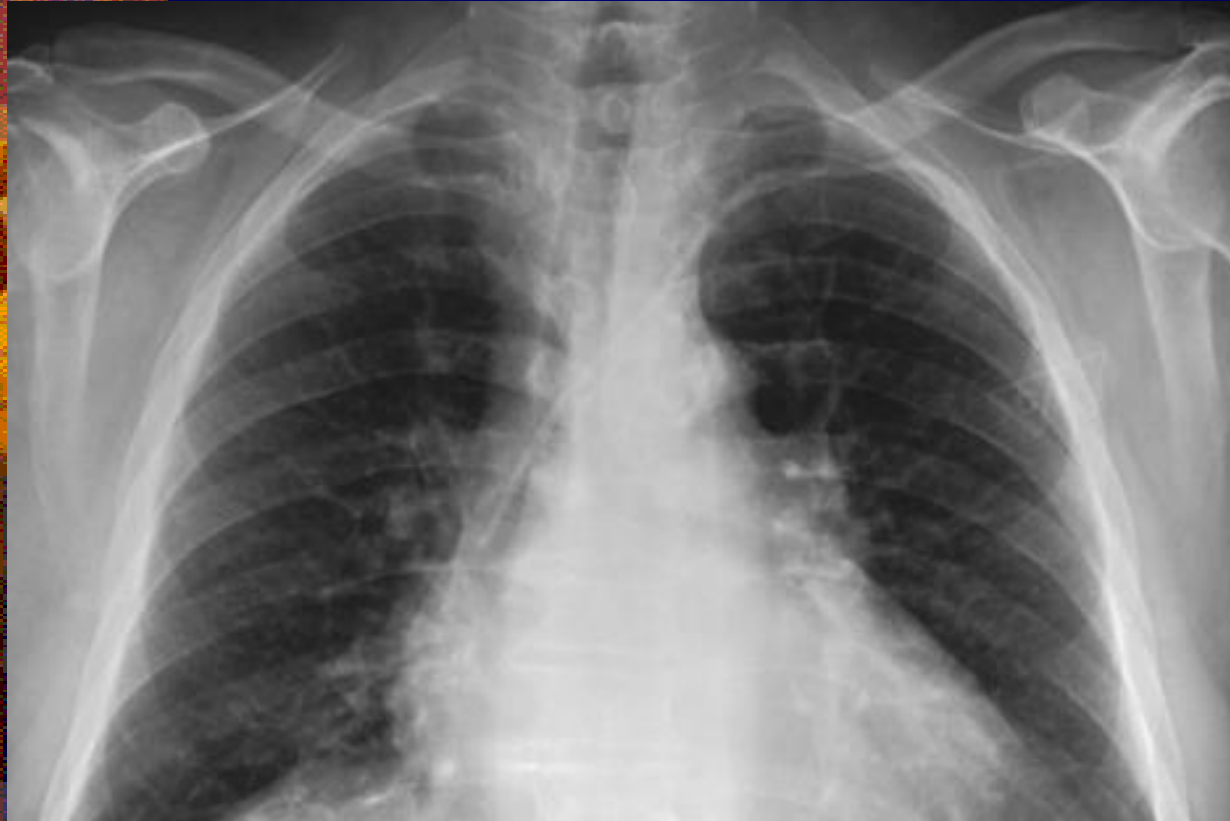- ✦ Περιλαμβάνεται όλο το πνευμονικό παρέγχυμα από τις κορυφές μέχρι τις πλευροδιαφραγματικές γωνίες με το Θ7 στο μέσο της α/ας.
- ✦ Η πυκνότητα και η αντίθεση επιτρέπουν την ανάδειξη του αγγειακού συστήματος ολόκληρου του πνεύμονα και των περιφερικών αγγείων.
- ✦ Πίσω από την καρδιαγγειακή σκιά αναγνωρίζεται αδρά το περίγραμμα των πλευρών και των θωρακικών σπονδύλων.
- ✦ Το περίγραμμα της καρδιάς και του διαφράγματος δεν παρουσιάζει κινητική ασάφεια.



Ποια από τα κριτήρια αξιολόγησης ισχύουν;

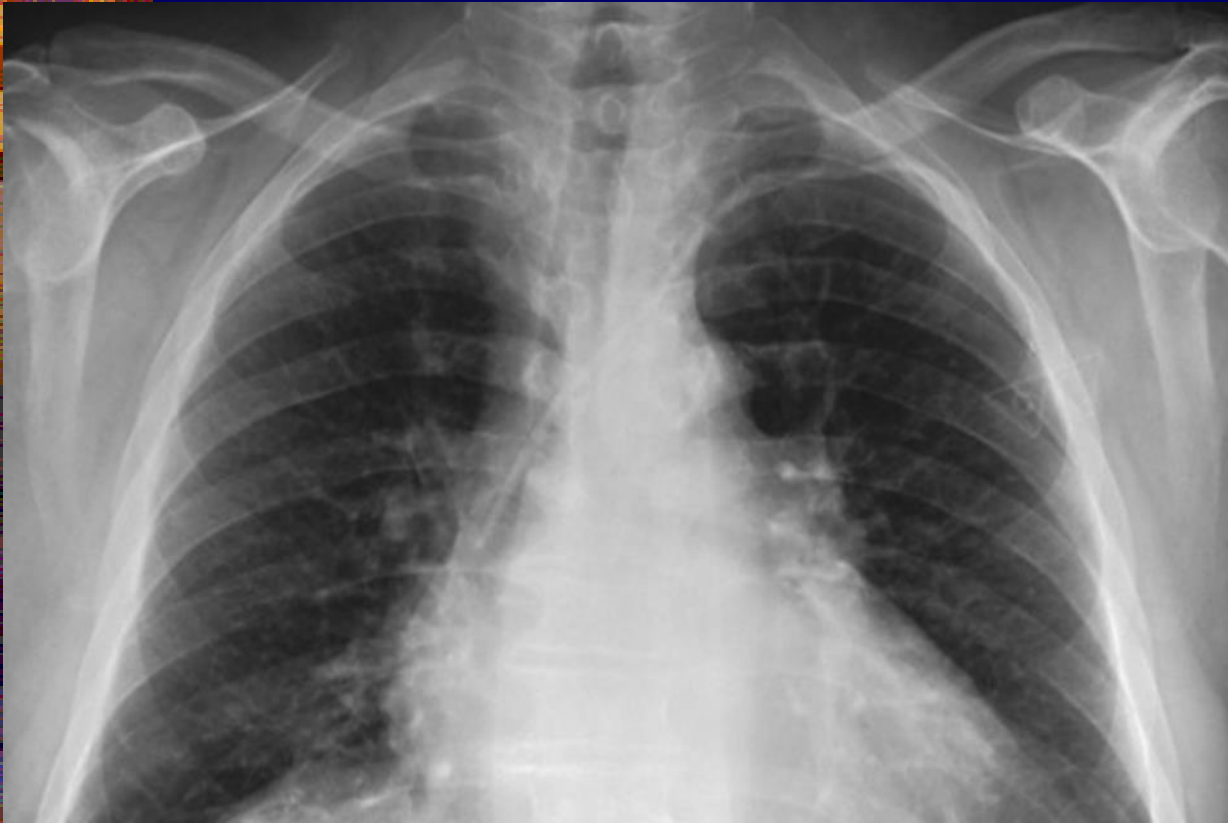- ✿ Τα στερνικά άκρα των κλειδών ισαπέχουν από τα πλάγια όρια των θωρακικών σπονδύλων.
- ✿ Οι ώμοι βρίσκονται στο ίδιο ύψος και οι κλείδες είναι σχεδόν οριζόντιες.
- ✿ Οι ωμοπλάτες δεν συμπροβάλλονται με το πνευμονικό παρέγχυμα.
- ✿ Η λαβή του στέρνου συμπροβάλλεται με το Θ4 και οι κορυφές των πνευμόνων αναδεικνύονται 2.5cm πάνω από τις κλείδες.
- ✿ Το γένειο δεν συμπροβάλλεται με τους άνω θωρακικούς σπονδύλους.
- ✿ Πάνω από το διάφραγμα αναδεικνύεται το στερνικό άκρο της έκτης πλευράς.

Ποια από τα κριτήρια αξιολόγησης ισχύουν;

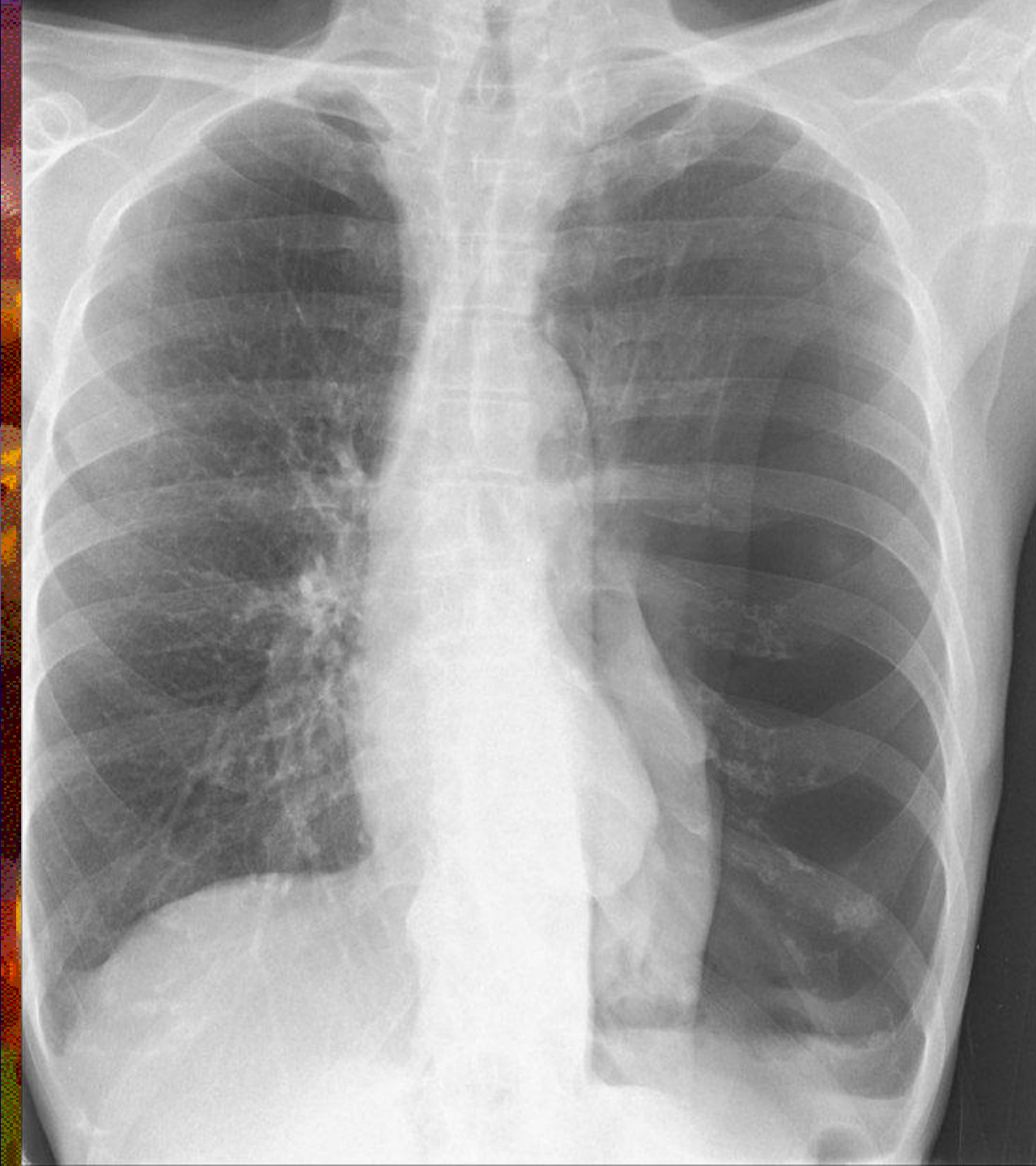

- ✦ Περιλαμβάνεται όλο το πνευμονικό παρέγχυμα από τις κορυφές μέχρι τις πλευροδιαφραγματικές γωνίες με το Θ7 στο μέσο της α/ας.
- ✦ Η πυκνότητα και η αντίθεση επιτρέπουν την ανάδειξη του αγγειακού συστήματος ολόκληρου του πνεύμονα και των περιφερικών αγγείων.
- ✦ Πίσω από την καρδιαγγειακή σκιά αναγνωρίζεται αδρά το περίγραμμα των πλευρών και των θωρακικών σπονδύλων.
- ✦ Το περίγραμμα της καρδιάς και του διαφράγματος δεν παρουσιάζει κινητική ασάφεια.

Ποια από τα κριτήρια αξιολόγησης ισχύουν;

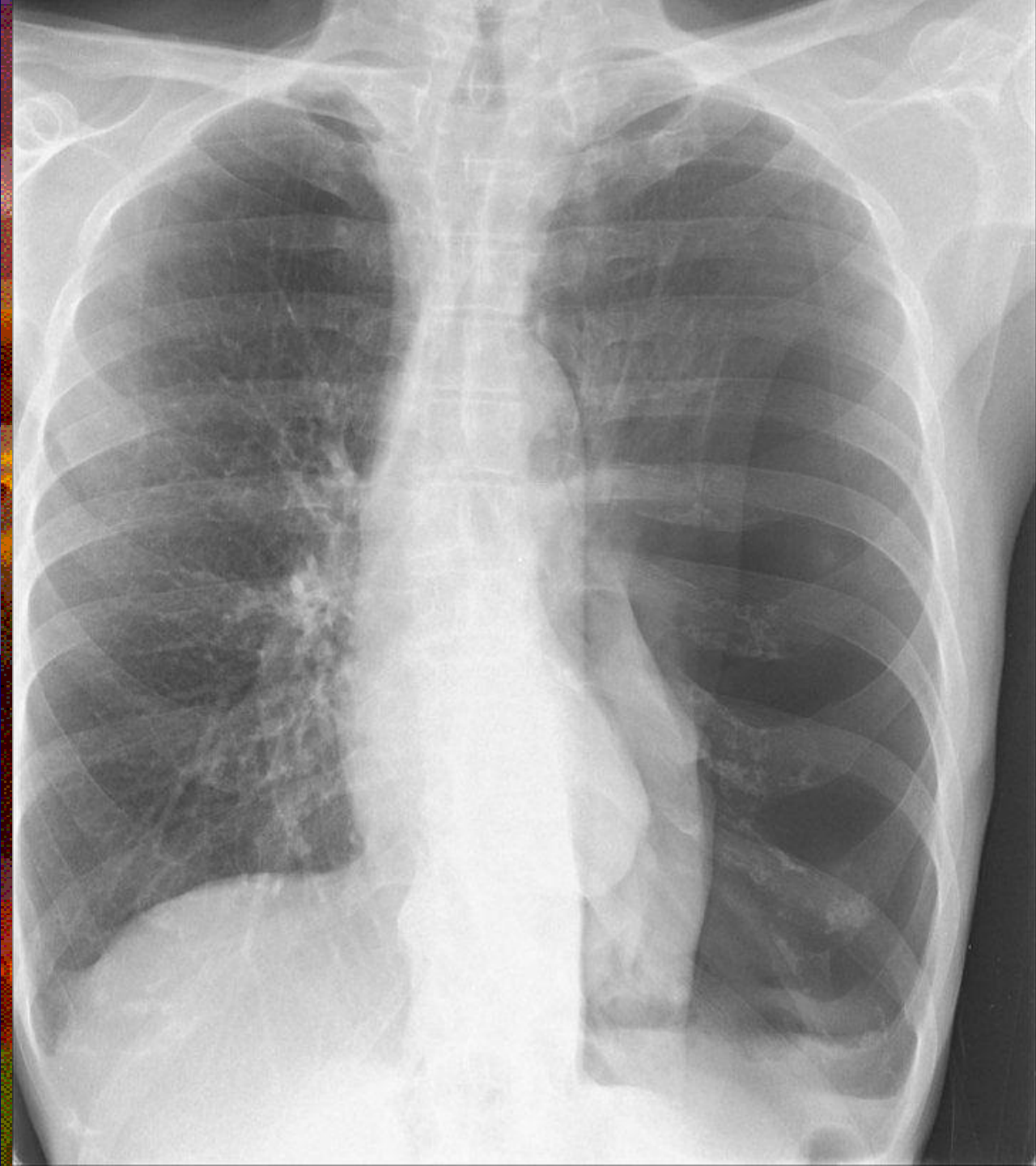

- ✦ Τα στερνικά άκρα των κλειδών ισαπέχουν από τα πλάγια όρια των θωρακικών σπονδύλων.
- ✦ Οι ώμοι βρίσκονται στο ίδιο ύψος και οι κλείδες είναι σχεδόν οριζόντιες.
- ✦ Οι ωμοπλάτες δεν συμπροβάλλονται με το πνευμονικό παρέγχυμα.
- ✦ Η λαβή του στέρνου συμπροβάλλεται με το Θ4 και οι κορυφές των πνευμόνων αναδεικνύονται 2.5cm πάνω από τις κλείδες.
- ✦ Το γένειο δεν συμπροβάλλεται με τους άνω θωρακικούς σπονδύλους.
- ✦ Πάνω από το διάφραγμα αναδεικνύεται το στερνικό άκρο της έκτης πλευράς.



Ποια από τα κριτήρια αξιολόγησης ισχύουν;

- ✿ Περιλαμβάνεται όλο το πνευμονικό παρέγχυμα από τις κορυφές μέχρι τις πλευροδιαφραγματικές γωνίες με το Θ7 στο μέσο της α/ας.
- ✿ Η πυκνότητα και η αντίθεση επιτρέπουν την ανάδειξη του αγγειακού συστήματος ολόκληρου του πνεύμονα και των περιφερικών αγγείων.
- ✿ Πίσω από την καρδιαγγειακή σκιά αναγνωρίζεται αδρά το περίγραμμα των πλευρών και των θωρακικών σπονδύλων.
- ✿ Το περίγραμμα της καρδιάς και του διαφράγματος δεν παρουσιάζει κινητική ασάφεια.

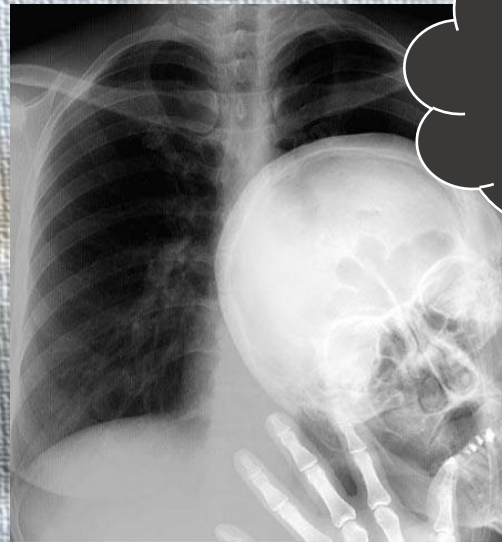


Ποια από τα κριτήρια αξιολόγησης ισχύουν;

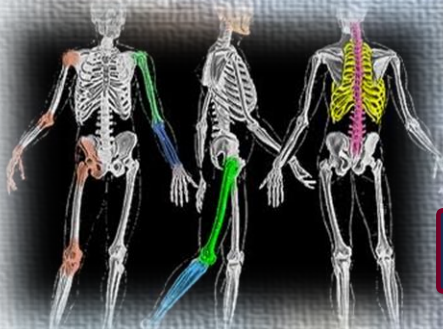
- ✱ Τα στερνικά άκρα των κλειδών ισαπέχουν από τα πλάγια όρια των θωρακικών σπονδύλων.
- ✱ Οι ώμοι βρίσκονται στο ίδιο ύψος και οι κλείδες είναι σχεδόν οριζόντιες.
- ✱ Οι ωμοπλάτες δεν συμπροβάλλονται με το πνευμονικό παρέγχυμα.
- ✱ Η λαβή του στέρνου συμπροβάλλεται με το Θ4 και οι κορυφές των πνευμόνων αναδεικνύονται 2.5cm πάνω από τις κλείδες.
- ✱ Το γένειο δεν συμπροβάλλεται με τους άνω θωρακικούς σπονδύλους.
- ✱ Πάνω από το διάφραγμα αναδεικνύεται το στερνικό άκρο της έκτης πλευράς.



ΚΑΤΕΥΘΥΝΣΗ ΑΚΤΙΝΟΛΟΓΙΑΣ - ΑΚΤΙΝΟΘΕΡΑΠΕΙΑΣ



Σας Ευχαριστώ



Εργαστήριο Ακτινολογίας I Ακτινολογικές προβολές θώρακα

Καψαμπέλης Μάρκος