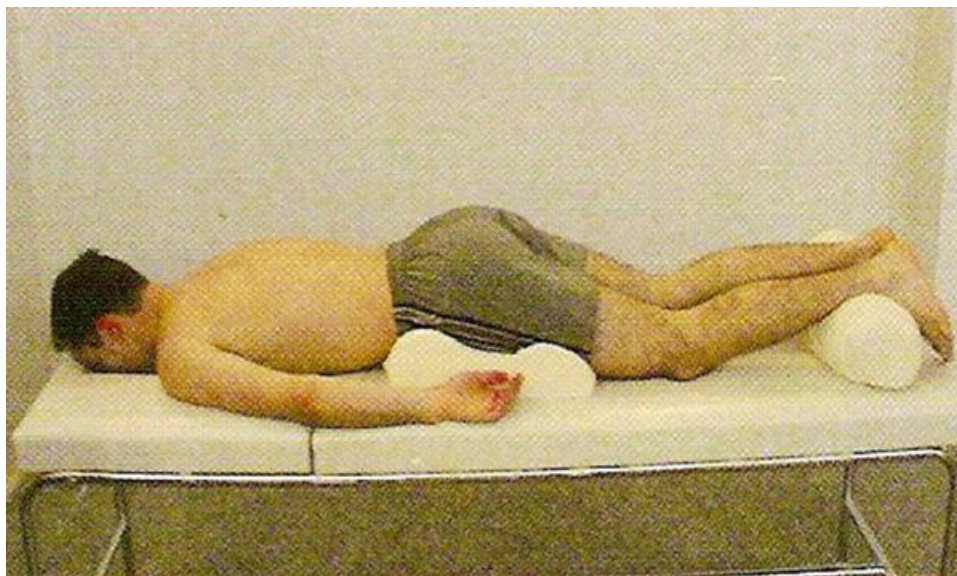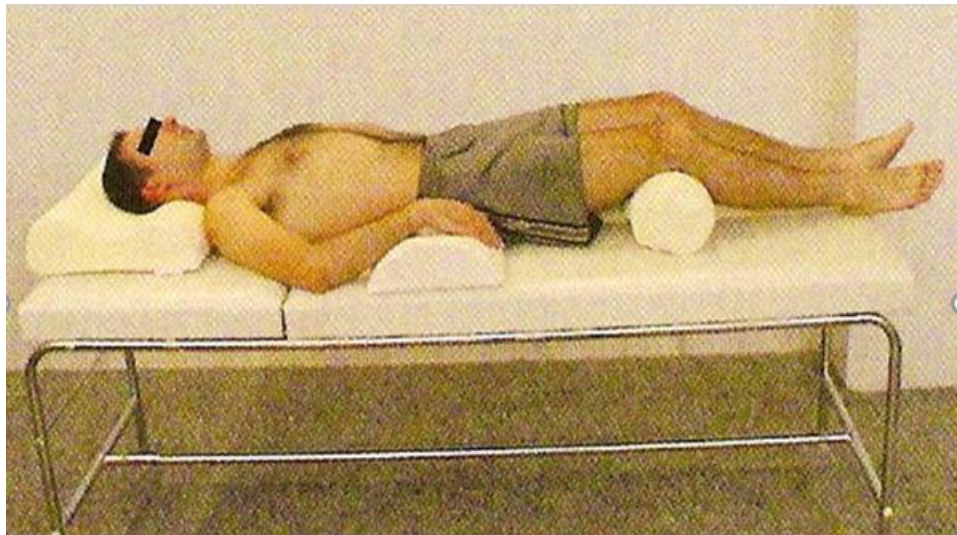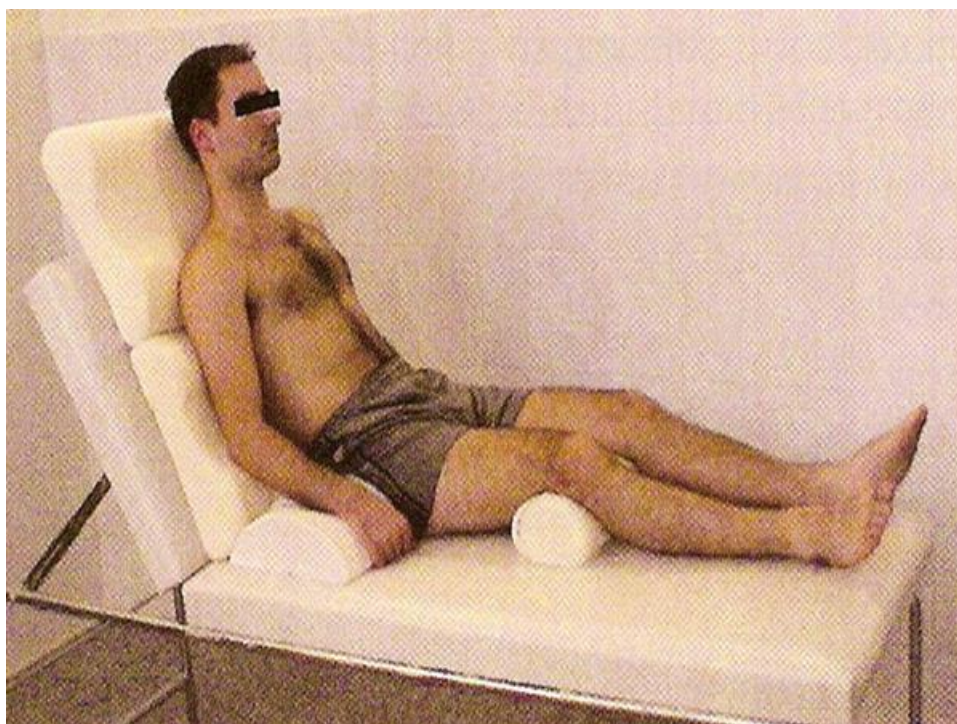


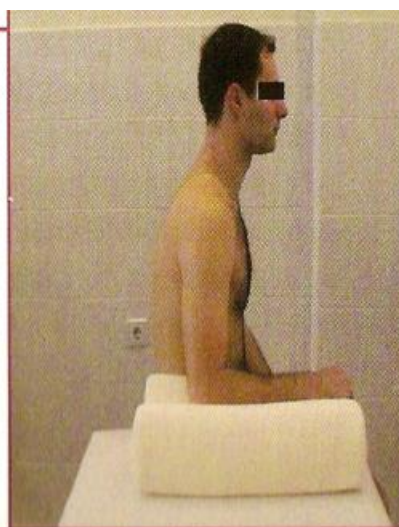Μαξιλάρι κάτω από κοιλιακή χώρα → οπίσθια κλίση λεκάνης → χαλάρωση οσφυϊκής μοίρας



Τροποποιημένη καθιστή θέση ασθενή για την εφαρμογή μάλαξης στο άνω άκρο.



EIKONA 2.12

Σε ασθενή με πόνο στην ΟΜΣΣ διάρκειας 2 ωρών θα χρησιμοποιηθεί ζεστό ή κρύο?

Σε οίδημα 15 ημερών τι θα χρησιμοποιηθεί;

Ασθενής με ΣΕΠ διάρκειας 6 μηνών. Θα χρησιμοποιήσεις κρυοθεραπεία μετά τη δραστηριότητα;

Η φλεγμονή εμφανίζεται σε όλους τους τραυματισμούς των μαλακών μορίων;

Θα χρησιμοποιήσεις θερμοθεραπεία την 6η μέρα σε ασθενή με 2ου θλάση γαστροκνημίου;

Τι ΦΜ θα χρησιμοποιηθούν μετά την αφαίρεση γύψου σε κάταγμα ΠΔΚ

Τι ΦΜ θα χρησιμοποιηθούν σε ασθενή με αρθροπλαστική Ισχίου;

Ασθενής με #ΠΧΚ έρχεται για φυσ/πεία 6 μήνες μετά την εντολή του γιατρού. Ενεργητικές και παθητικές κινήσεις περιορισμένες. Τι ΦΜ θα προτείνετε;

Συμπληρώστε

n= G= m= μ= M= K=

Στις παρακάτω περιπτώσεις να αναφερθεί το είδος ή τα είδη του πόνου, και σε ποιο στάδιο της επούλωσης βρίσκεται η κάθε περίπτωση

1. Ασθενής με πόνο στον Αχίλλειο τένοντα διάρκειας 48 ωρών
2. Ασθενής με πόνο στον υπερακάνθιο διάρκειας 13 μηνών
3. Ασθενής με πόνο στην πλάγια έξω επιφάνεια του αγκώνα διάρκειας 8 μηνών, αλλά πονάει έντονα τις τελευταίες 36 ώρες
4. Ασθενής με πόνο στον αυχένα και μούδιασμα στα δάχτυλα διάρκειας 4 ημερών
5. Ασθενής ηλικίας 72 ετών με πρωινό πόνο στην ΟΜΣΣ που διαρκεί περίπου 30' τα τελευταία 6 χρόνια
6. Ασθενής με διάστρεμμα ποδοκνημικής διάρκειας 2 ωρών
7. Ασθενής με διάστρεμμα ΠΔΚ διάρκειας 50 ημερών
8. Ασθενής 68 ετών με οστεοαρθρίτιδα γόνατος τα τελευταία 3 χρόνια που παρουσιάζει όμως έντονο πόνο τις τελευταίες 72 ώρες