

ΘΩΡΑΚΑΣ

ΘΩΡΑΚΑΣ

Μεταξύ λαιμού και κοιλιάς.

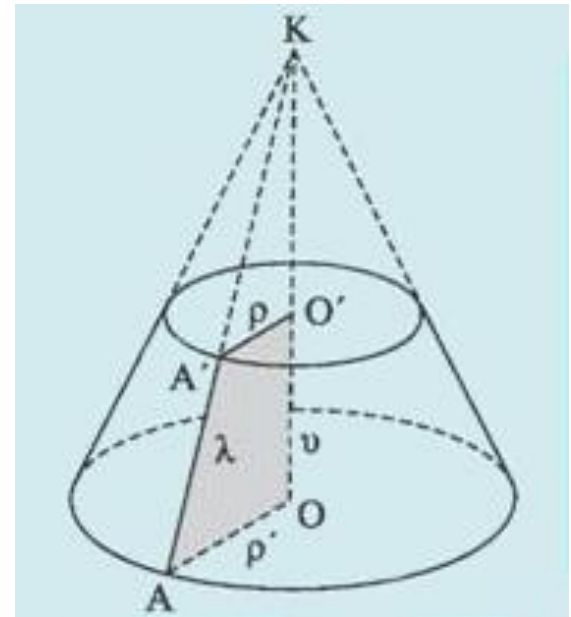
Θωρακική κοιλότητα σχήμα κώλου **κώνου**
(στενή πάνω, αυξάνει κάτω)

Θωρακικός κλωβός: πλευρές, πλευρικοί
χόνδροι, στέρνο, ΘΜΣΣ.

Το σχήμα παρέχει αντοχή ενώ οι διαρθρώσεις
και η ευκαμψία των πλευρών επιτρέπουν
την απορρόφηση εξωτερικών χτυπημάτων
και συμπίεσεων χωρίς κατάγματα.

Έδαφος: διάφραγμα, εγκολπωμένο προς τα
άνω (ωθείται από τα σπλάγχνα κοιλιάς).

Κάτω ήμισυ θωρακικού τοιχώματος
περιβάλλει και προστατεύει κοιλιακά
σπλάγχνα (παρά τα θωρακικά).



ΘΩΡΑΚΙΚΟΣ ΚΛΩΒΟΣ

- **Προστατεύει** ζωτικά όργανα θώρακα και κοιλιάς που είναι γεμάτα αέρα ή υγρά από εξωτερικές δυνάμεις
- **Ανθίσταται** στις αρνητικές (υποατμοσφαιρικές) εσωτερικές πιέσεις που γεννώνται από την ελαστική έκπτυξη των πνευμόνων και τις εισπνευστικές κινήσεις.
- Παρέχει **έκφυση** για την υποστήριξη του βάρους άνω άκρων
- Παρέχει **θέσεις πρόσφυσης** για μυς που κινούν και διατηρούν τη θέση άνω άκρων σε σχέση με τον κορμό και έκφυση μυών της κοιλιάς, λαιμού, ράχης αναπνοής.

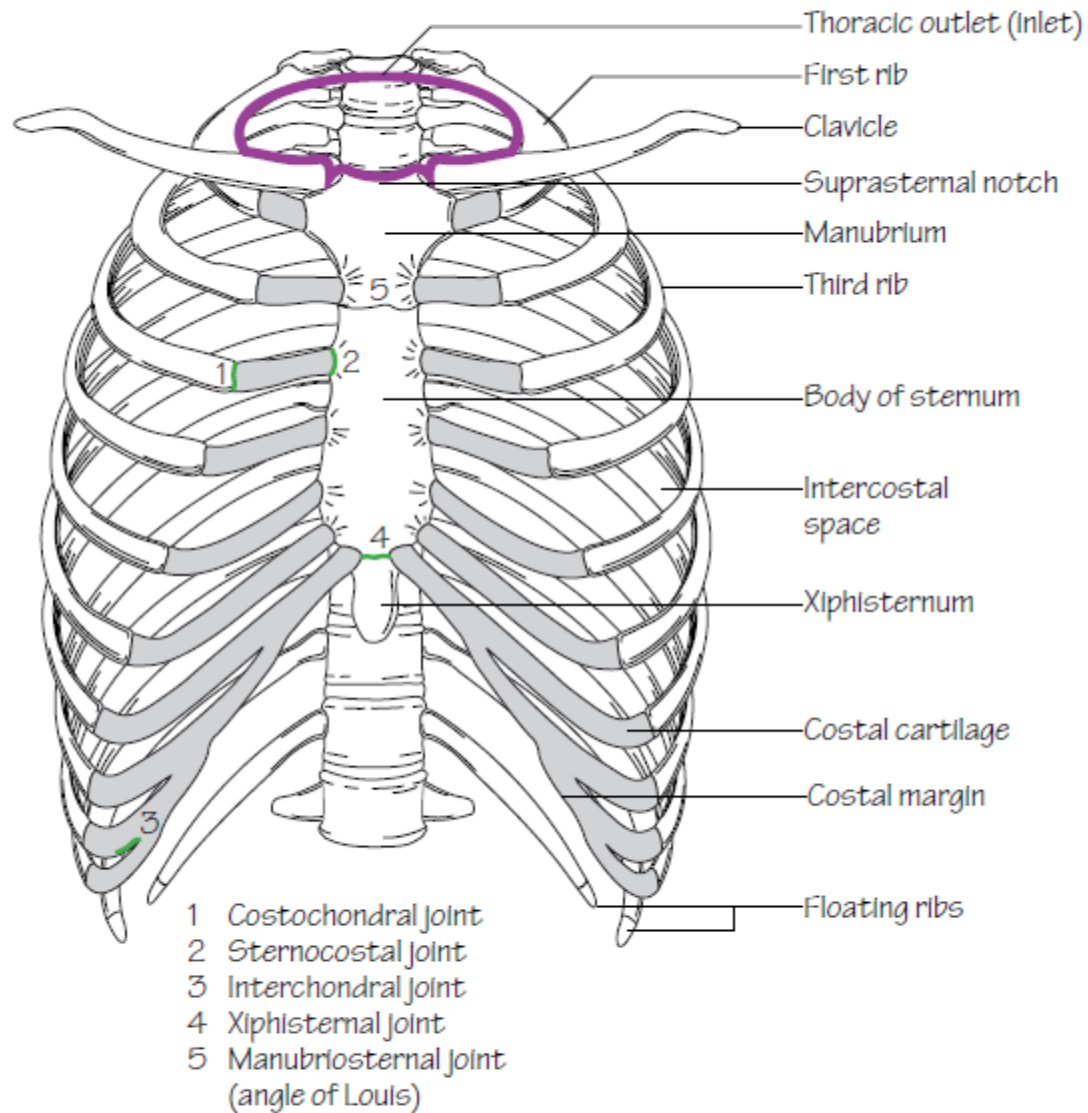


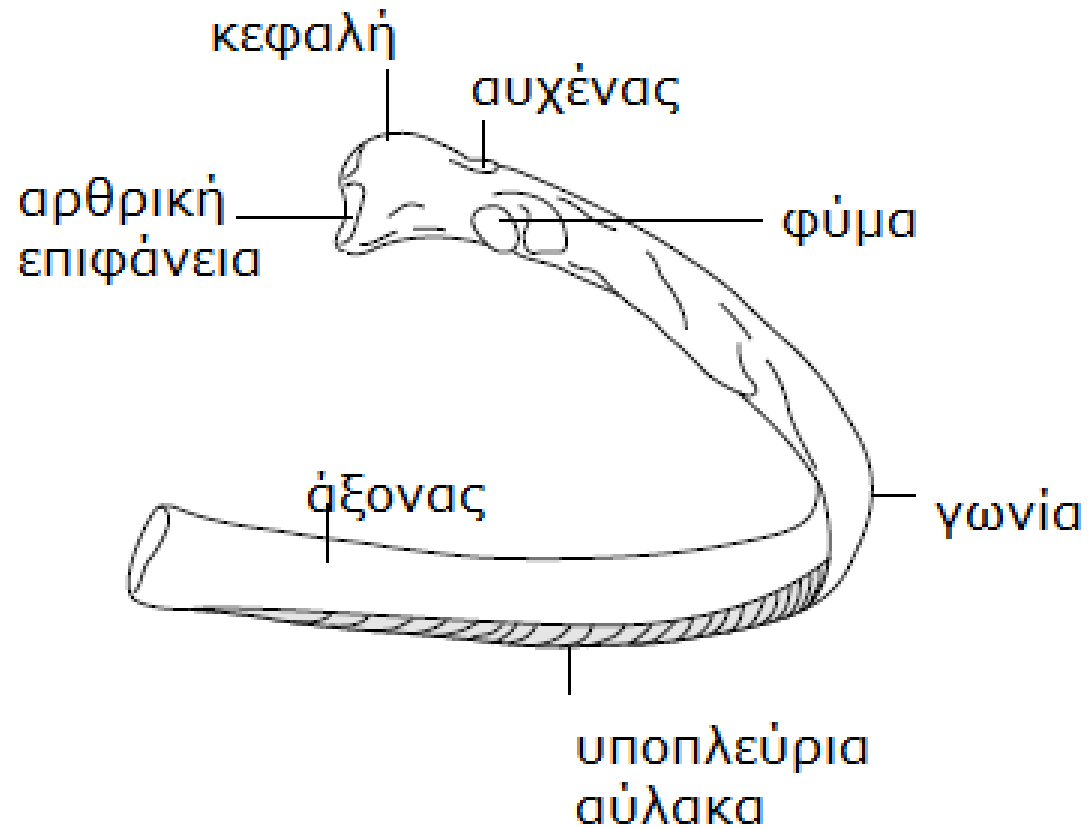
Fig.1.1
The thoracic cage. The outlet (inlet) of the thorax is outlined

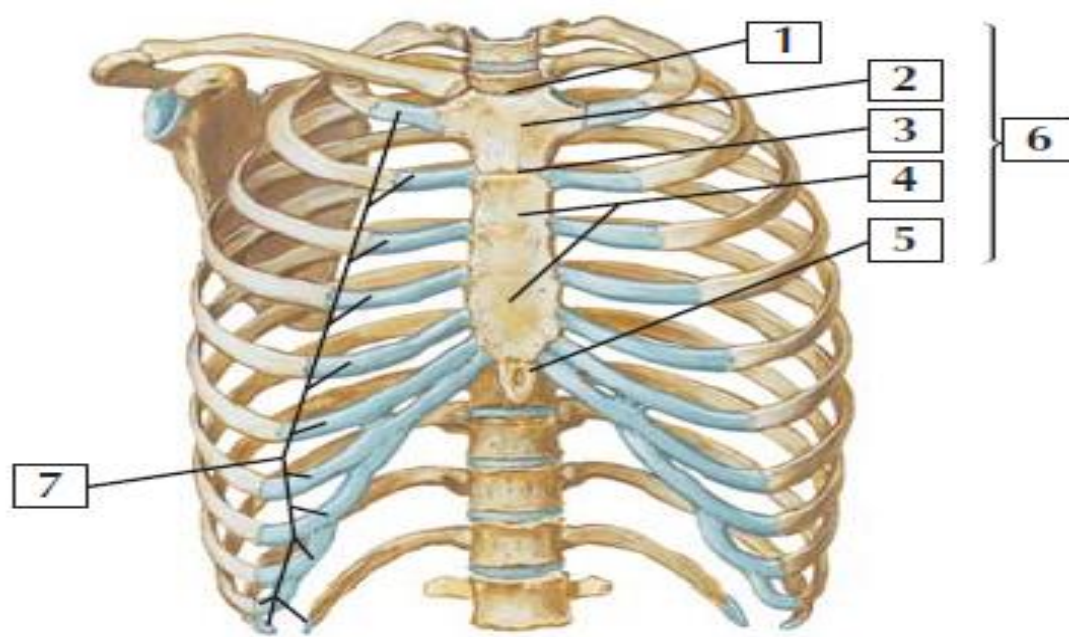
ΘΩΡΑΚΙΚΟΣ ΣΚΕΛΕΤΟΣ

ΠΛΕΥΡΕΣ

- Κυρτά, επίπεδα οστά, μικρό βάρος, εξαιρετικά ανθεκτικά.
- Σπογγώδη οστέινη ουσία που περιέχει ΜΟ (ερυθροποιητικός)
- **Γνήσιες:** 1^η-7^η: καταφύονται άμεσα στο στέρνο μέσω των δικών τους πλευρικών χόνδρων
- **Νόθες:** 8^η, 9^η, 10^η: ο χόνδρος κάθε μίας συνδέεται με το χόνδρο της υπερκείμενης και η σύνδεση με το στέρνο είναι έμμεση.
- **Νόθες ασύντακτες:** 11^η, 12^η (10^η): υποτυπώδεις χόνδροι, δε συνδέονται με το στέρνο, απολήγουν μέσα στους μυς οπίσθιου κοιλιακού τοιχώματος.

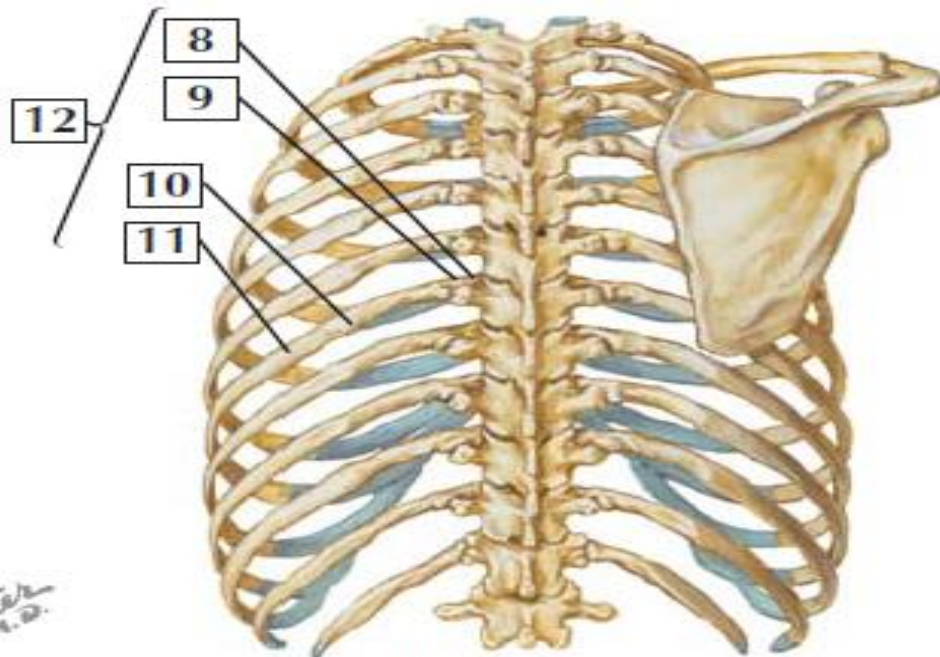
πλευρά





Anterior view

1. Jugular notch of sternum
2. Manubrium
3. Sternal angle
4. Body of sternum
5. Xiphoid process
6. Sternum
7. Costal cartilages
8. Head of the rib
9. Neck of the rib
10. Angle of the rib
11. Body of the rib
12. Ribs



Posterior view

ΘΩΡΑΚΙΚΟΣ ΣΚΕΛΕΤΟΣ ΠΛΕΥΡΕΣ

(ΠΛΕΥΡΑ ΠΑΙΡΝΕΙ ΑΡΙΘΜΗΣΗ ΥΠΟΚΕΙΜΕΝΟΥ ΣΠ)

Τυπικές πλευρές (3^η-9^η)

Κεφαλή: σφηνοειδές σχήμα,

2 αρθρικές επιφάνειες: 1. διάρθρωση με σπόνδυλο με την ίδια αρίθμηση, 2. διάρθρωση με υπερκείμενο σπόνδυλο

ακρολοφία κεφαλής: χωρίζει αρθρικές επιφάνειες

Αυχένας: συνδέει κεφαλή με σώμα

Φύμα: ένωση αυχένα με σώμα, μικρή αρθρική επιφάνεια που αρθρώνεται με **εγκάρσια απόφυση** σπονδύλου και μία αδρή μη αρθρική επιφάνεια για πρόσφυση πλευρικού μεσεγκάρσιου συνδέσμου

Σώμα: λεπτό, πλατύ, κυρτό περισσότερο προς την **πλευρική γωνία**, που η πλευρά στρέφεται προς τα πρόσω και έξω. Η γωνία σηματοδοτεί το έξω όριο πρόσφυσης εν τω βάθει μυών ράχης στις πλευρές. Η κοίλη έσω επιφάνεια έχει **πλευρική αύλακα**, παράλληλη με κάτω χείλος πλευράς που παρέχει προστασία στα **μεσοπλεύρια νεύρα και αγγεία**.



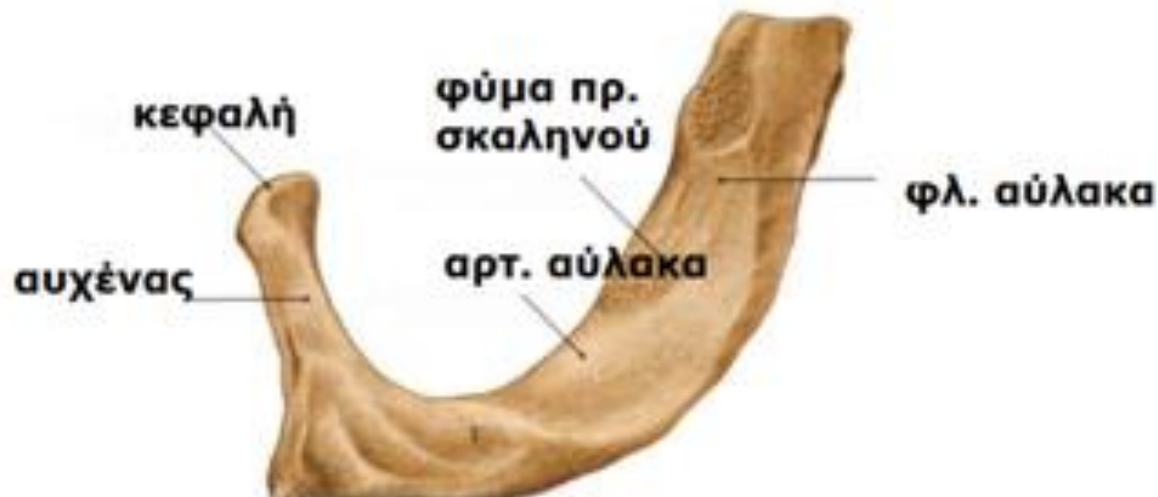ΘΩΡΑΚΙΚΟΣ ΣΚΕΛΕΤΟΣ

ΠΛΕΥΡΕΣ

Άτυπες πλευρές :

1^η: ευρύτερη (σώμα πλατύ, σχεδόν οριζόντιο), βραχύτερη, καμπυλωμένη. Έχει μία μονήρη αρθρική επιφάνεια στην κεφαλή για άρθρωση με **Θ1** σπ. μόνο και **2 εγκάρσιες αύλακες** που διασχίζουν την άνω επιφάνεια της για τα **υποκλείδια** αγγεία.

Οι αύλακες χωρίζονται από το **σκαληνό φύμα** και **χείλος**, πάνω στα οποία καταφύεται ο πρόσθιος σκαληνός.

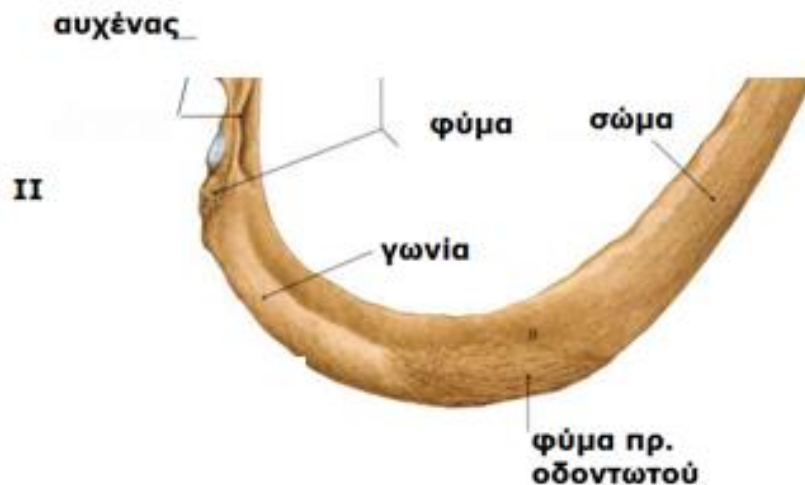


ΘΩΡΑΚΙΚΟΣ ΣΚΕΛΕΤΟΣ

ΠΛΕΥΡΕΣ

2^η: λεπτότερη και λιγότερο καμπυλωμένο σώμα, μακρύτερη από την 1^η πλευρά. Η κεφαλή έχει 2 αρθρικές επιφάνειες για άρθρωση με **Θ1 και Θ2 σπ.**

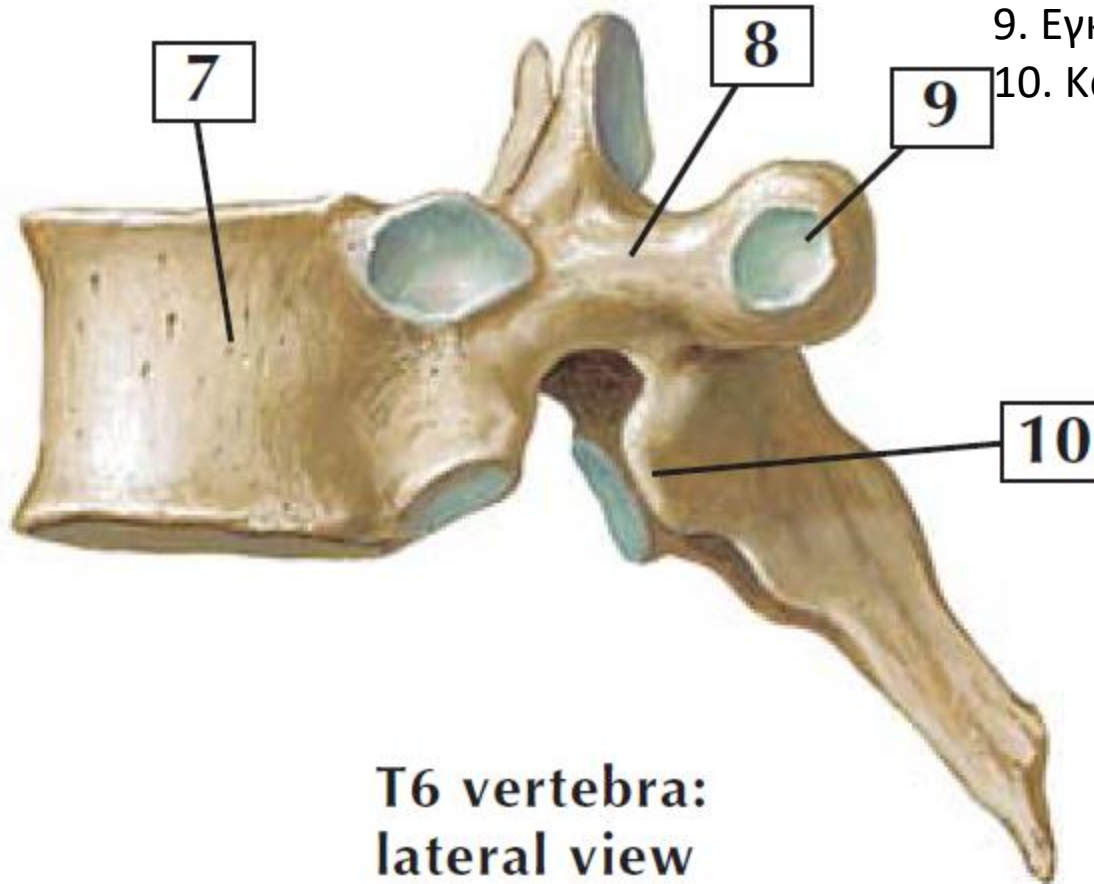
Το κύριο άτυπο χαρακτηριστικό της είναι μία αδρή επιφάνεια στην άνω επιφάνεια της, το **τράχυσμα του πρ. οδοντωτού** από όπου **εκφύεται** ο ομώνυμος μυς.



ΘΩΡΑΚΙΚΟΣ ΣΚΕΛΕΤΟΣ

ΠΛΕΥΡΕΣ

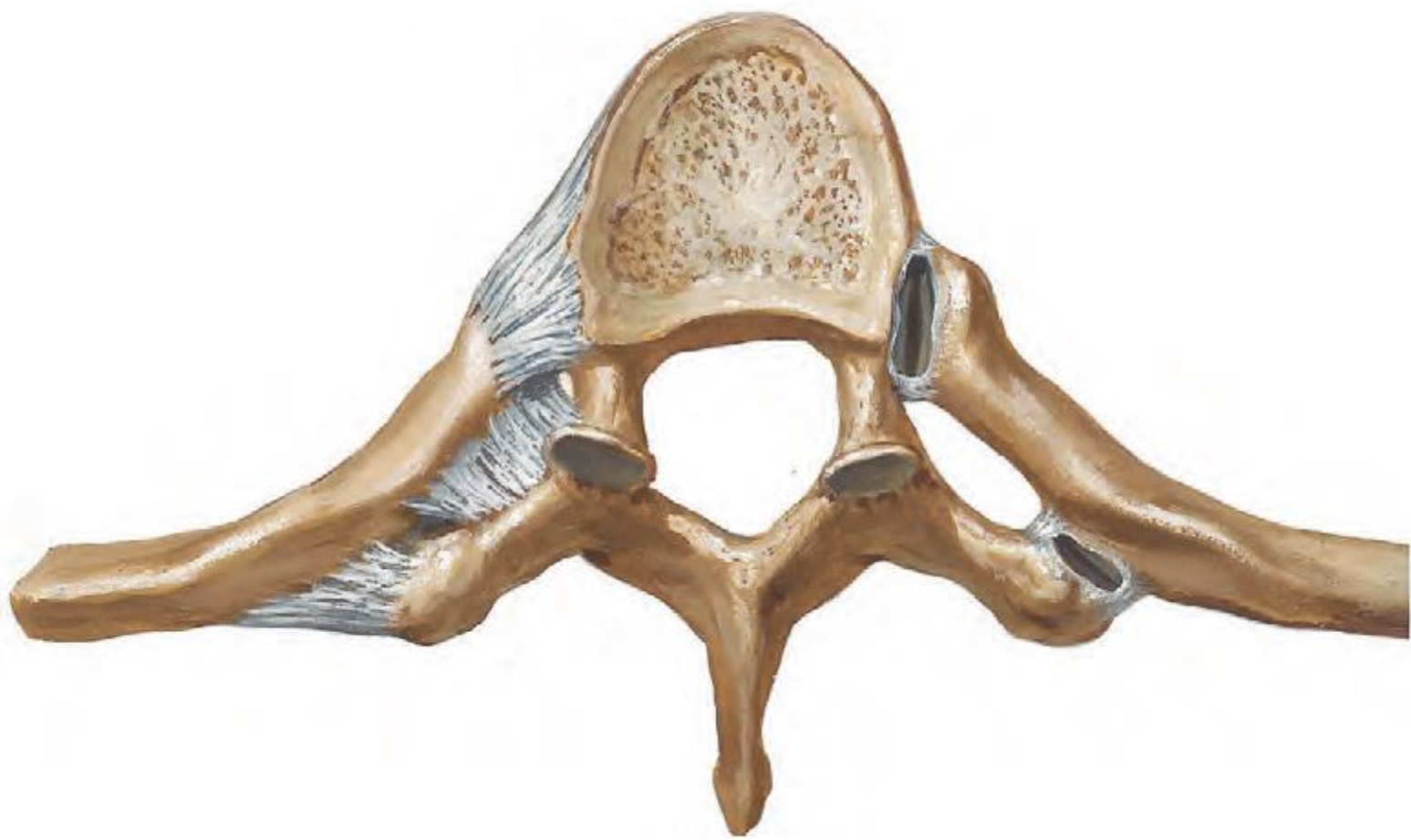- 10^η-12^η: όπως και η 1^η πλευρά έχουν μία αρθρική επιφάνεια και αρθρώνονται με ένα σπ.
- 11^η και 12^η: είναι βραχείες και δεν έχουν αυχένα και φύμα

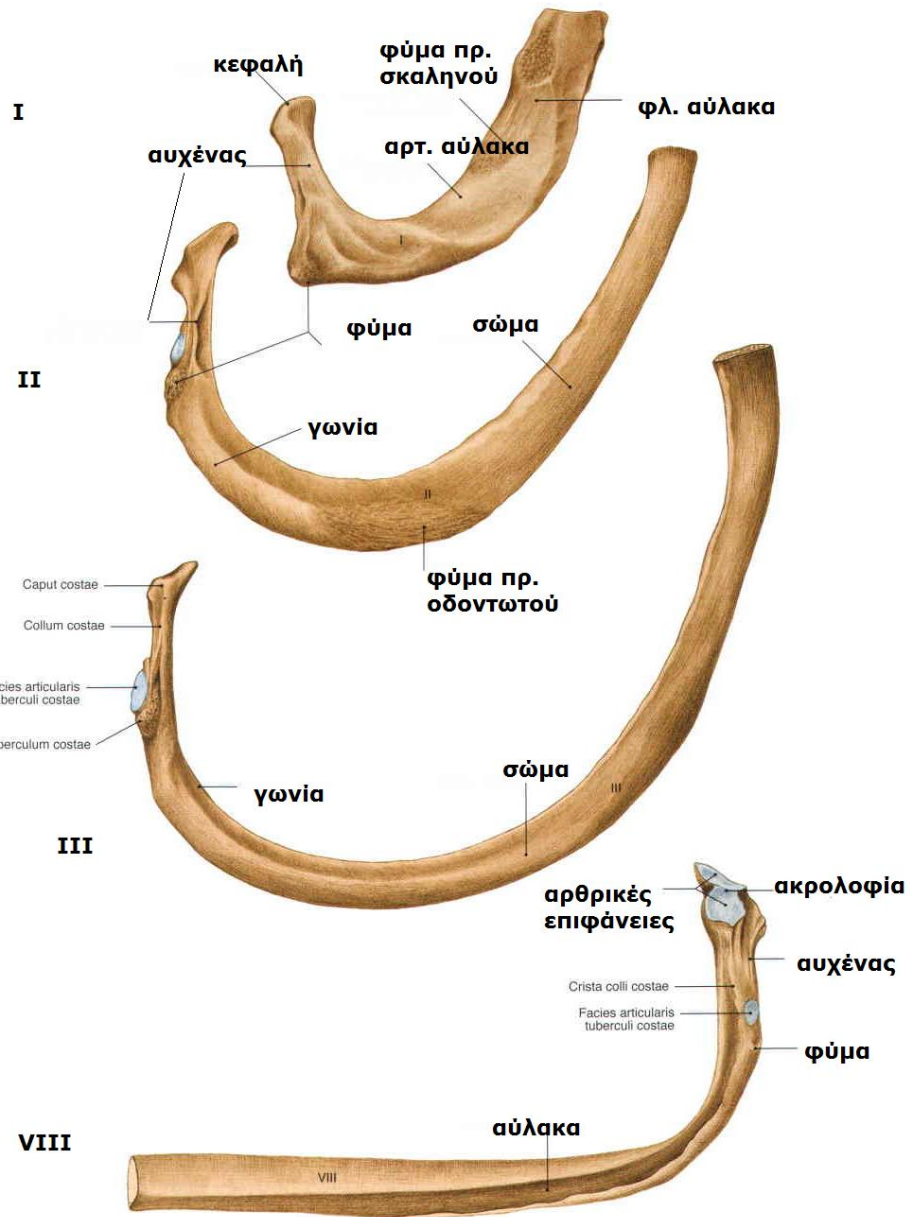


- 7. Σώμα
- 8. Μίσχος
- 9. Εγκάρσια πλευρική απόφυση
- 10. Κάτω αρθρική επιφάνεια

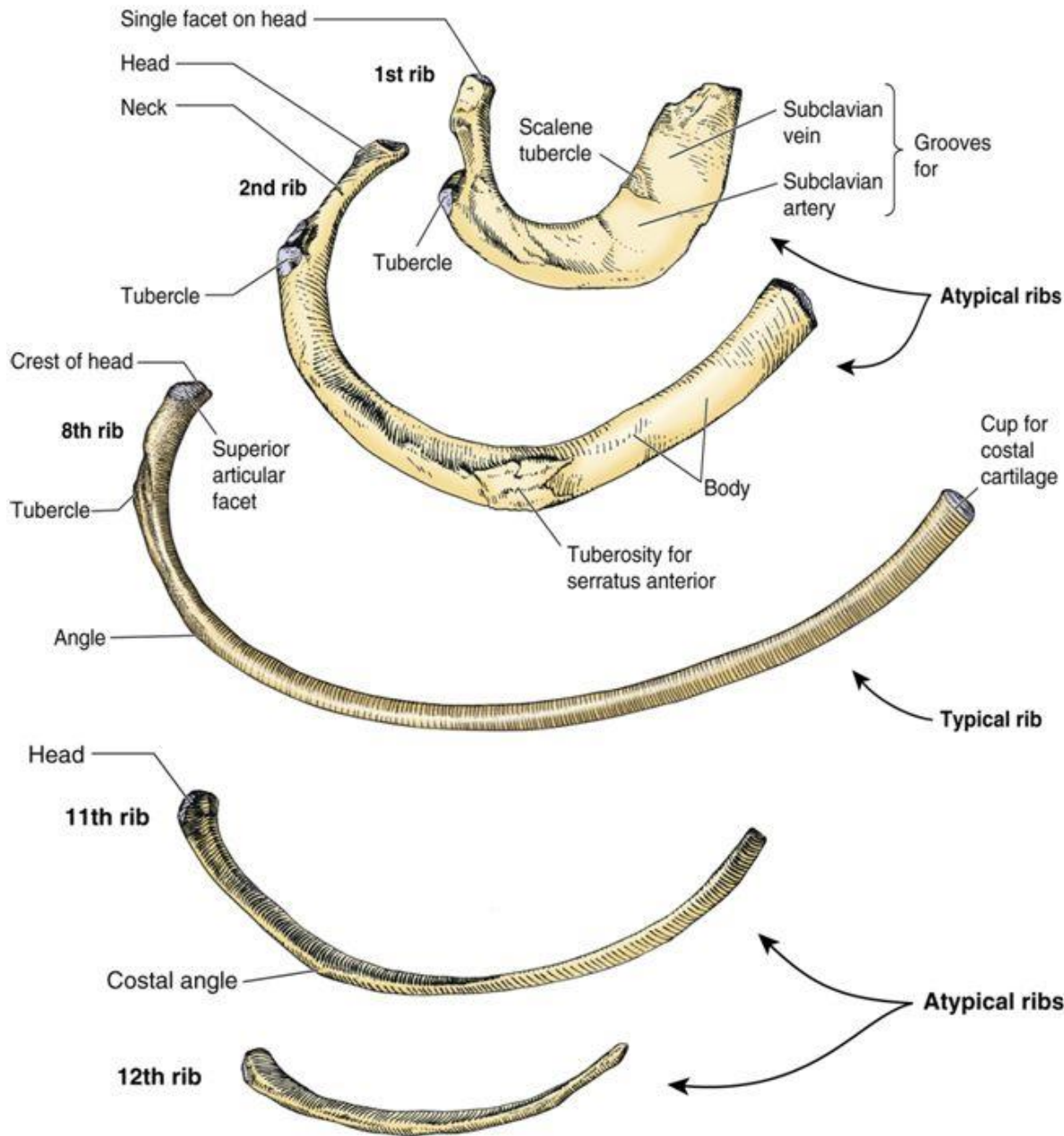
**T6 vertebra:
lateral view**

*F. Netter
M.D.*





Atypical Ribs (Superior Views)

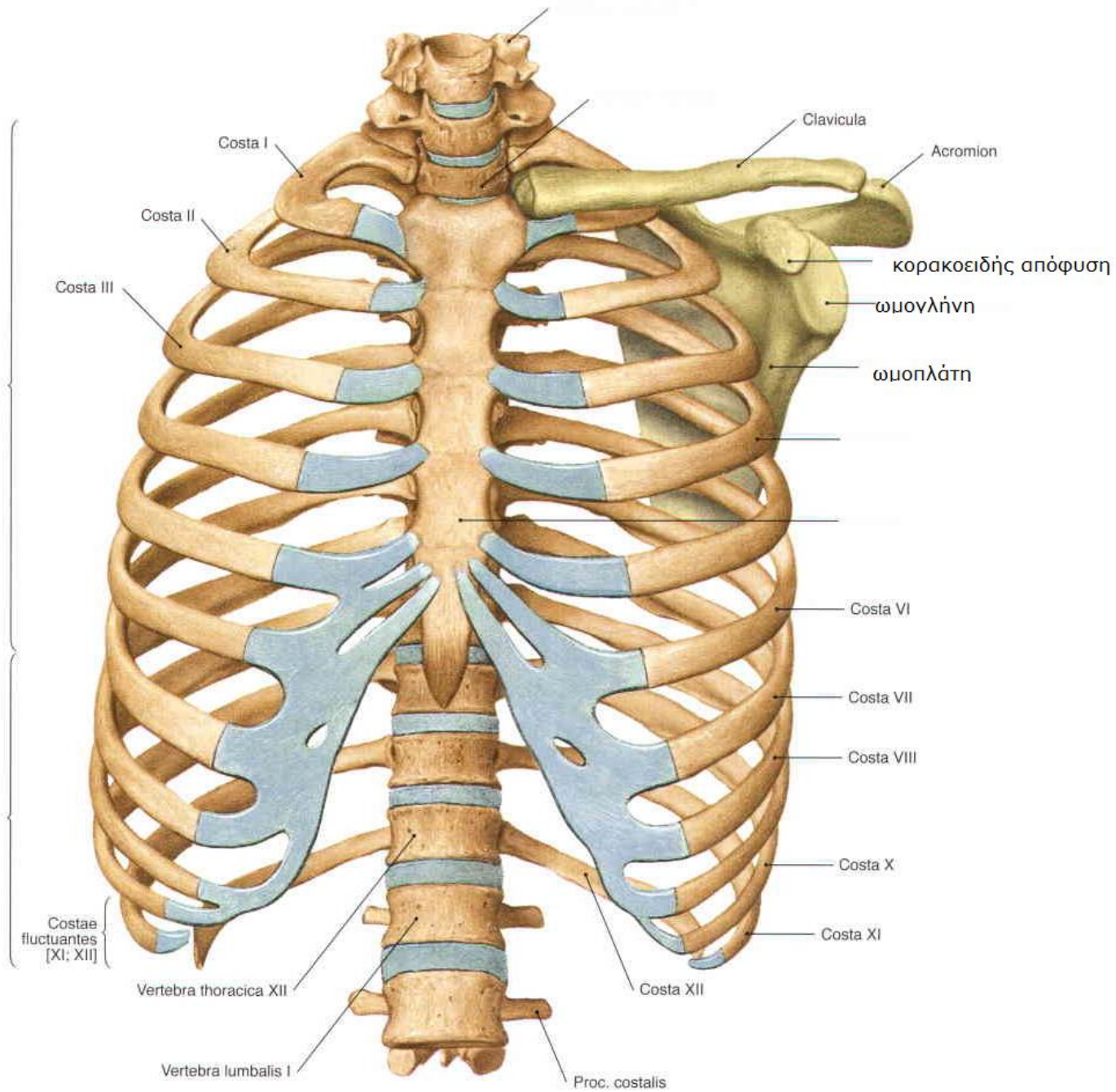


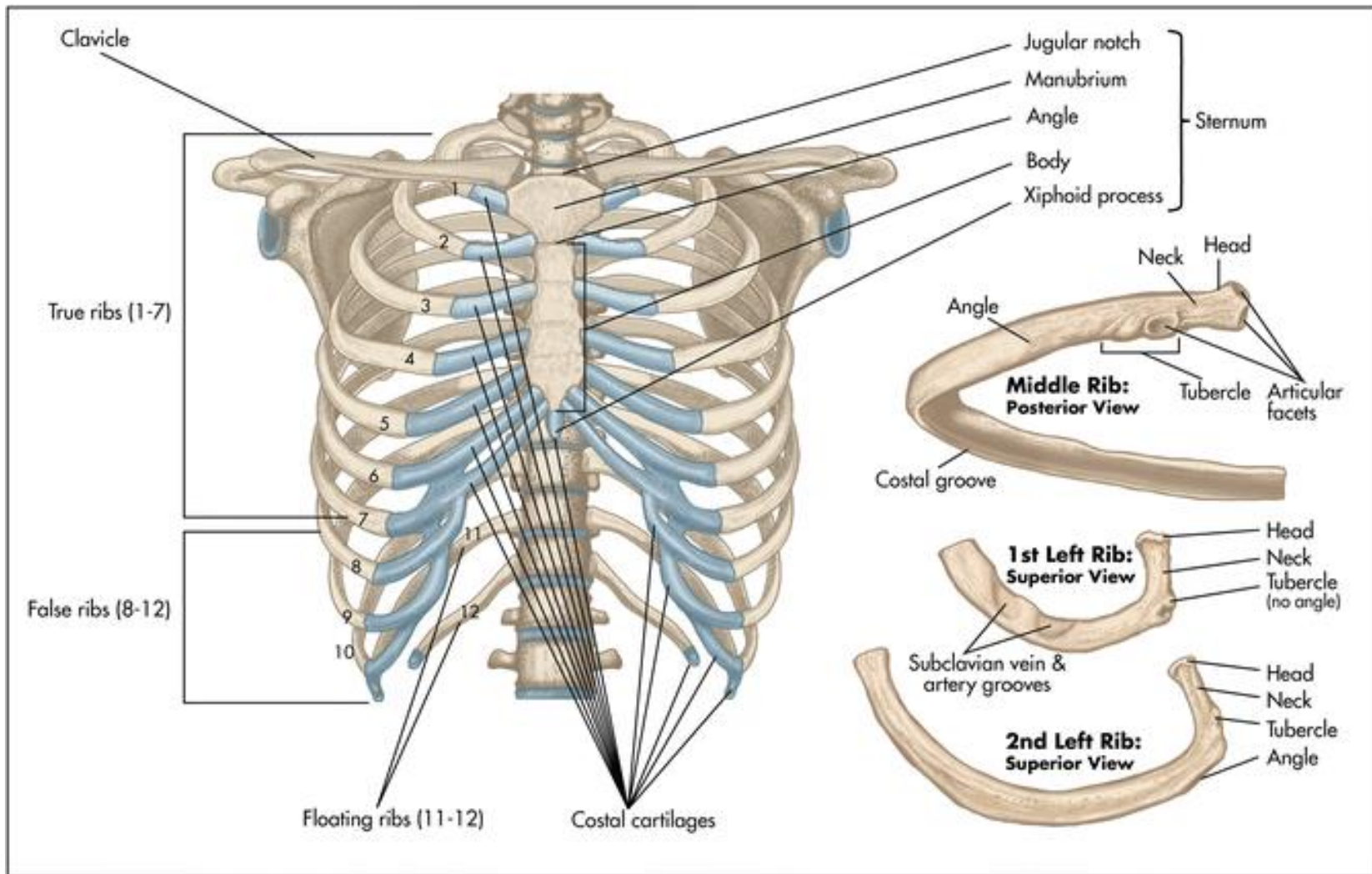
1st rib: *shortest; broadest; most sharply curved; grooves for subclavian vessels; one articular facet on head (T1 vertebrae)*

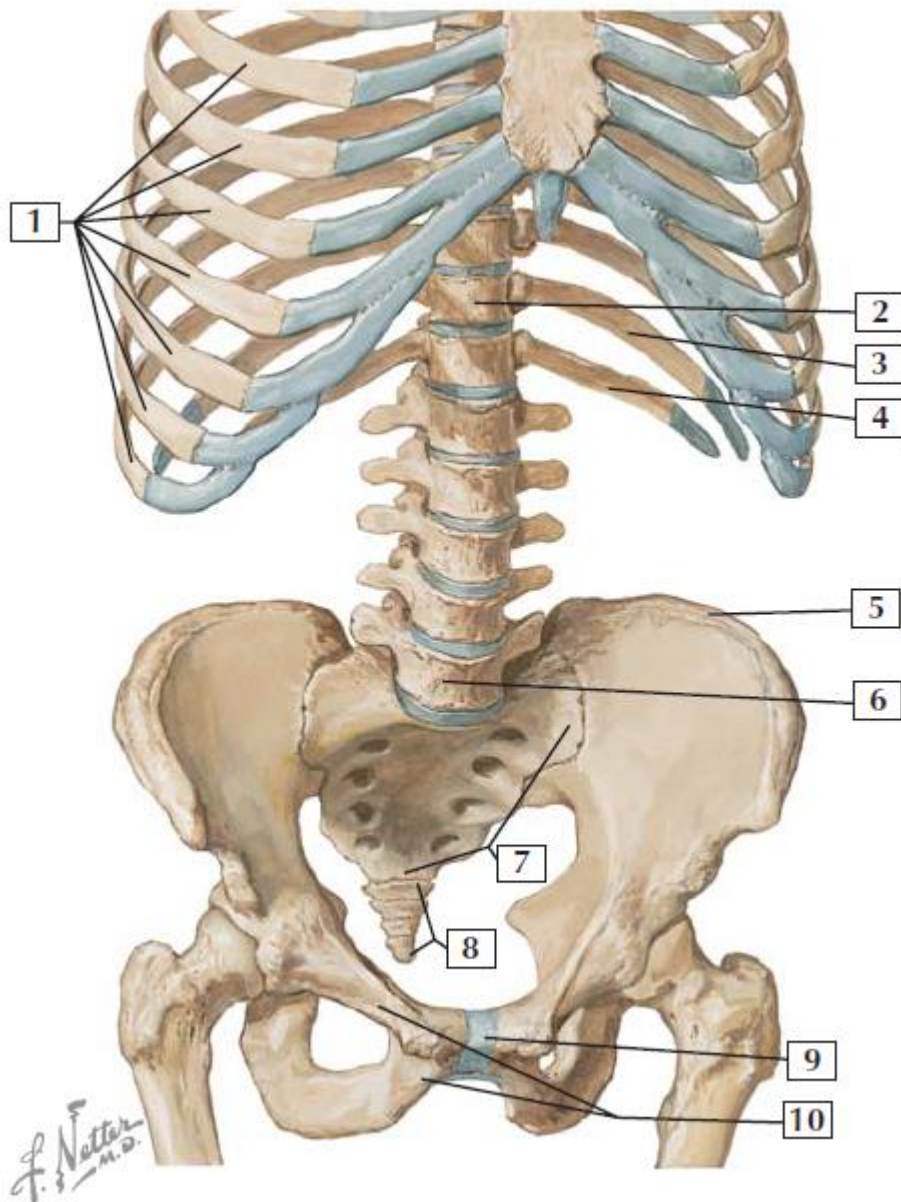
2nd rib: *short and broad; rough superior tuberosity*

Ribs 10-12: *only one articular facet on head*

Ribs 11 and 12: *short; no articulation with sternum*







1. Ribs 4-10
2. T11
3. Rib 11
4. Rib 12
5. Iliac crest
6. L5
7. Sacrum
8. Coccyx
9. Pubic symphysis
10. Pubic ramus

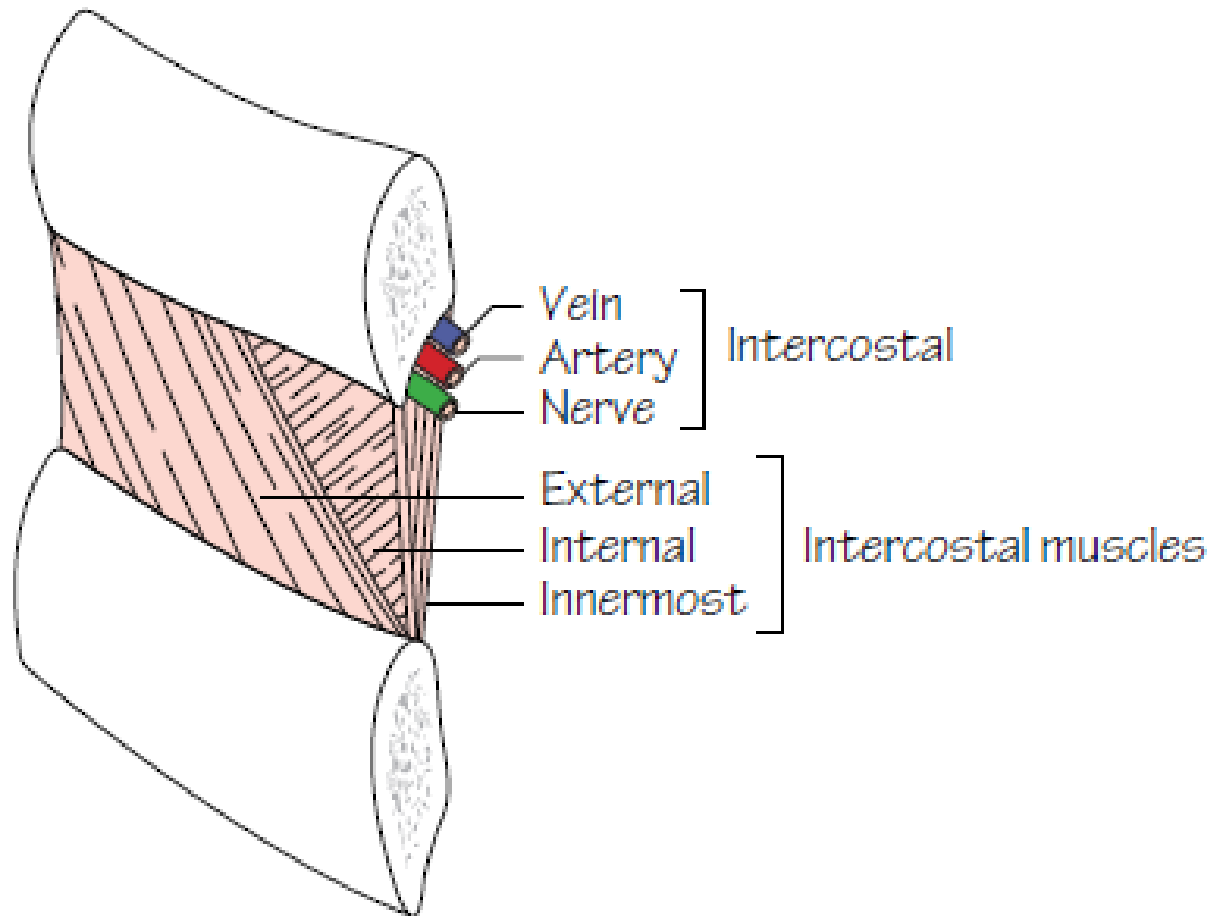
ΑΥΤΟΧΘΟΝΕΣ ΜΥΣ ΘΩΡΑΚΙΚΟΥ ΤΟΙΧΩΜΑΤΟΣ-ΕΙΣΠΝΕΥΣΤΙΚΟΙ

Ανεκτῆρες πλευρών: 12 μυς ριπιδοειδείς,.

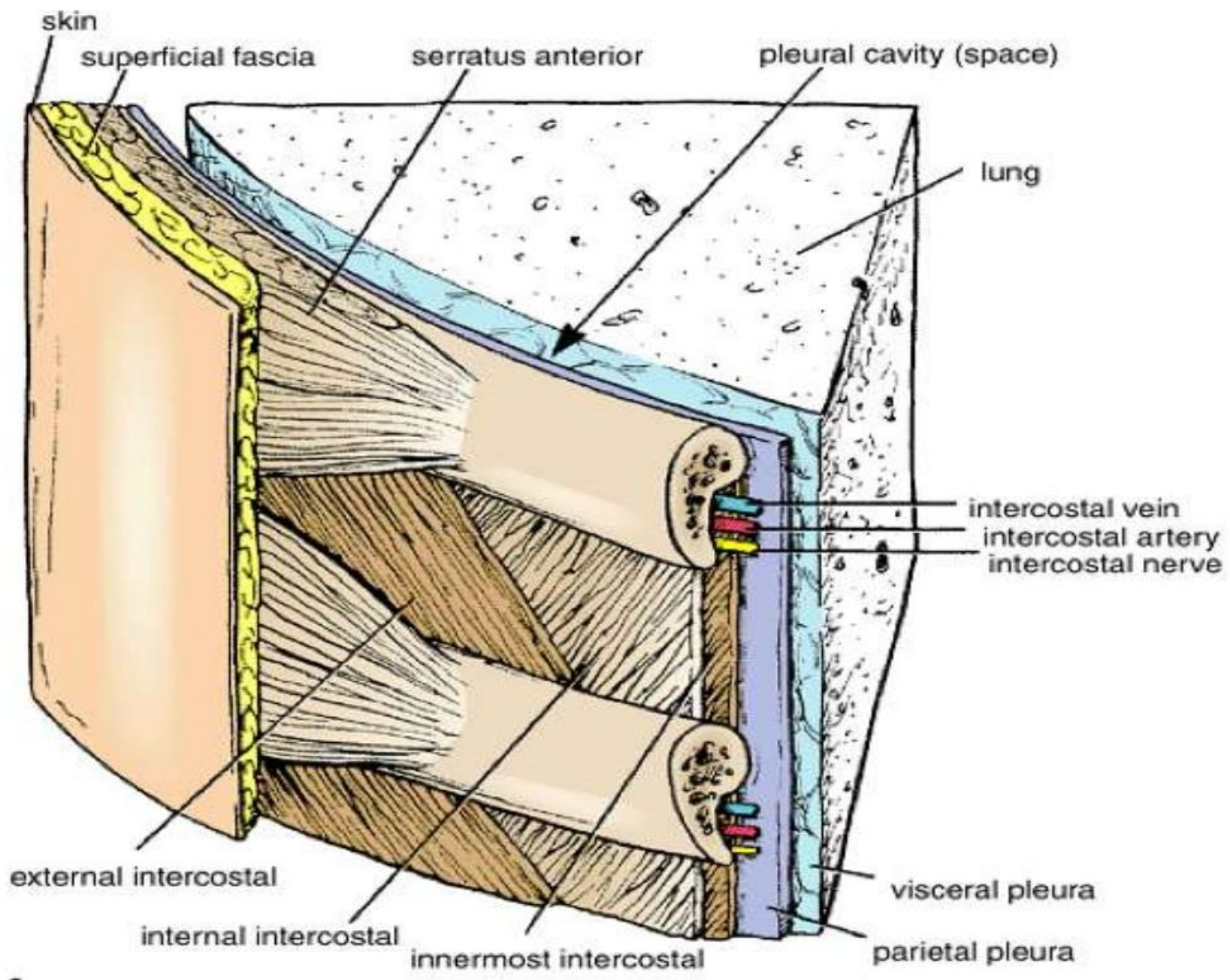
Ἐξω μεσοπλεύριοι: 11 ζεύγη, εκτείνοντα από τα φύματα (πίσω) μέχρι πλευροχόνδριες ενώσεις (μπροστά). Μπροστά οι μύες αντικαθίστανται από ἔξω μεσοπλεύριους υμένες. Οι πιο δραστήριοι μυς στην εισπνοή.

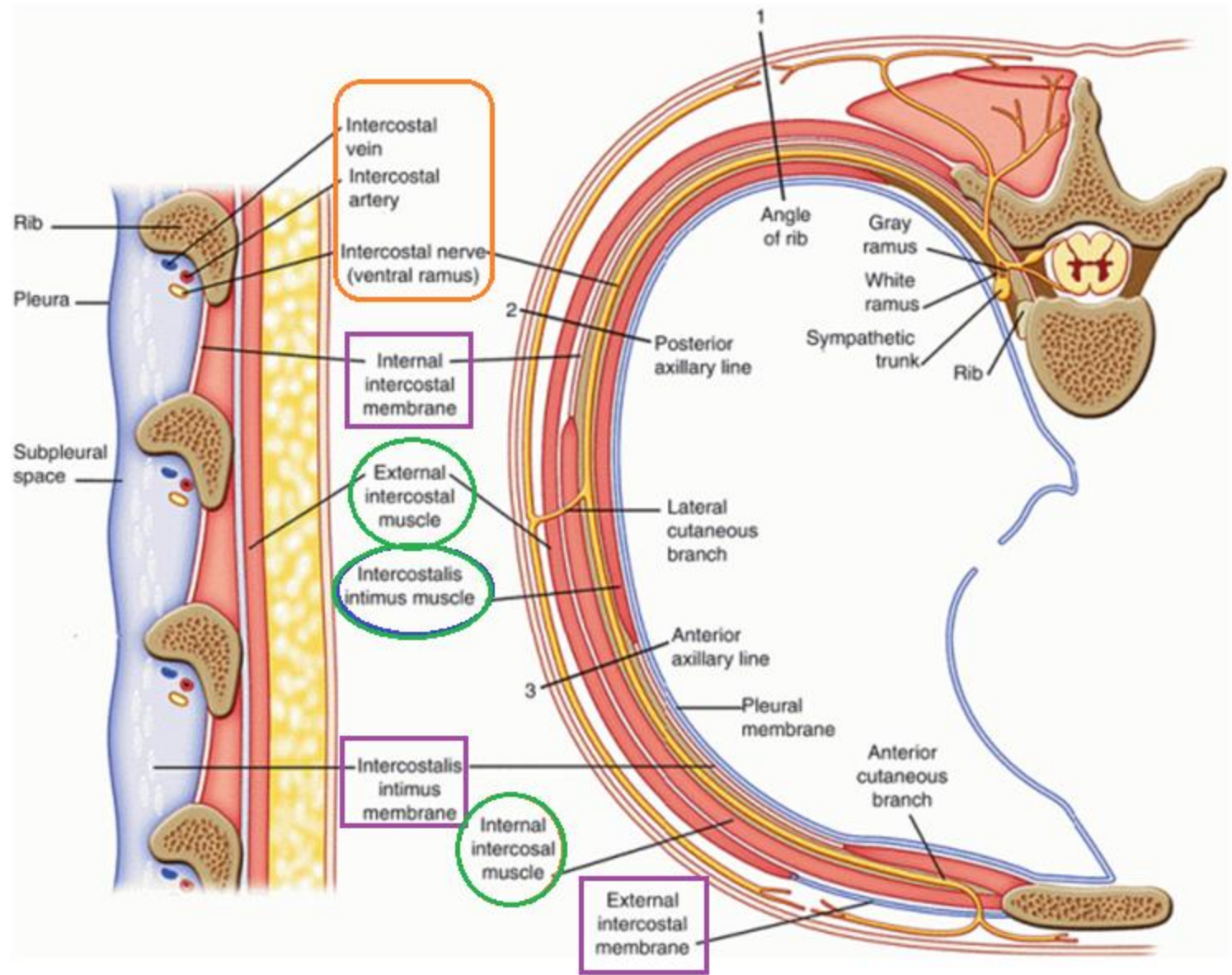
Ἔσω μεσοπλεύριοι: 11 ζεύγη, κάτω και κατά ορθή γωνία από τους ἔξω. Φέρονται προς τα ἄνω χείλη υποκείμενων πλευρών. Εκτείνονται από το στέρνο ως τις γωνίες των πλευρών. Προς τα πίσω αντικαθίστανται από τους ἔσω μεσοπλεύριους υμένες. Οι κατώτεροι συνεχίζονται με του **ἔσω λοξούς μυς**. Είναι ασθενέστεροι από τους ἔξω, πιο δραστήριοι κατά την εκπνοή, ιδίως οι μεσόστεες μοίρες.

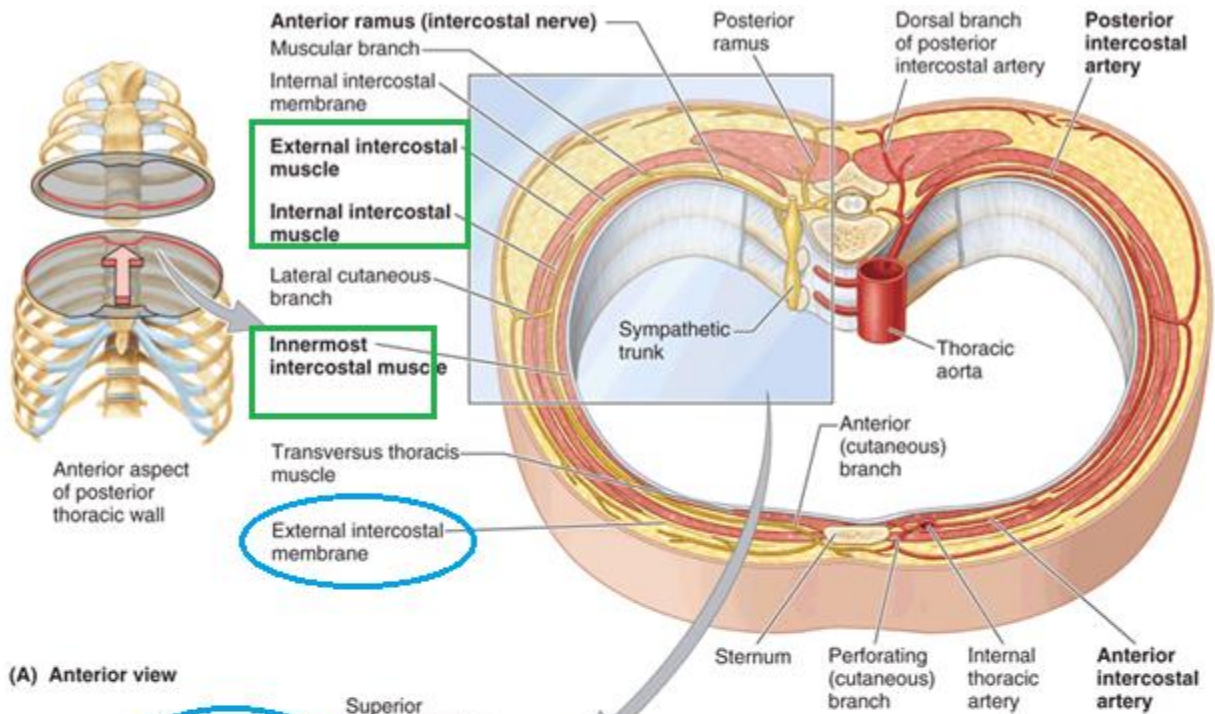
Εσώτατοι μεσοπλεύριοι: βαθύτερες μοίρες ἔσω μεσοπλεύριων από τους οποίους χωρίζονται από μεσοπλεύρια αγγεία και νεύρα.



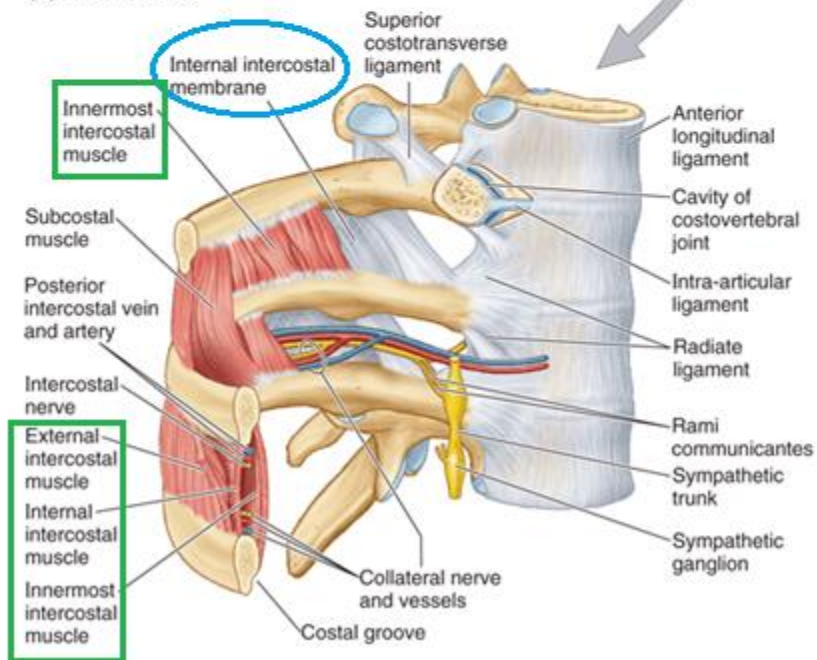
An intercostal space



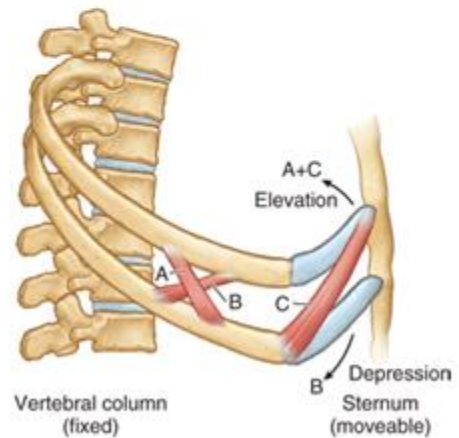




(A) Anterior view

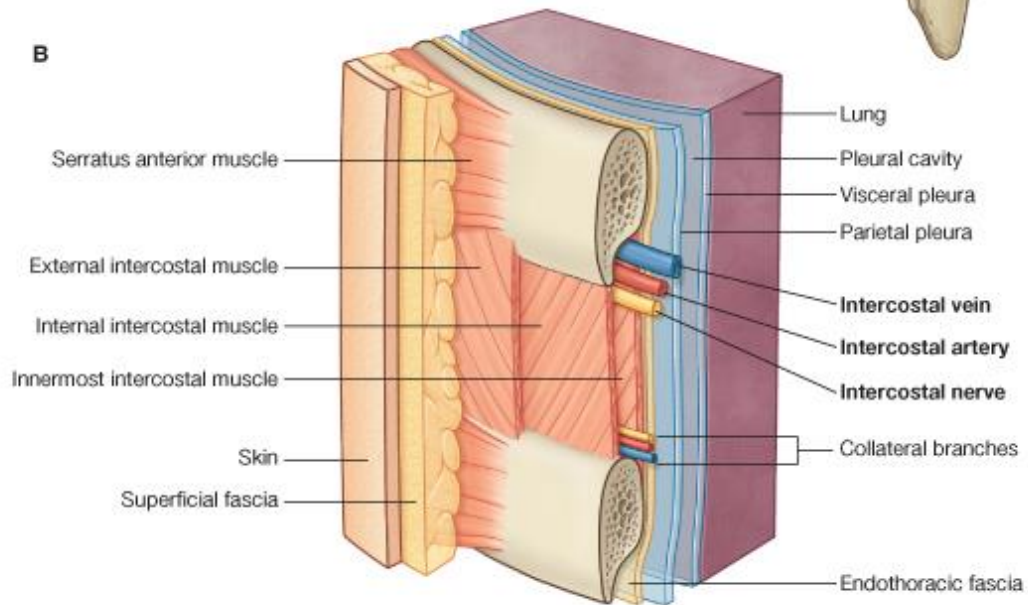
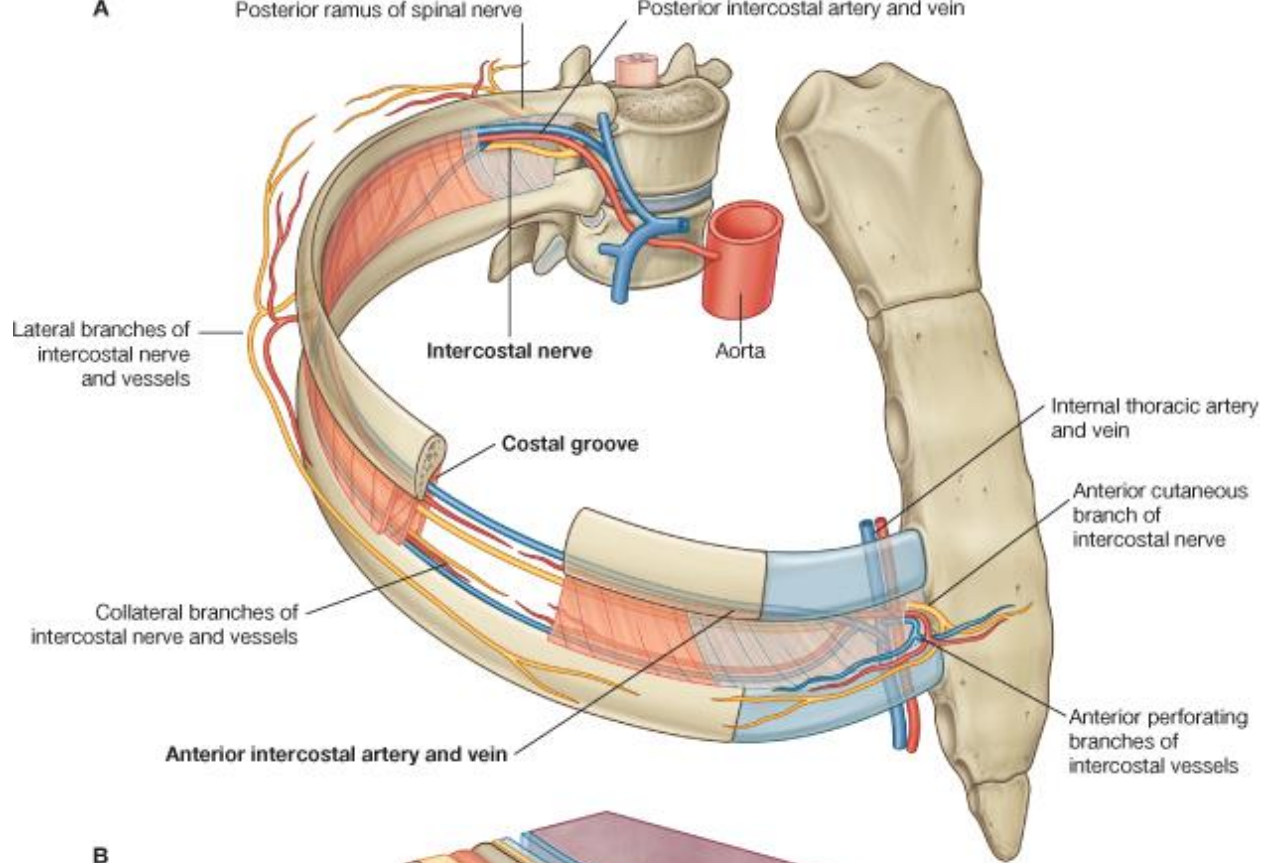


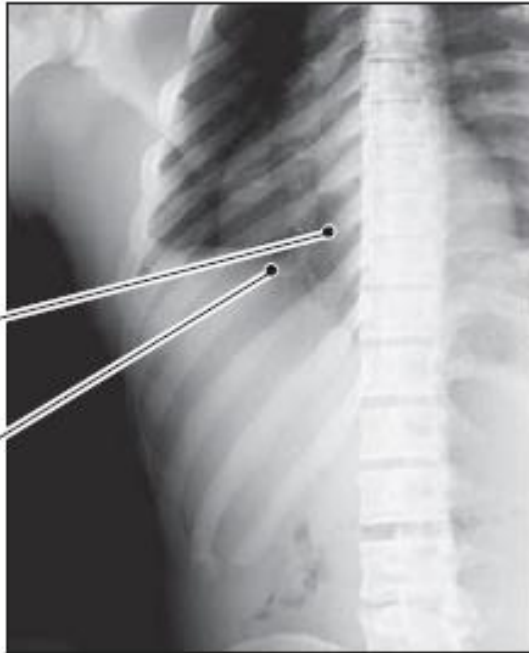
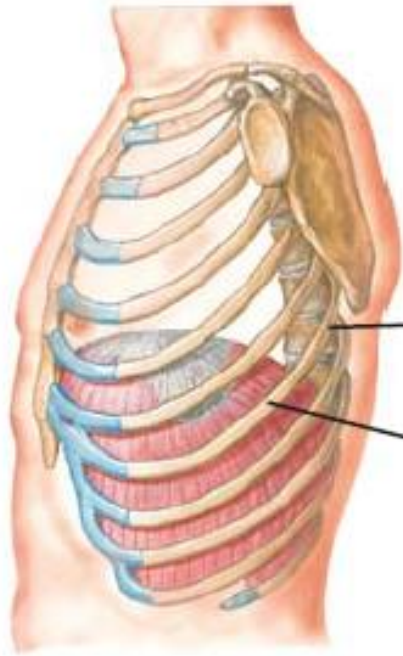(B) Anterolateral view



A = external intercostal m.
B = internal (and innermost) intercostal m. interosseus part
C = internal intercostal m. interchondral part

(C) Lateral view

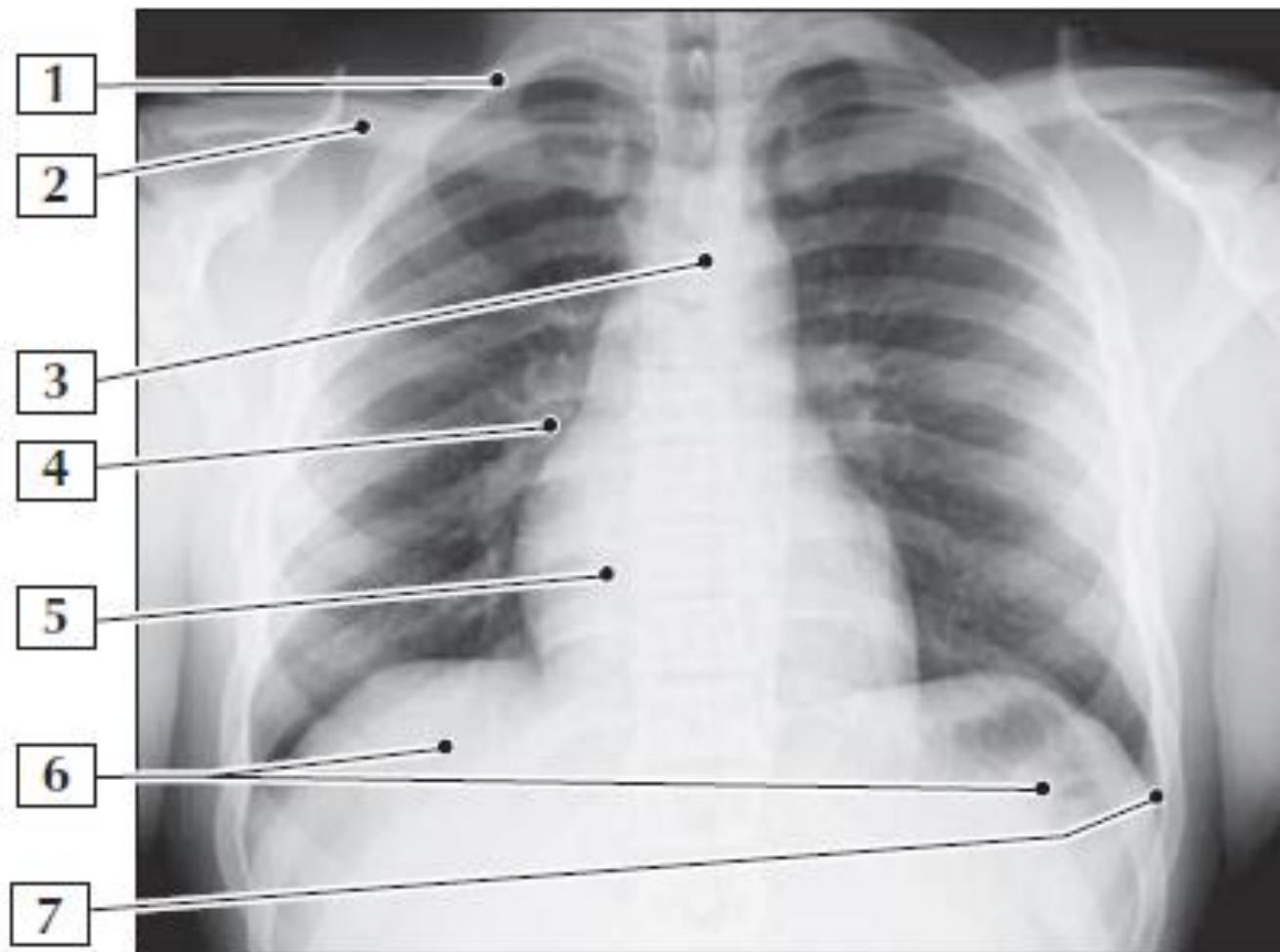




3. Neck

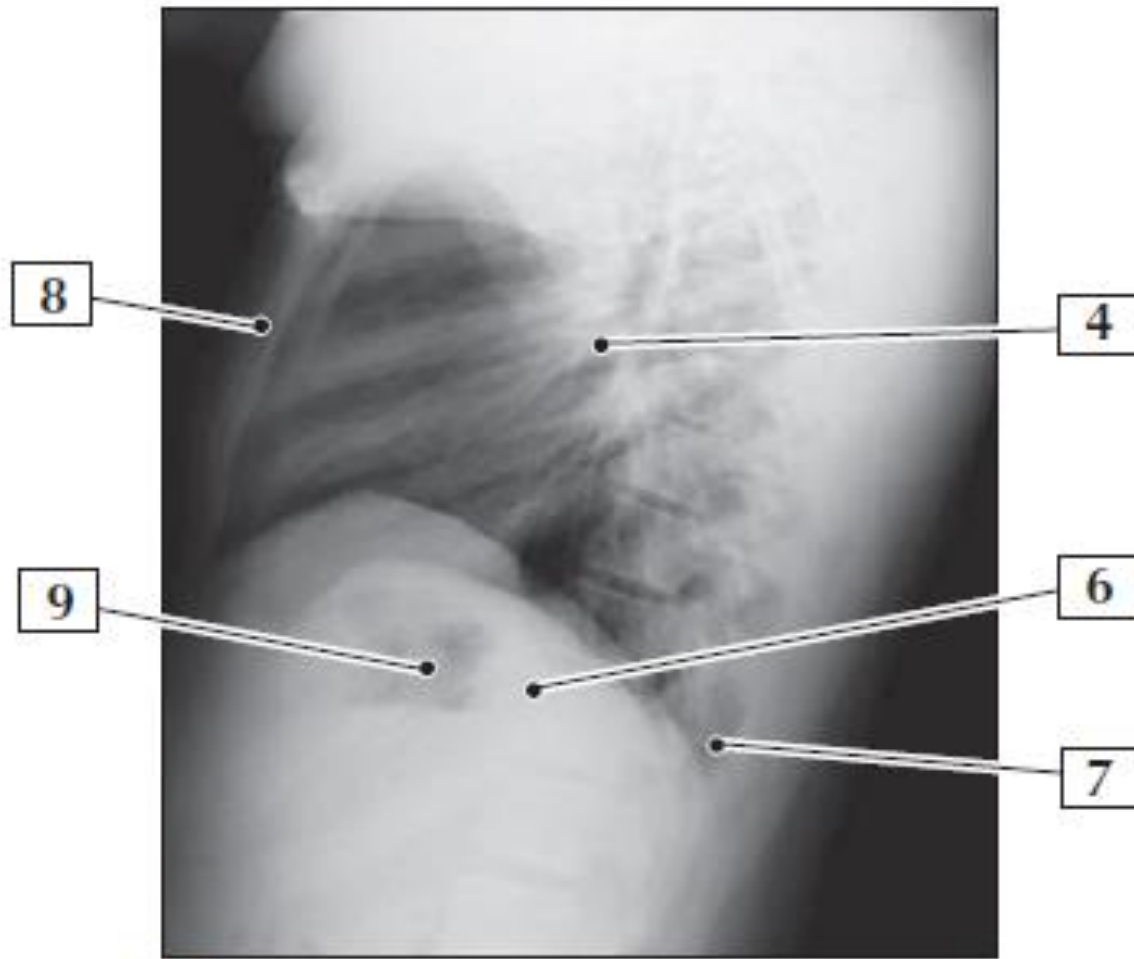
5. Angle

*F. Netter
M.D.*



AP view

1. 1st Rib
2. Clavicle
3. Aortic knob
4. Hilar nodes
5. Cardiac shadow
6. Diaphragm
7. Costophrenic angle



- 4. Hilar nodes
- 5. Cardiac shadow
- 6. Diaphragm
- 7. Costophrenic angle
- 8. Sternum
- 9. Gastric bubble

ΠΛΕΥΡΙΚΟΙ ΧΟΝΔΡΟΙ

- Επεκτείνουν τις πλευρές προς τα εμπρός
- Συμβάλλουν στην ελαστικότητα θωρακικού τοιχώματος (ευλύγιστη κατάφυση)
- Οι χόνδροι αυξάνουν σε μέγεθος στις πρώτες 7 πλευρές και μετά βαθμιαία ελαττώνονται.
- Οι πρώτοι 7 καταφύονται άμεσα και ανεξάρτητα στο στέρνο, ο 8^{ος}, 9^{ος}, 10^{ος}, αρθρώνονται με υπερκείμενους πλευρικούς χόνδρους, σχηματίζονται ένα συνεχές αρθρωμένο χονδρικό **πλευρικό χείλος ή τόξο**. Ο 11^{ος} και 12^{ος} πλευρικός χόνδρος σχηματίζουν καλύμματα στα πρόσθια άκρα αντίστοιχων πλευρών και δεν καταφύονται σε άλλο οστό ή χόνδρο.
- Οι πρώτοι 10 πλευρικοί χόνδροι αγκυροβολούν στο πρόσθιο άκρο της πλευρά στο στέρνο περιορίζοντας την ολική κίνηση.

ΜΕΣΟΠΛΕΥΡΙΑ ΔΙΑΣΤΗΜΑΤΑ

- Ξεχωρίζουν τις πλευρές και πλευρικούς χόνδρους μεταξύ τους.
- Παίρνουν το **όνομα τους από την πλευρά που σχηματίζει το άνω όριο**: 4^ο μεσοπλεύριο μεταξύ 4^{ης} και 5^{ης} πλευράς. Υπάρχουν **11 μεσοπλεύρια** διαστήματα και 11 μεσοπλεύρια νεύρα. Τα μεσοπλεύρια διαστήματα καταλαμβάνονται από μεσοπλεύριους μυς, και υμένες, μεσοπλεύρια νεύρα και αγγεία που ταυτοποιούνται από τον αριθμό διαστήματος.
- Κάτω από τη 12^η πλευρά, ο χώρος ονομάζεται **υποπλεύριος χώρος**, και το **Θ12** νεύρο είναι το **υποπλεύριο νεύρο**.
- Τα μεσοπλεύρια διαστήματα είναι ευρύτερα εμπρός και έξω και διευρύνονται περισσότερο κατά την εισπνοή. Περαιτέρω διευρύνονται μέσω της έκτασης και πλάγια κάμψης ΘΜΣΣ προς την αντίθετη πλευρά.

ΘΩΡΑΚΙΚΟΙ ΣΠΟΝΔΥΛΟΙ

- Άνω ημιμόριο ράχης. Παρέχουν πρόσφυση στις πλευρές.
- Ιδιαίτερο χαρακτηριστικό: πλευρικές αρθρικές επιφάνειες

ΘΩΡΑΚΙΚΟΙ ΣΠΟΝΔΥΛΟΙ

Θ5-Θ8 τυπικοί: κάθετες αρθρικές επιφάνειες σχηματίζουν τόξο με κέντρο στο ΜΣΔ και **επιτρέπουν στροφή (μέγιστη σε όλη τη ΣΣ)** και μερικώς πλάγια κάμψη.

Ο κλωβός των πλευρών, η υπερκάλυψη ακανθωδών αποφύσεων και ο κάθετος προσανατολισμός αρθρικών επιφανειών περιορίζει κάμψη-έκταση και πλάγια κάμψη.

Θ1-Θ4: μοιάζουν με αυχενικούς.

Θ1: άτυπος, μικρή οριζόντια προέχουσα ακανθώδη απόφυση (σχεδόν όσο του Α7). Έχει πλήρη **πλευρική γλήνη** στο άνω χείλος (άρθρωση με 1^η πλευρά) και **πλευρικό ημιγλήνιο** στο κάτω χείλος για άρθρωση με 2^η πλευρά.

Θ9-Θ12: μοιάζουν με οσφυϊκούς: έχουν φύματα παρόμοια με επικουρικές αποφύσεις και θηλοειδείς αποφύσεις

Θ12: το άνω ημιμόριο είναι **θωρακικό** με πλευρικές γλήνες και αρθρικές επιφάνειες που επιτρέπουν στροφικές κινήσεις και κάτω ημιμόριο **οσφυϊκό** αφού στερείται γληνών και έχει αρθρικές επιφάνειες που επιτρέπουν μόνο κάμψη και έκταση. Υπόκειται σε μεταβατικές τάσεις και είναι πιο επιρρεπής σε κατάγματα.

ΘΩΡΑΚΙΚΟΙ ΣΠΟΝΔΥΛΟΙ

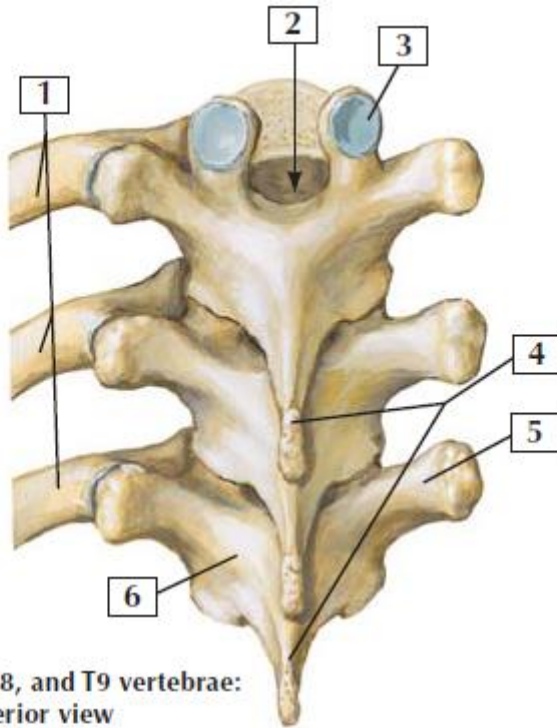
Πλευρικές αρθρικές επιφάνειες για άρθρωση με πλευρές.

7 αποφύσεις.

4 πλευρικά ημιγλήνια (ζεύγη άνω και κάτω) για άρθρωση με κεφαλές πλευρών

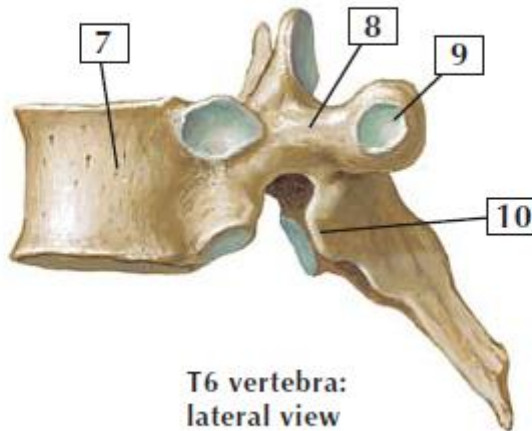
2 πλευρικές αρθρικές επιφάνειες πάνω στις εγκάρσιες αποφύσεις για άρθρωση με φύματα πλευρών

1 ακανθώδη απόφυση, μακρές και κεκλιμένες προς τα κάτω.



T7, T8, and T9 vertebrae:
posterior view

1. Ribs
2. Vertebral canal
3. Superior articular facet
4. Spinous processes
5. Transverse process
6. Lamina
7. Body
8. Pedicle
9. Transverse costal facet
10. Inferior articular facet



T6 vertebra:
lateral view

*F. S. Netter
M.D.*

Πλευρικές αρθρικές επιφάνειες

Ημιγλήνια. Σε ζεύγη, επίπεδες, στα άνω και κάτω χείλη σωμάτων τυπικών θωρακικών σπ.

Μεταξύ τους παρεμβάλλεται ΜΣΔ. Κάτω ημιγλήνιο ενός ανώτερου σπ. με το άνω ημιγλήνιο κατώτερου σπ. και το οπ. έξω χείλος ΜΣΔ σχηματίζουν **μονήρη γλήνη** για να δεχτεί κεφαλή πλευράς που έχει ίδιο αριθμό με κατώτερο σπόνδυλο. (πλευρά 6 με το άνω ημιγλήνιο Θ6)

Οι άτυποι Θ. σπ. (1, 10, 11, 12) φέρνουν **ολόκληρες πλευρικές γλήνες.**

Πλευρικές αρθρικές επιφάνειες

Στο **Θ1** οι άνω πλευρικές αρθρικές επιφάνειες δεν είναι ημιγλήνια αλλά πλευρικές γλήνες, επειδή δεν υπάρχουν ημιγλήνια στον A7 σπ. Η πλευρά Θ1 αρθρώνεται μόνο με Θ1 σπόνδυλο. Έχει όμως τυπικό κάτω ημιγλήνιο.

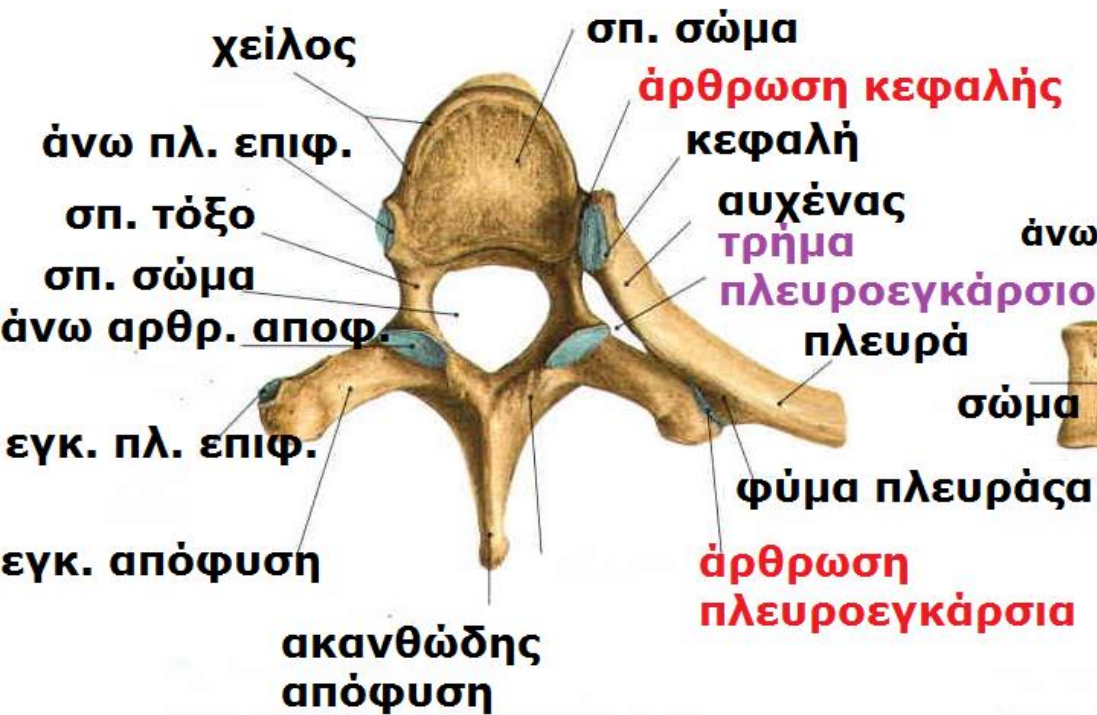
Ο **Θ10** έχει μόνο ένα αμφοτερόπλευρα ζεύγος ολόκληρων πλευρικών γληνών, εν μέρει στο σώμα και εν μέρει στο μίσχο.

Οι **Θ11 και Θ12** έχουν ένα μόνο μονήρες ζεύγος πλευρικών γληνών πάνω στους μίσχους.

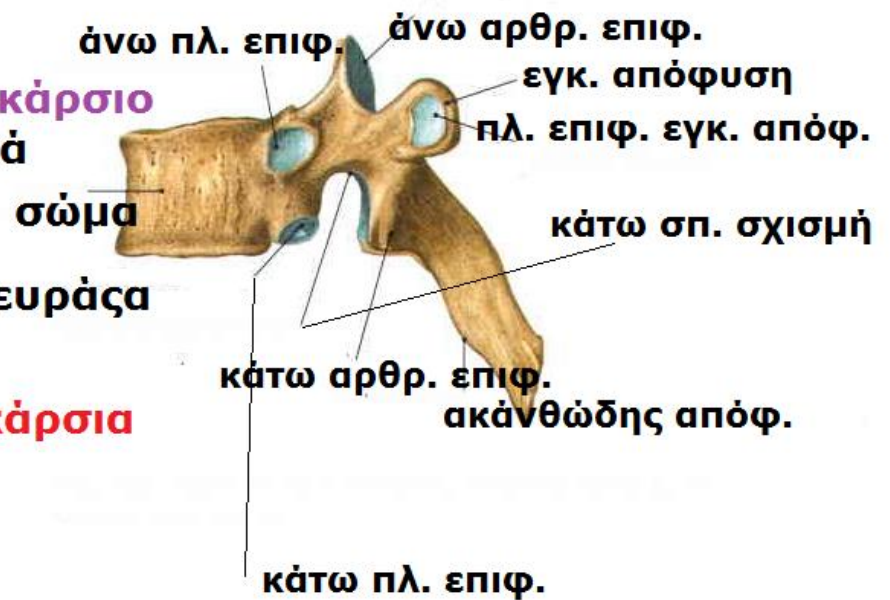- **Ακανθώδεις** αποφύσεις. Είναι μακρές και λοξές προς τα κάτω και υπερκαλύπτουν το υποκείμενο σπόνδυλο εμποδίζοντας αιχμηρά αντικείμενα να τραυματίσουν ΝΜ.
- Οι **άνω αρθρικές** επιφάνειες των άνω αρθρικών αποφύσεων στρέφονται προς τα πίσω και έξω.
- Οι **κάτω αρθρικές** επιφάνειες κάτω αρθρικών αποφύσεων στρέφονται προς τα πρόσω και έσω.
- Οι άμφω επίπεδες διαρθρώσεις μεταξύ αντίστοιχων αρθρικών επιφανειών παρακείμενων Θ.σπ. καθορίζουν ένα τόξο που έχει σαν κέντρο ένα **άξονα περιστροφής μέσα στο σπ. Σώμα**.
- Έτσι επιτρέπονται μικρές **στροφικές κινήσεις** παρακείμενων σπ. που περιορίζονται από το θωρακικό κλωβό.

ΘΩΡΑΚΙΚΟΙ ΣΠΟΝΔΥΛΟΙ

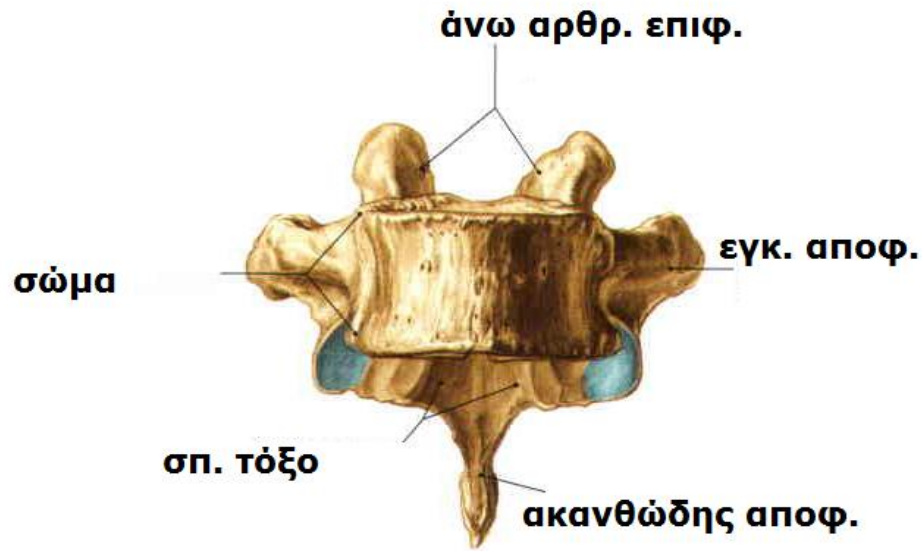
ΣΩΜΑ	Σχήμα καρδιάς, πλευρικά ημιγλήνια για άρθρωση με πλευρές
ΣΠ. ΤΡΗΜΑ	Κυκλικό και μικρότερο από αυτό των αυχενικών και οσφυϊκών σπονδύλων (χωράει ο δείκτης, άπω φάλαγγα)
ΕΓΚ. ΑΠΟΦΥΣΕΙΣ (4)	Μακρές και ισχυρές που εκτείνονται προς τα πίσω και πλάγια, το μήκος ελαττώνεται από το Θ1 προς το Θ12. Οι Θ1-Θ10 έχουν πλευρικές αρθρικές επιφάνειες για άρθρωση με φύμα πλευράς
ΑΡΘΡ. ΑΠΟΦΥΣΕΙΣ (2)	Οι άνω κατευθύνονται προς τα πίσω και έξω. Οι κάτω κατευθύνονται προς τα εμπρός και έσω Το επίπεδο αρθρικών επιφανειών βρίσκεται σε ένα τόξο με κέντρο στο σπ. σώμα.
ΑΚΑΝΘΩΔΕΙΣ ΑΠΟΦΥΣΕΙΣ (1)	Μακρές κεκλιμένες προς τα πίσω και κάτω. Οι κορυφές εκτείνονται στο επίπεδο υποκείμενου σπ. σώματος



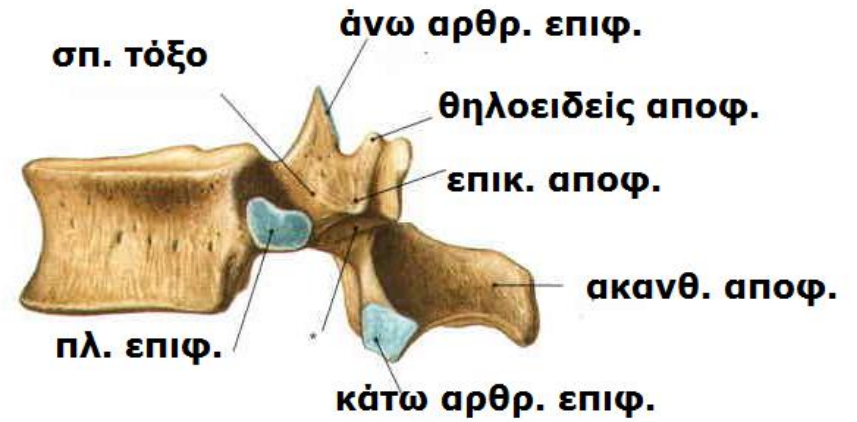
Θ5



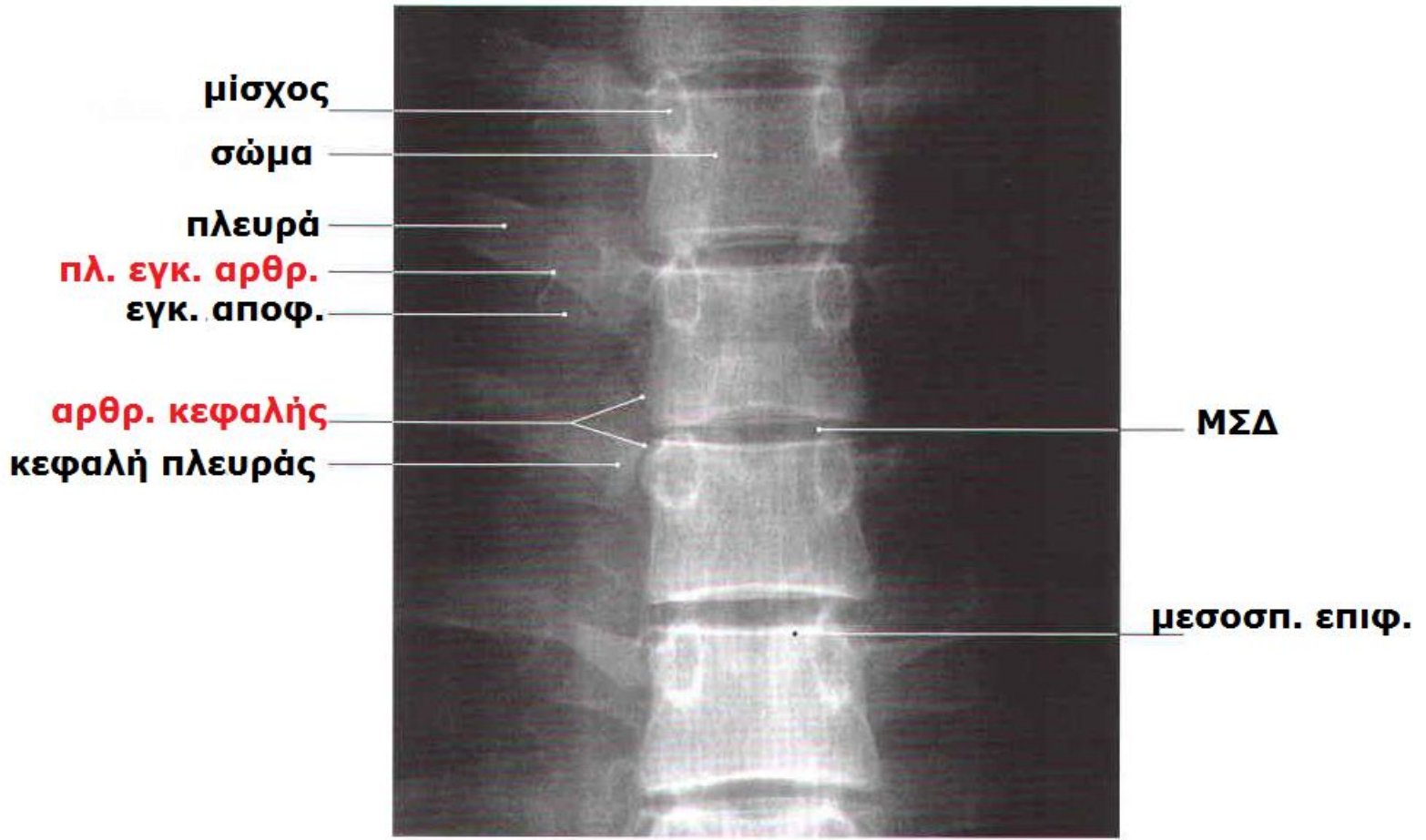
Θ6

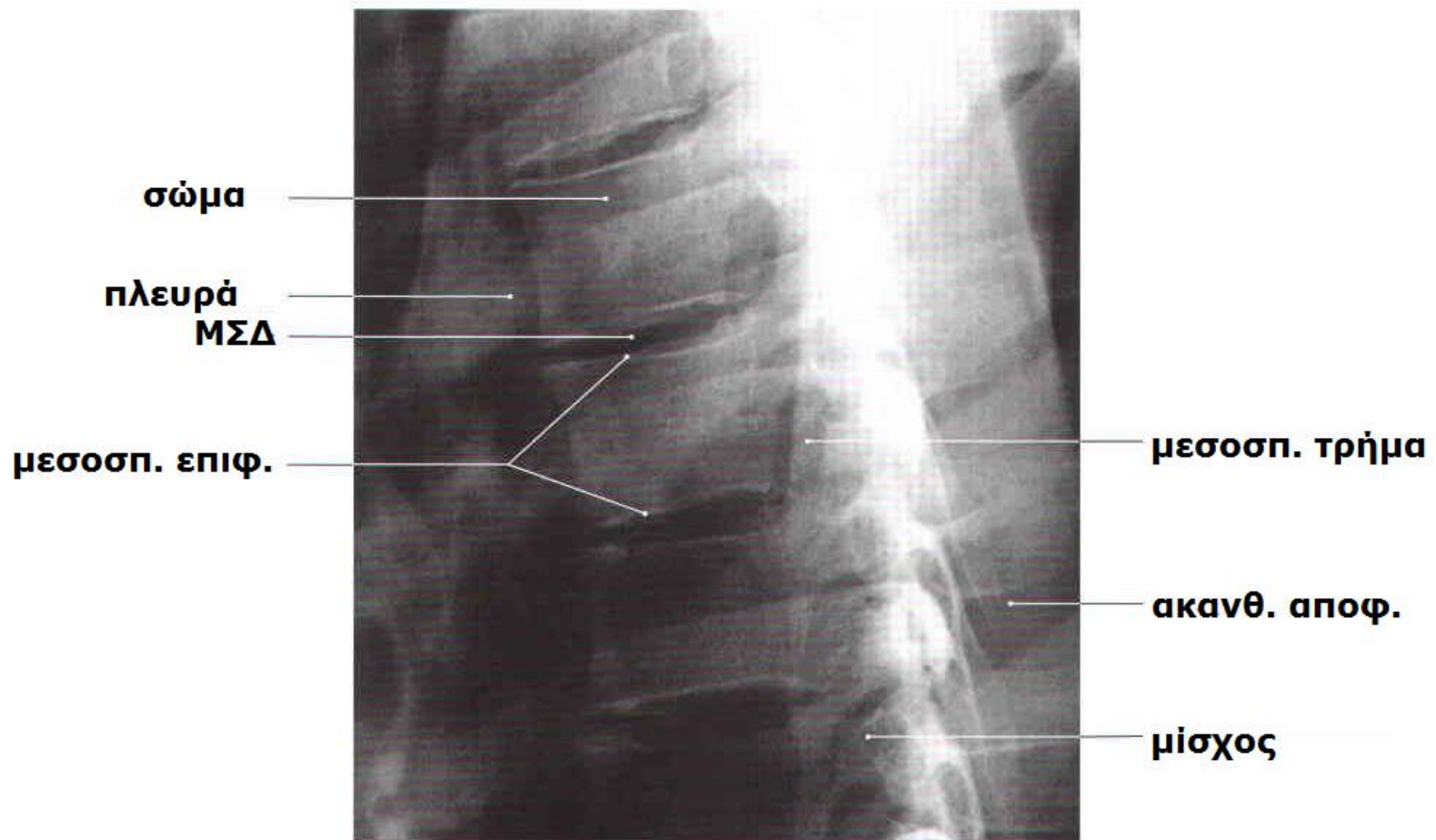


Θ10



Θ12





ΘΜΣΣ (Θ6)

ΣΤΕΡΝΟ

Πλατύ επίμηκες οστό

Οι 3 μοίρες του (λαβή, σώμα, ξιφοειδής απόφυση) ενώνονται με συγχορδώσεις που οστεοποιούνται στη μέση ηλικία.

Λαβή: ευρύτερη, παχύτερη, τραπεζοειδές σχήμα. Το άνω χείλος έχει ψηλαφητό κοίλο κέντρο (**σφαγιτιδική εντομή**). Η εντομή εμβαθύνεται από τα έσω άκρα των κλειδών που είναι μεγαλύτερα από τις κλειδικές εντομές στη λαβή οι οποίες τα δέχονται και σηματίζοντας τις στερνοκλειδικές διαρθρώσεις.

Ο πλευρικός χόνδρος της 1^{ης} πλευράς καταφύεται σφιχτά στο χείλος της λαβής (**συγχόρδωση 1^{ης} πλευράς**).

ΣΤΕΡΝΟ

Η λαβή και το σώμα βρίσκονται σε διαφορετικά επίπεδα από την ένωση τους, τη λαβοστερνική διάρθρωση, σχηματίζοντας μία προβάλλουσα **στερνική γωνία (του Louis)**.

Σώμα: μακρύτερο, στενότερο και λεπτότερο από τη λαβή, μεταξύ Θ5-Θ9 σπονδύλων. Επίπεδη πρόσθια επιφάνεια που σηματοδοτείται από 3 εγκάρσιες ακρολοφίες που αντιπροσωπεύουν τις γραμμές σύγκλισης 4 αρχικών στερνιδίων (αρχέγονα τμήματα στέρνου).

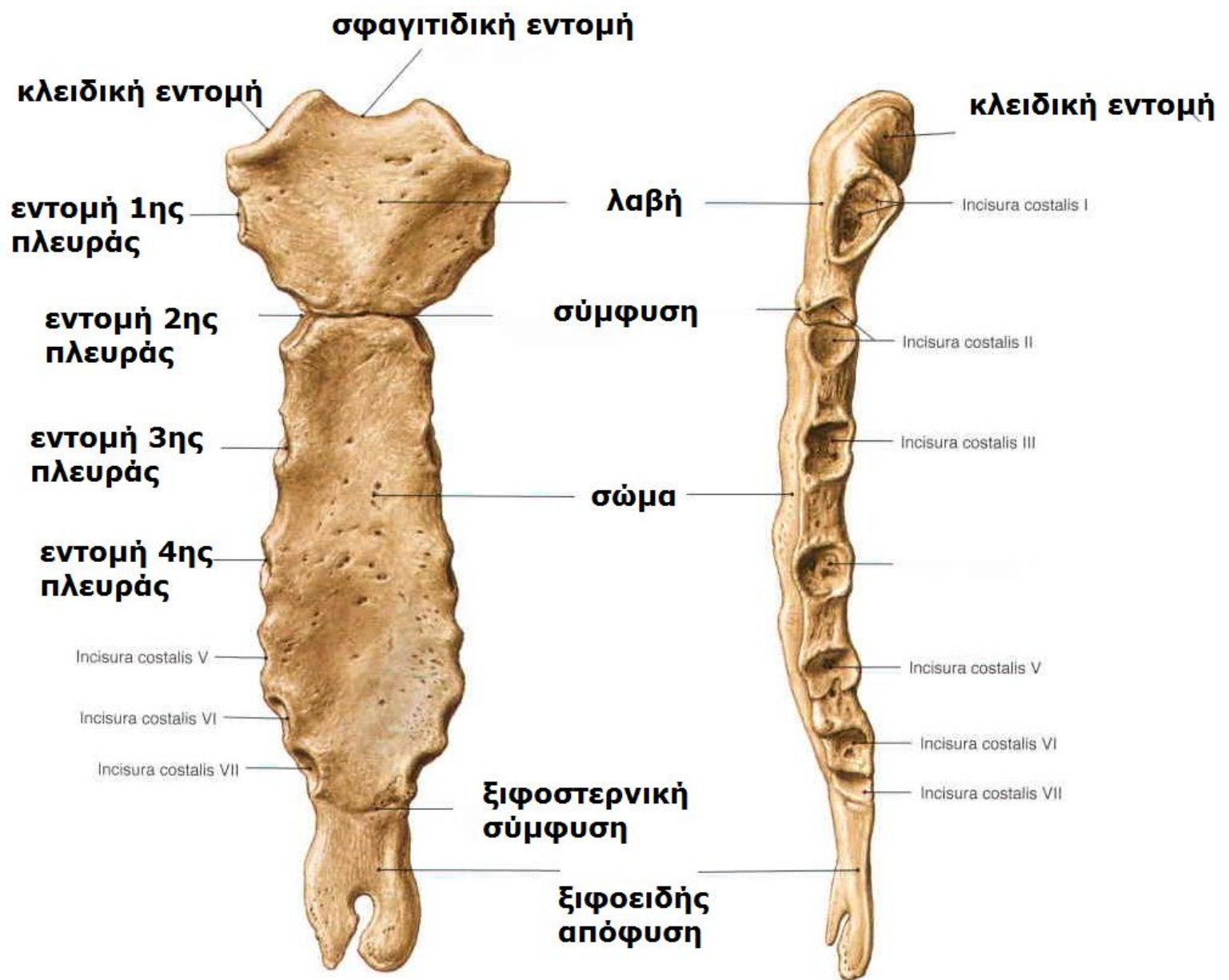
ΣΤΕΡΝΟ

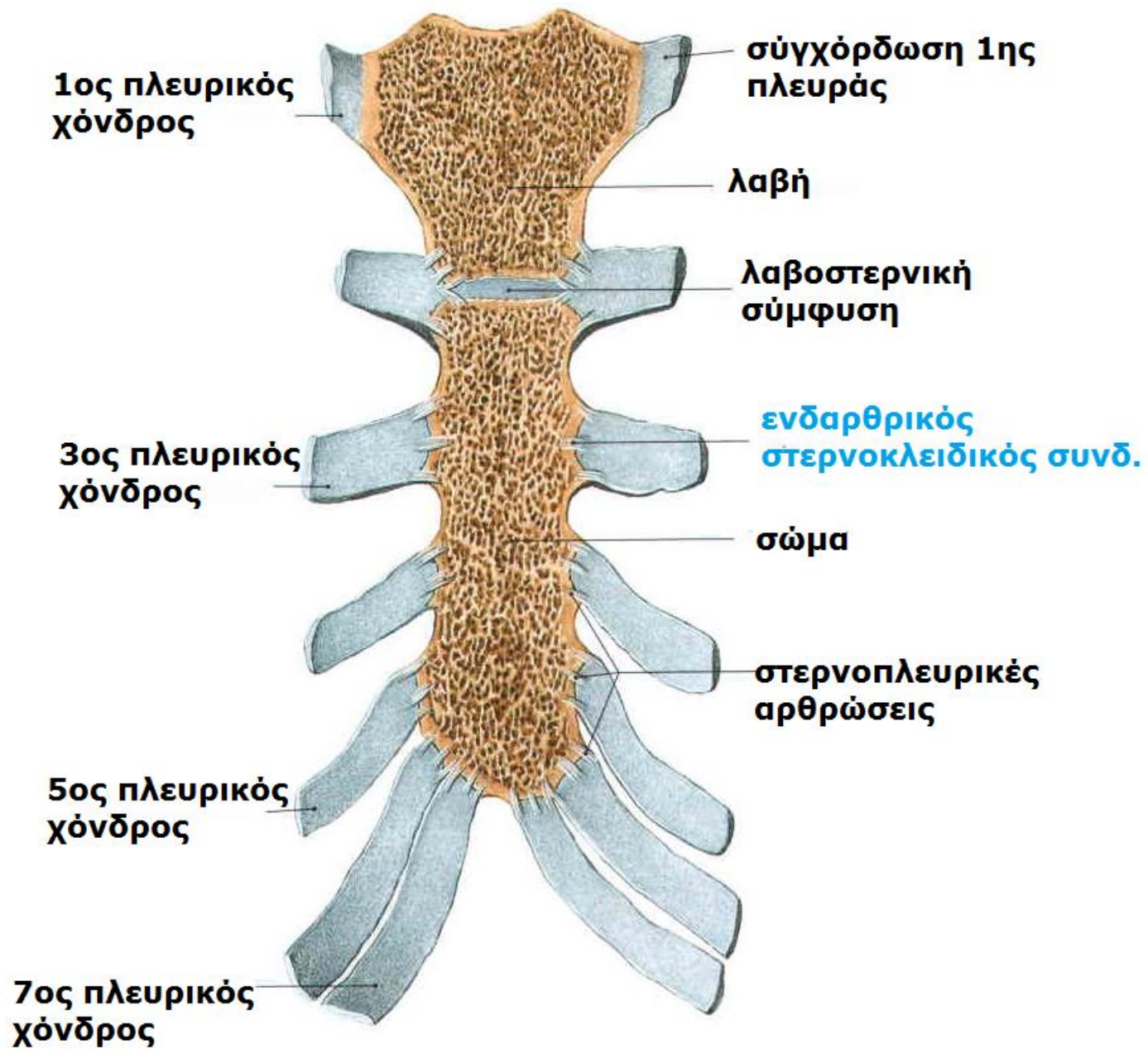
Ξιφοειδής απόφυση: μικρότερη, λεπτή και επιμήκης. Κάτω άκρο στο επίπεδο Θ10 σπ.

Ποικίλη: μυτερή, αποστρογγυλεμένη, δισχιδής, κυρτή ή παρεκκλίνει προς τη μία πλευρά,

Οστεοποιείται μετά τα 40.

Η ένωση με το σώμα (**ξιφοστερνική άρθρωση**) δείχνει το κατώτερο όριο κεντρικής μοίρας θωρακικής κοιλότητας. Αποτελεί τη θέση της υποστερνικής γωνίας που σχηματίζεται με το δεξιό και αριστερό πλευρικό τόξο.





ΜΕΣΟΘΩΡΑΚΙΟ

Κεντρικό διαμέρισμα-μεσοθωράκιο: όργανα εκτός πνευμόνων: καρδιά και αγγεία, οισοφάγος

Δεξιά και αριστερή πνευμονική κοιλότητα:
πνεύμονες

Οι δομές που περικλείει, το έδαφος και τα τοιχώματα συνεχώς σε κίνηση. Οι μυς θωρακικού τοιχώματος συνεργάζονται με το διάφραγμα και τους κοιλιακούς μυς και μεταβάλλουν τον όγκο της θωρακικής κοιλότητας σε κάθε αναπνοή.

ΑΝΩ ΘΩΡΑΚΙΚΟ ΣΤΟΜΙΟ: λοξό προς τα πρόσω και έξω, νεφροειδές σχήμα. Μήκος 6,5εκ. οβελιαία, 11εκ. εγκαρσίως.

Όρια: Θ1, ζεύγος πλευρών, άνω χείλος λαβής στέρνου τραχεία, οισοφάγος, αγγεία και νεύρα κεφαλής, τραχήλου και άνω άκρου

ΚΑΤΩ ΘΩΡΑΚΙΚΟ ΣΤΟΜΙΟ: λοξό προς τα πρόσω γιατί το οπίσθιο θωρακικό τοίχωμα είναι μακρύτερο από το πρόσθιο. Το διάφραγμα χωρίζει πλήρως τις 2 κοιλότητες. **Τρήματα οισοφάγου και ΚΚΦ και αορτικό.**

Όρια: Θ12, 11^η και 12^η πλευρά και πλευρικά τόξα, ξιφοστερνική άρθρωση.

Το διάφραγμα ανυψώνεται έως Θ4 και τα κοιλιακά όργανα (ήπαρ, σπλήνας, στόμαχος) βρίσκονται πάνω από το επίπεδο κάτω θωρακικού στομίου.

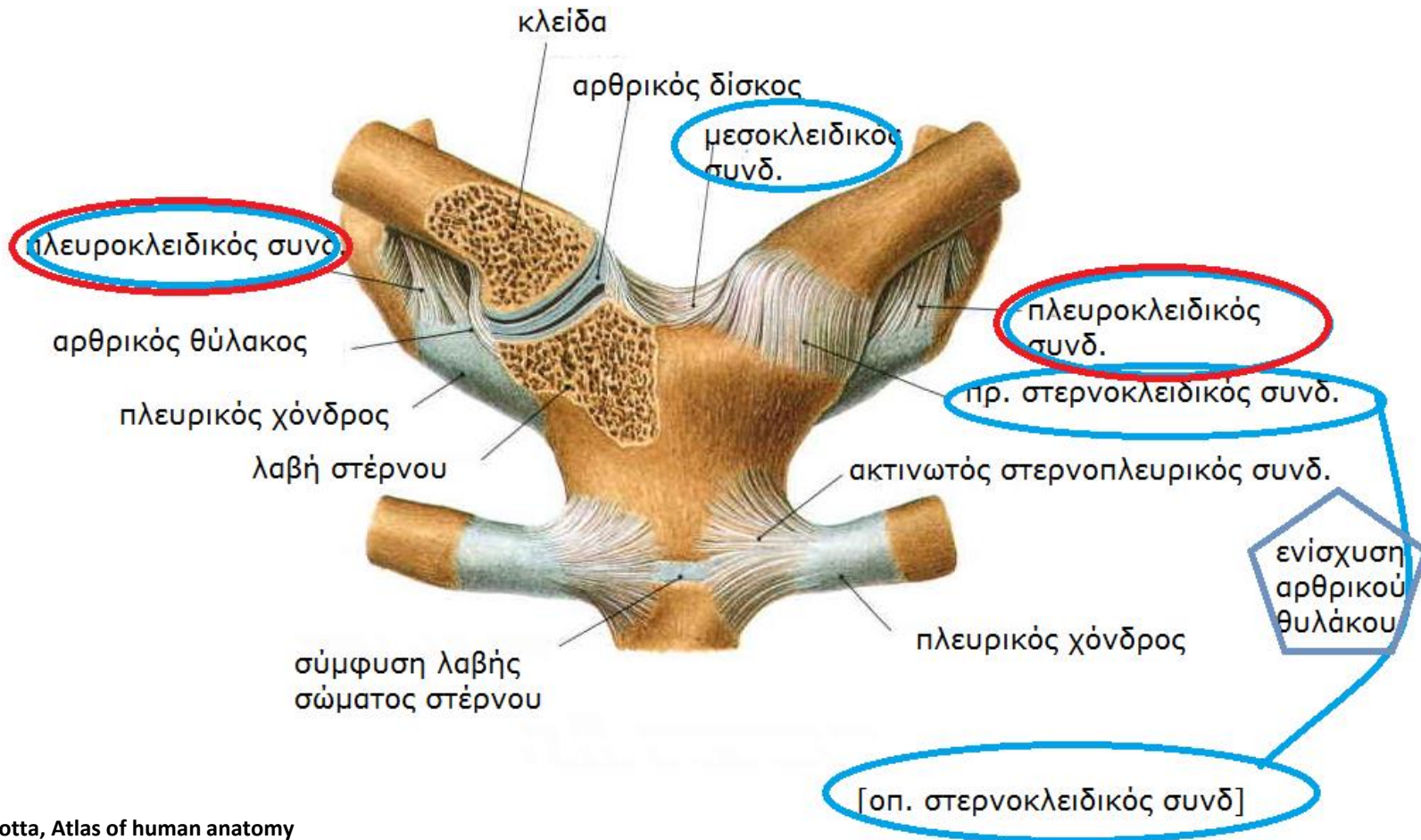
ΔΙΑΡΘΡΩΣΕΙΣ ΘΩΡΑΚΙΚΟΥ ΤΟΙΧΩΜΑΤΟΣ

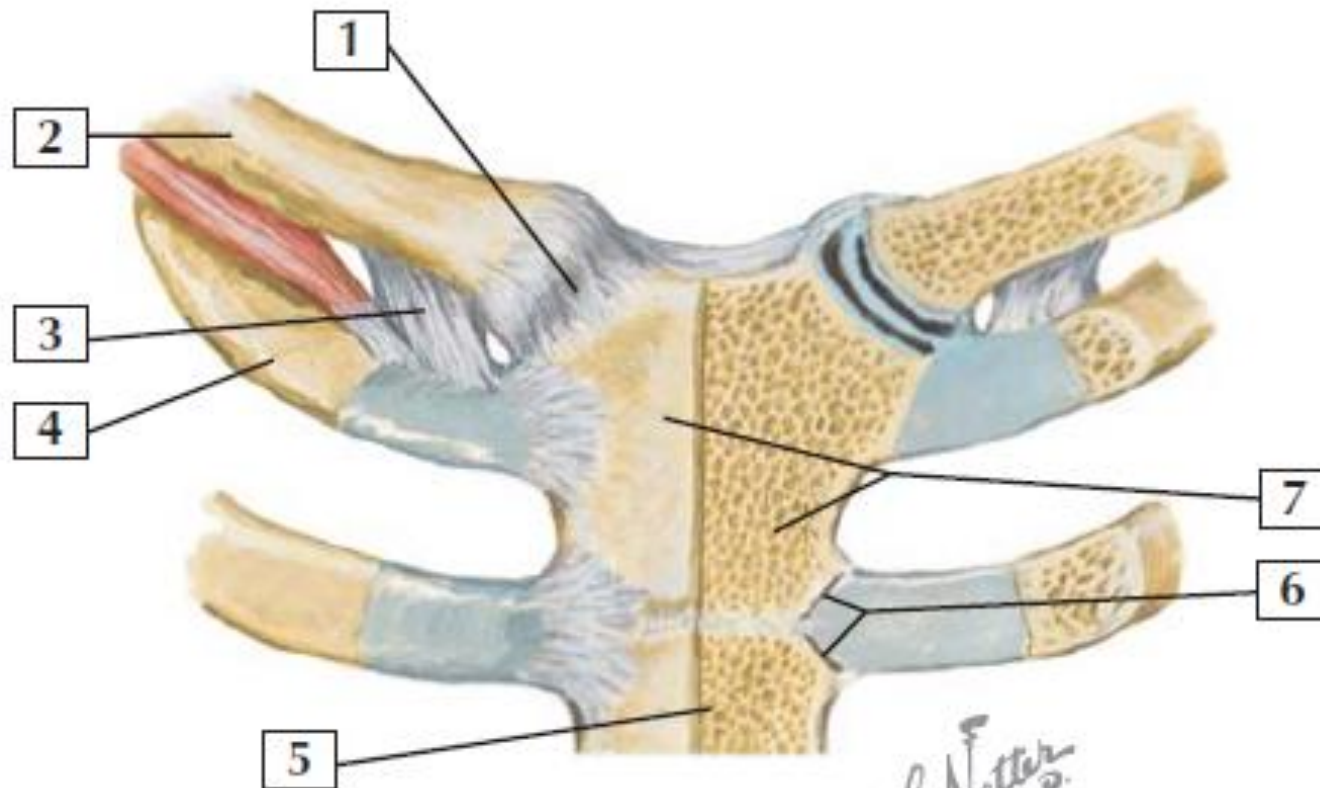
- **Μεσοσπονδύλιες διαρθρώσεις**
- **Αρθρώσεις σπονδυλικών τόξων: επίπεδες μεταξύ άνω και κάτω αρθρικών αποφύσεων**

ΑΡΘΡΩΣΗ	ΤΥΠΟΣ	ΟΣΤΑ	ΣΥΝΔΕΣΜΟΙ	
Μεσοσπονδύλιες-σωμάτων	σύμφυση	Παρακείμενα σπ. Σώματα, -ΜΣΔ	Πρ. και οπ. επιμήκης	Μικρή στροφική κίνηση
Μεσοσπονδύλιες αρθρώσεις σπ. τόξων	επίπεδες	Άνω και κάτω αρθρικές αποφύσεις		Λεπτός αρθρικός θύλακος
Σπονδυλο-πλευρικές	επίπεδη	Κεφαλή πλευράς με άνω και κάτω ημιγλήνιο και ΜΣΔ	Ακτινωτός και μεσάρθριος κεφαλής πλευράς	1 ^η , 11 ^η 12 ^η πλευρά αρθρώνονται μόνο με 1 σπ. ίδιου αριθμού
Πλευρεγκάρσιες		Φύμα πλευράς με εγκ. απόφυση σπ. με ίδιο αριθμό	Πλάγιος και άνω πλευρεγκάρσιος	11 ^η και 12 ^η πλευρά δεν αρθρώνονται με εγκ. αποφύσεις σπ. ίδιου αριθμού
Πλευροχόνδριες	Πρωτογενής συγχόρδωση	Πλευρικό τόξο με στέρνο	Συνδέονται μέσω περισστέου	Δεν παρατηρείται κίνηση. Ο πλευρικός χόνδρος παρέχει ευλυγισία

ΑΡΘΡΩΣΗ	ΤΥΠΟΣ	ΟΣΤΑ	ΣΥΝΔΕΣΜΟΙ	
Μεσοχόνδριες	επίπεδη	Πλευρικοί χόνδροι 6 ^{ης} και 7 ^{ης} , 7 ^{ης} και 8 ^{ης} , 8 ^{ης} και 9 ^{ης}	Μεσοχόνδριοι σύνδεσμοι	Μεταξύ 9 ^{ης} και 10 ^{ης} είναι ινώδης (συνδέσμωση)
Στερνοπλευρικές	1 ^η πρωτογενής συγχόρδωση 2 ^η -7 ^η επίπεδη διάρθρωση	1 ^{ος} πλευρικός χόνδρος με λαβή στέρνου, 2 ^{ος} -7 ^{ος} πλευρικών χόνδρων με το στέρνο	Πρ. και οπ. ακτινωτός στερνοπλευρικός ενδαρθρικός	Δεν υπάρχουν αρθρικές κοιλότητες. Ινώδης χόνδρος καλύπτει αρθρικές επιφάνειες
Στερνοκλειδική	Εφιπιοειδής	Στερνικό άκρο κλείδας με λαβή στέρνου και 1 ^ο πλευρικό χόνδρο	Στερνοκλειδικοί (πρ. και οπ.), πλευροκλειδικός συνδ	Διάρθριος δίσκος τη διαιρεί σε 2 διαμερίσματα

ΣΤΕΡΝΟΚΛΕΙΔΙΚΗ



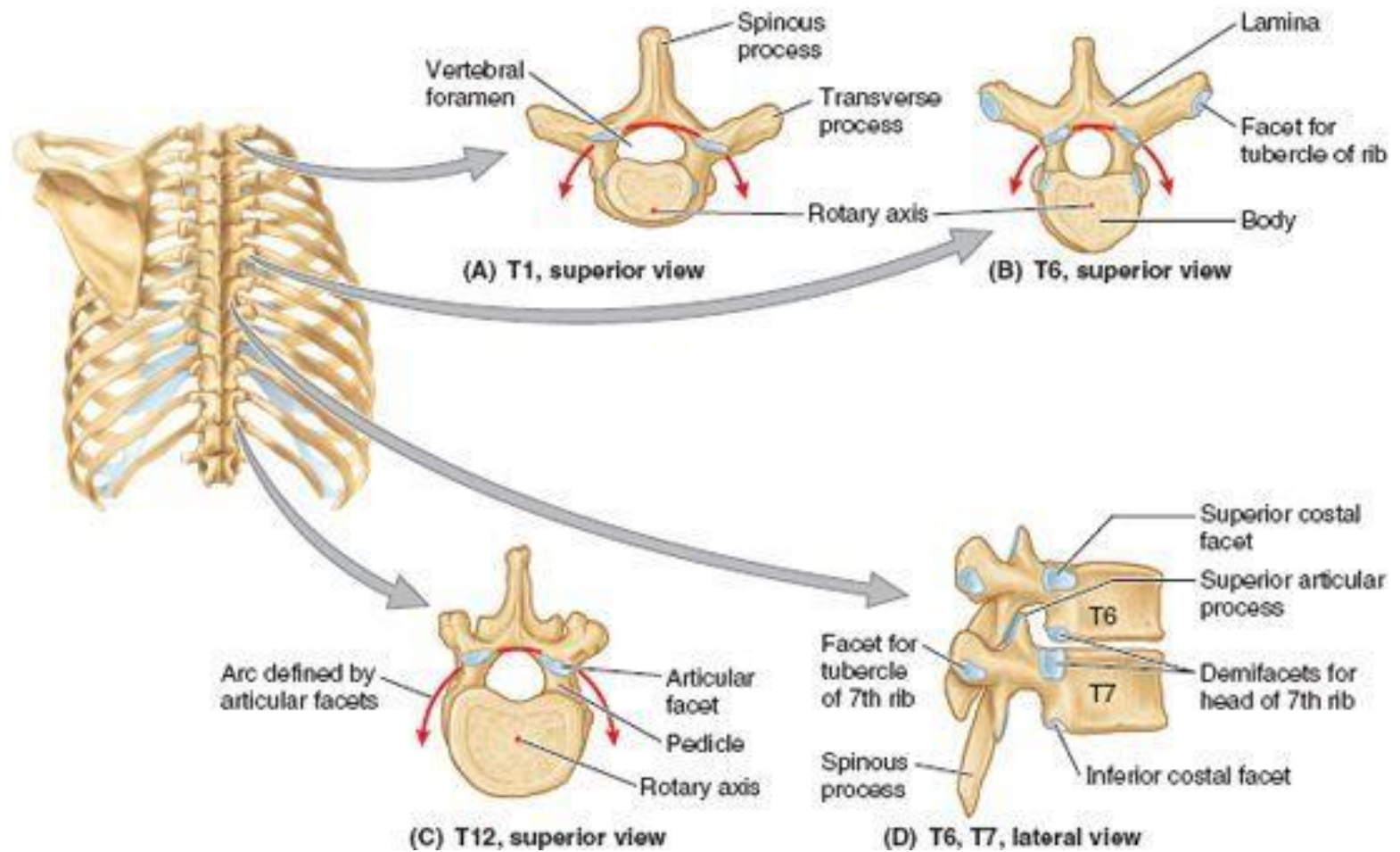


1. Sternoclavicular ligament
2. Clavicle
3. Costoclavicular ligament
4. 1st Rib
5. Body of the sternum
6. Sternocostal joint
7. Manubrium of sternum

ΑΡΘΡΩΣΗ	ΤΥΠΟΣ	ΟΣΤΑ	ΣΥΝΔΕΣΜΟΙ	
Λαβοστερνική	2γενής συγχόρδωση (σύμφυση)	Λαβή και σώμα στέρνου		Σε μεγάλη ηλικία συνοστεώνοντα ι
Ξιφοστερνική	1γενής συγχόρδωση	Σώμα και ξιφοειδής απόφυση		

ΣΠΟΝΔΥΛΟΠΛΕΥΡΙΚΕΣ

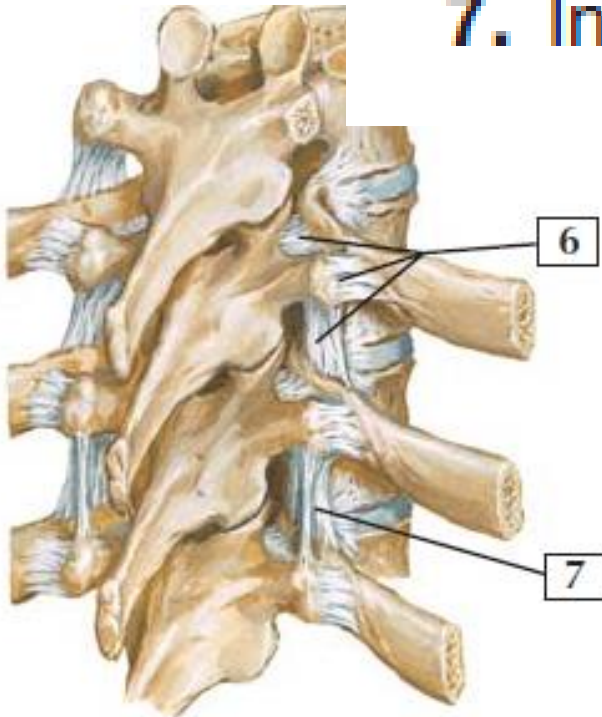
- Κεφαλή πλευράς με **άνω ημιγλήνιο ίδιο αριθμού σπ.** και **κάτω ημιγλήνιο ανώτερου σπ** και ΜΣΔ (**Θ6 πλευρά** με **άνω ημιγλήνιο Θ6** και κάτω ημιγλήνιο Θ5).
- Η **ακρολοφία** της κεφαλής της πλευράς **προσφύεται στο ΜΣΔ** μέσω ενδαρθρικού συνδέσμου κεφαλής πλευράς διαιρώντας την κοιλότητα σε 2 αρθρικές κοιλότητες.
- Ο **ινώδης θύλακος** είναι ισχυρότερος προς τα πρόσω και σχηματίζει τον ακτινωτό σύνδεσμο κεφαλής πλευράς. Οι κεφαλές συνδέονται τόσο στενά με σπ. σώματα που εκτελούνται μόνο ελαφρές κινήσεις ολίσθησης στα πλευρικά ημιγλήνια (περιστροφή γύρω από τον ενδραρθρικό σύνδεσμο) όμως μία ελαφρά κίνηση μπορεί να παράξει σχετικά μεγαλύτερη επέκταση στο άπω στερνικό άκρο της πλευράς.



ΠΛΕΥΡΕΓΚΑΡΣΙΕΣ

- Ισχυροί πλευρεγκάρσιοι σύνδεσμοι περιορίζουν τις κινήσεις σε ελαφρά ολίσθηση.
- **Θ1-Θ6**: αρθρικές επιφάνειες φυμάτων είναι κυρτές και εφαρμόζουν στις κοίλες αρθρικές επιφάνειες εγκ. αποφύσεων. Ως αποτέλεσμα επιτελείται στροφή γύρω από εγκάρσιο άξονα που διέρχεται από την κεφαλή και τον αυχένα της πλευράς.
- **Θ7-Θ10**: οι αρθρικές επιφάνειες των φυμάτων και εγκ. αποφύσεων είναι επίπεδες και επιτρέπουν κινήσεις ολίσθησης.

- 6. Costotransverse ligament
- 7. Intertransverse ligament

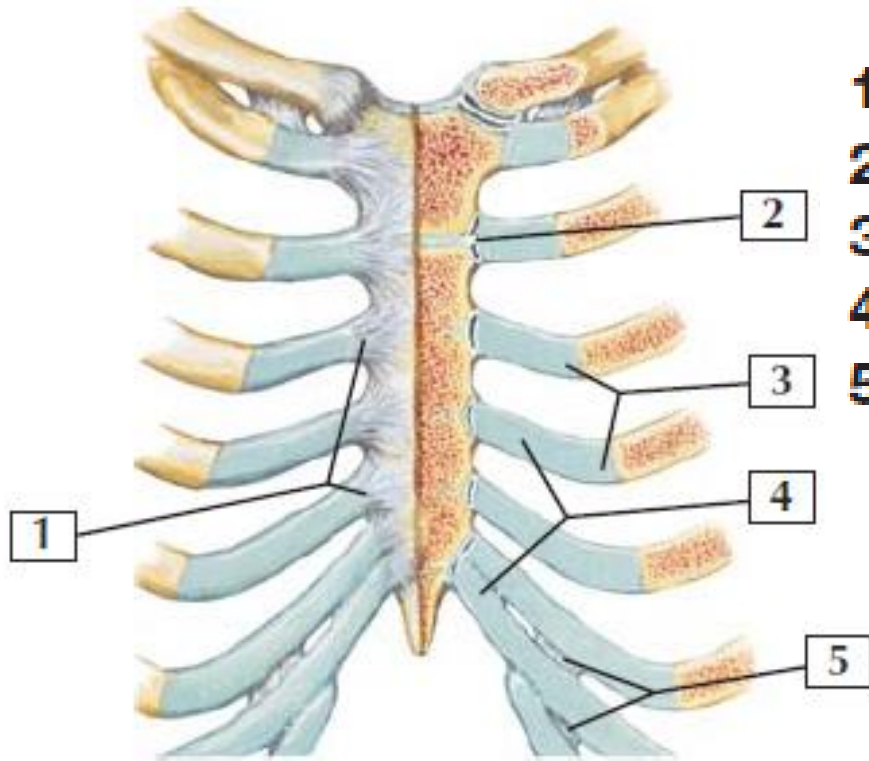


*F. S. Netter
M.D.*

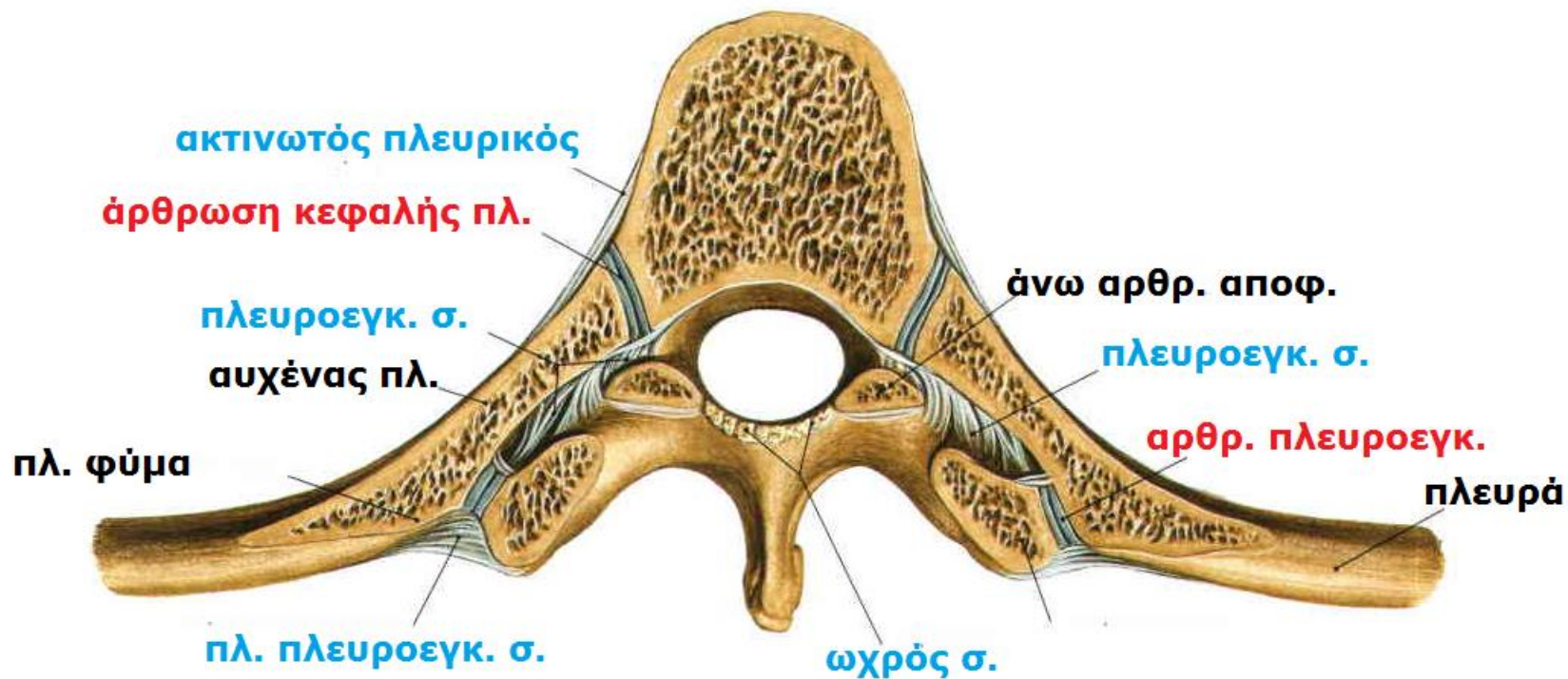
Right posterior

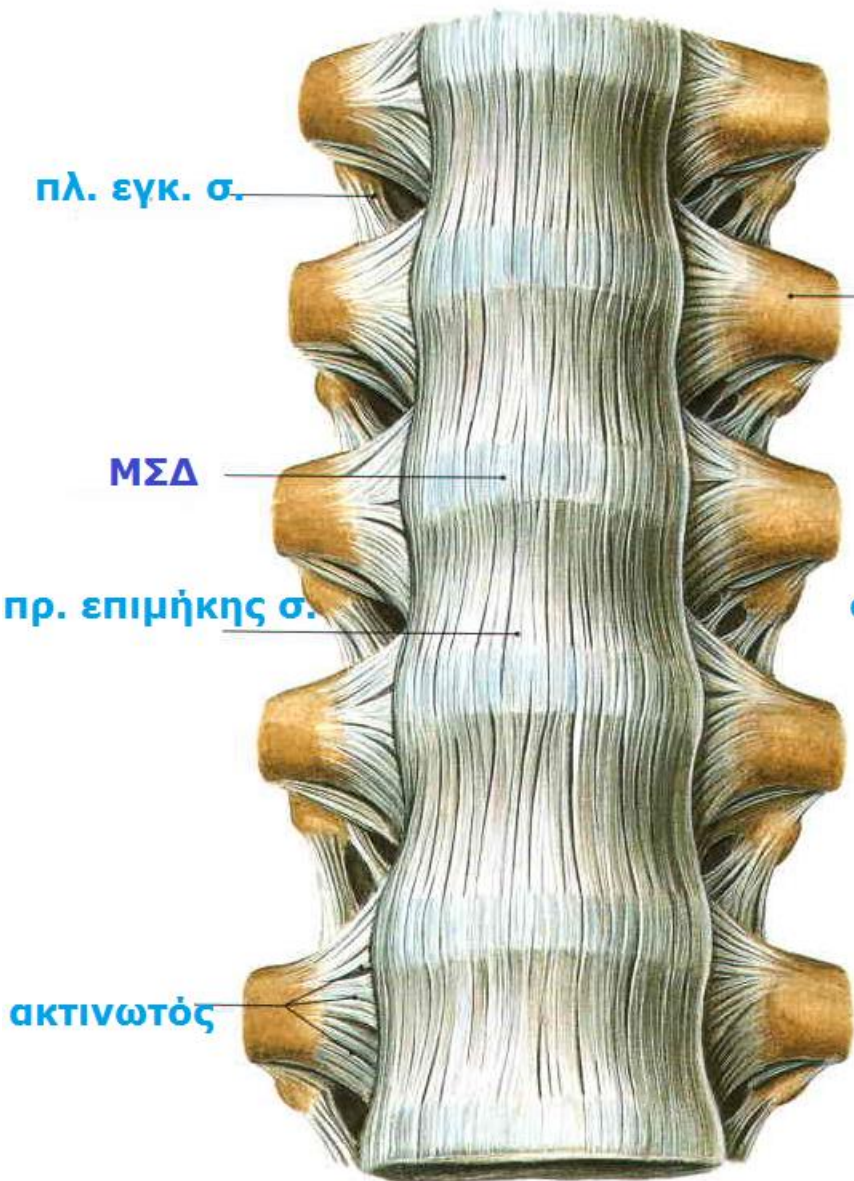
ΣΤΕΡΝΟΠΛΕΥΡΙΚΕΣ

- Ο χόνδρος της **1^{ης} πλευράς** αρθρώνεται με τη λαβή στέρνου μέσω ινώδους συνδέσμου (**συγχόρδωση**).
- Οι χόνδροι **2^{ης}-7^{ης} πλευράς** αρθρώνονται με το στέρνο με διαρθρώσεις επιτρέποντας κίνηση κατά την αναπνοή (ινοχόνδρινες αρθρικές επιφάνειες στους χόνδρους και το στέρνο).



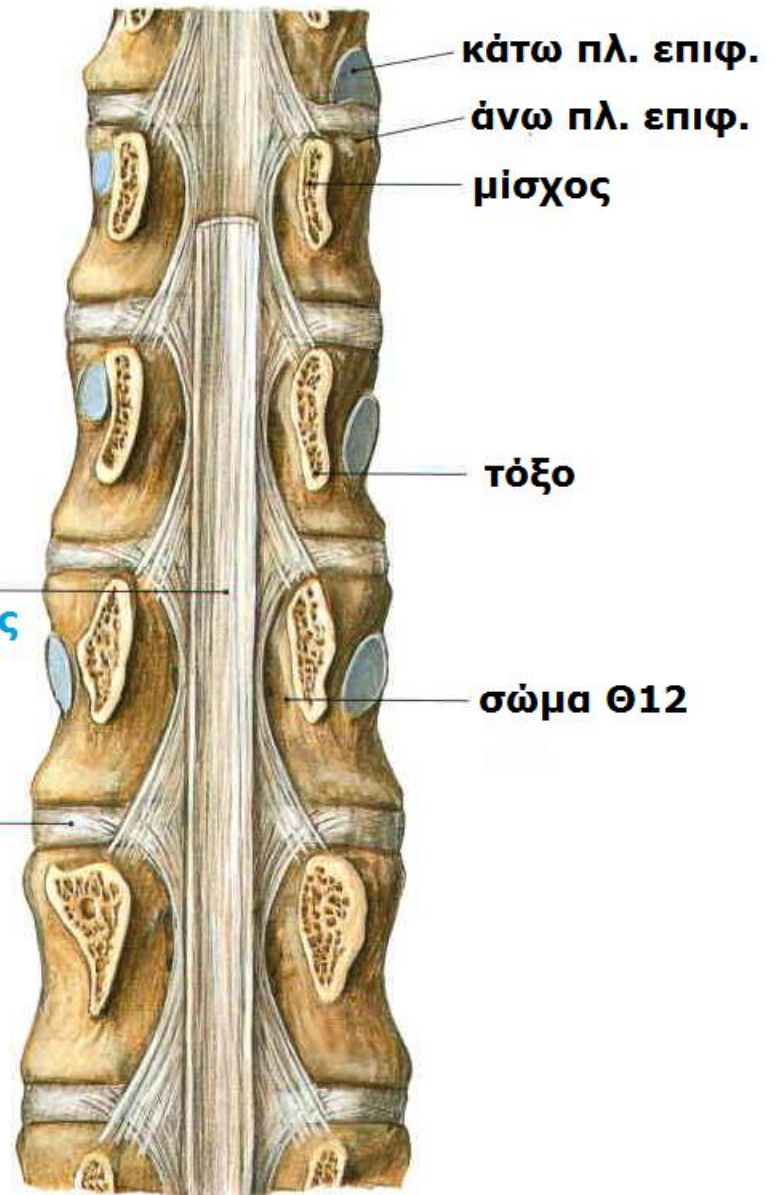
1. Radiate sternocostal ligaments
2. Sternocostal ligament
3. Costochondral joint
4. Costal cartilage
5. Interchondral joint

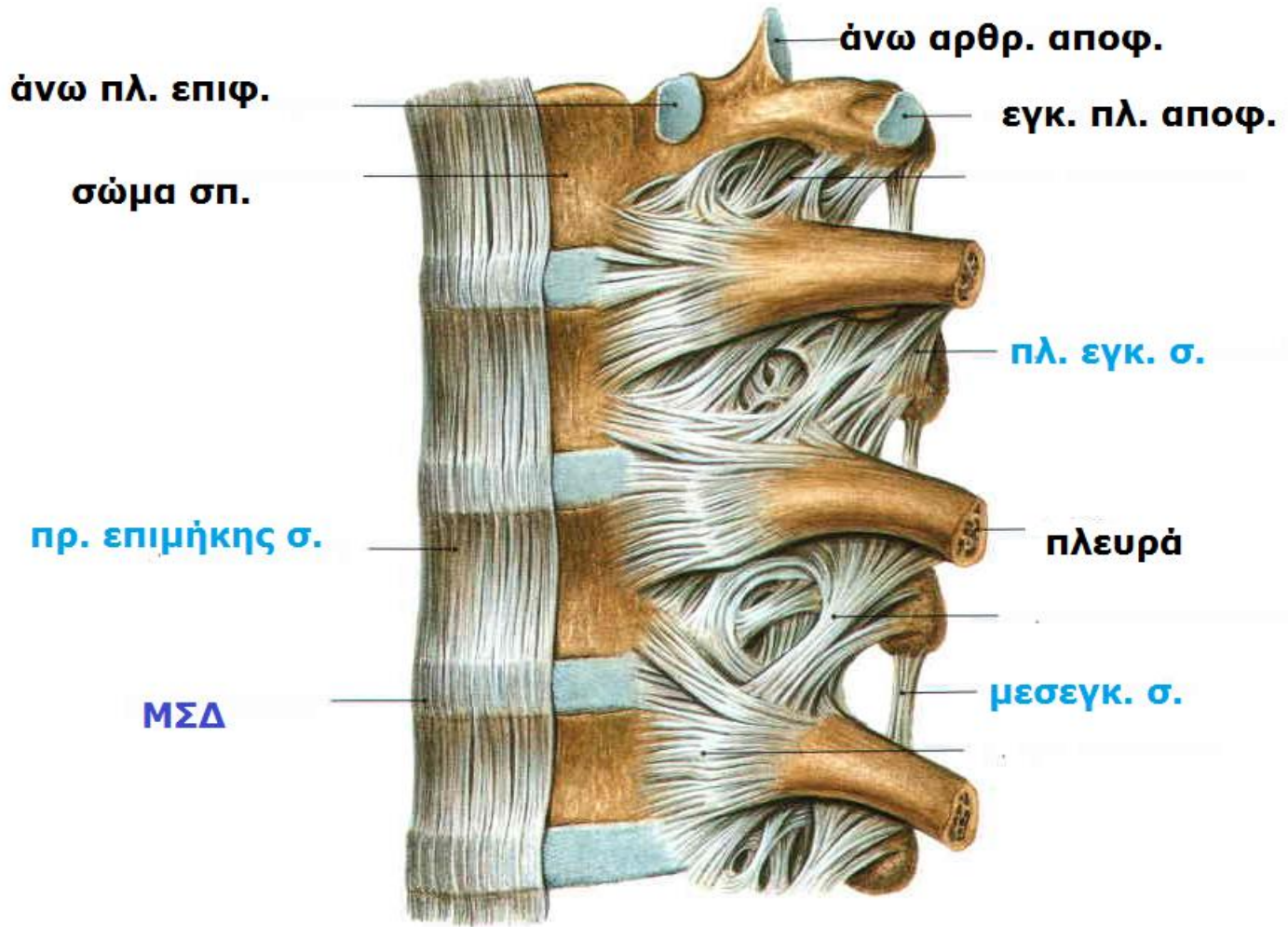


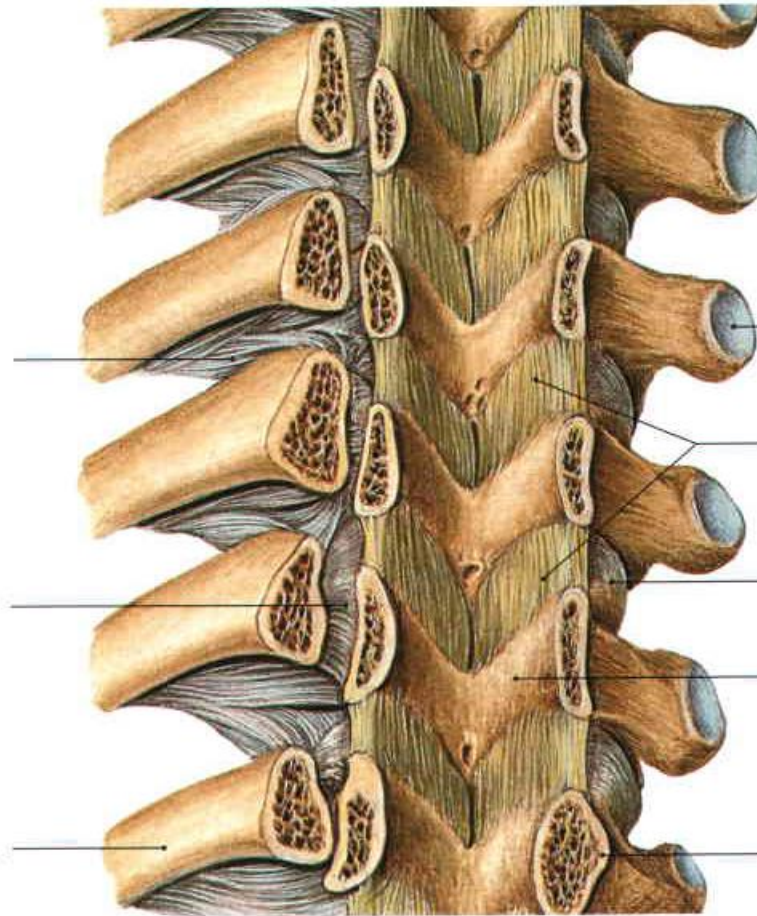
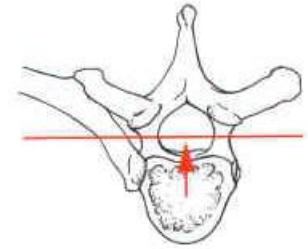


πλευρά

οπ. επιμήκης







εγκ. πλευρική
αποφ.

ωχρός σ.

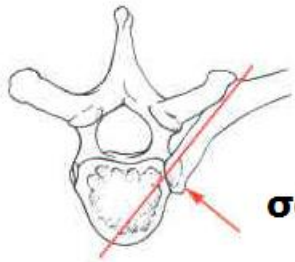
αρθρ. θύλακος

πέταλο

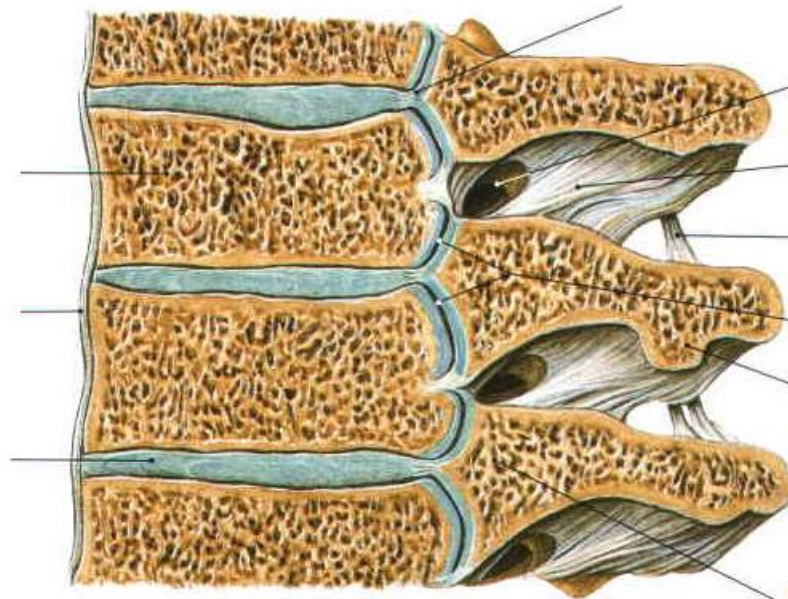
μίσχος

πλ. εγκ. σ.

πλευρά



σώμα

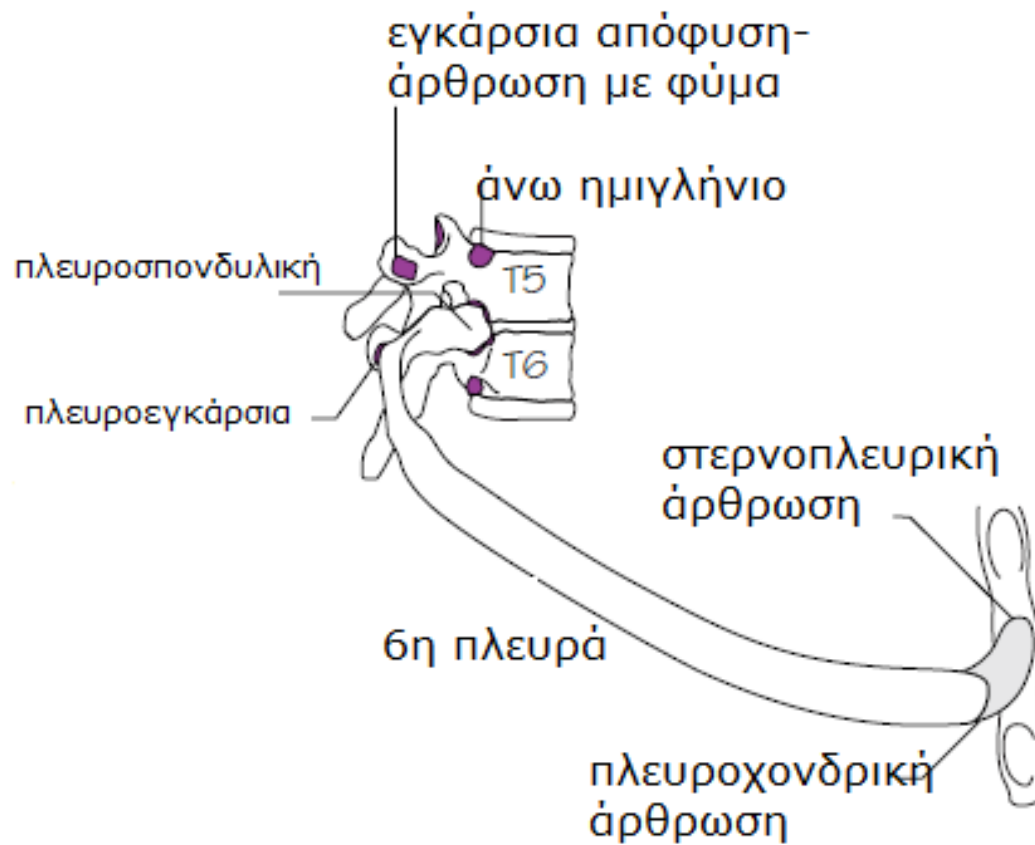


μεσοσπ. τρήμα

άρθρωση κεφαλής πλ.

φύμα πλευράς

κεφαλή πλευράς



ΚΙΝΗΣΕΙΣ ΘΩΡΑΚΑ

Κάθετη διάσταση: σύσπαση **διαφράγματος** που κατέρχεται, συμπιέζοντας κοίλα σπλάγχνα.

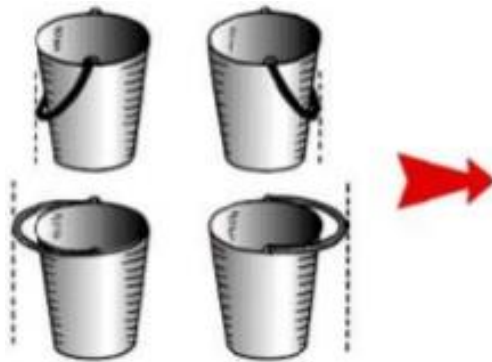
Προσθιοπίσθια διάσταση: συσπώνται **μεσοπλεύριοι μυς**. Κίνηση **ανώτερων πλευρών** (2^{ης} έως 6^{ης}) στις σπ.πλ. διαρθρώσεις γύρω από άξονα που φέρεται διαμέσου του αυχένα των πλευρών και προκαλεί τα πρ. άκρα των πλευρών να ανέρχονται (**κίνηση χεριού αντλίας**). Επειδή οι πλευρές φέρονται λοξά προς τα κάτω, η ανύψωσή τους έχει ως αποτέλεσμα την **πρόσθια-οπίσθια κίνηση στέρνου**, ιδίως κάτω άκρου του, με μια ελαφρά κίνηση να συμβαίνει κατά τη λαβοστερνική γωνία (πριν συνοστεωθεί).

Εγκάρσια διάσταση: συσπώνται οι **μεσοπλεύριοι μυς**, ανυψώνεται η μεσότητα των πλευρών(έξω μοίρες) των **κατώτερων πλευρών** (**κίνηση κουβά**).

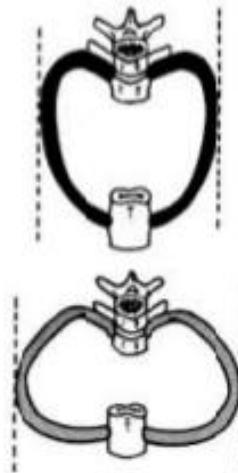Συνδυασμός: θωρακικός κλωβός κινείται εμπρός, άνω και έξω.

ΚΙΝΗΣΕΙΣ ΘΩΡΑΚΑ

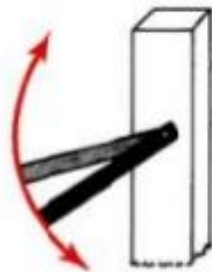
- Κατά την **εισπνοή** αυξάνεται ο ενδοθωρακικός όγκος και οι διαστάσεις του θώρακα. Οι αλλαγές στις πιέσεις, οδηγούν τον αέρα στους πνεύμονες (μέσω μύτης, στόματος, λάρυγγα και τραχείας).
- Κατά την **εκπνοή**, το διάφραγμα, οι μεσοπλεύριοι και οι άλλοι μυς χαλαρώνουν, μειώνεται ο ενδοθωρακικός όγκος και αυξάνει η ενδοθωρακική πίεση. Συνακόλουθα, η ενδοκοιλιακή πίεση μειώνεται και τα κοιλιακά σπλάγχνα αποσυμπιέζονται. Αυτό επιτρέπει τον ελαστικό ιστό των πνευμόνων να υποχωρήσει και να αποβάλλουν τον περισσότερο αέρα.



κίνηση κουβά



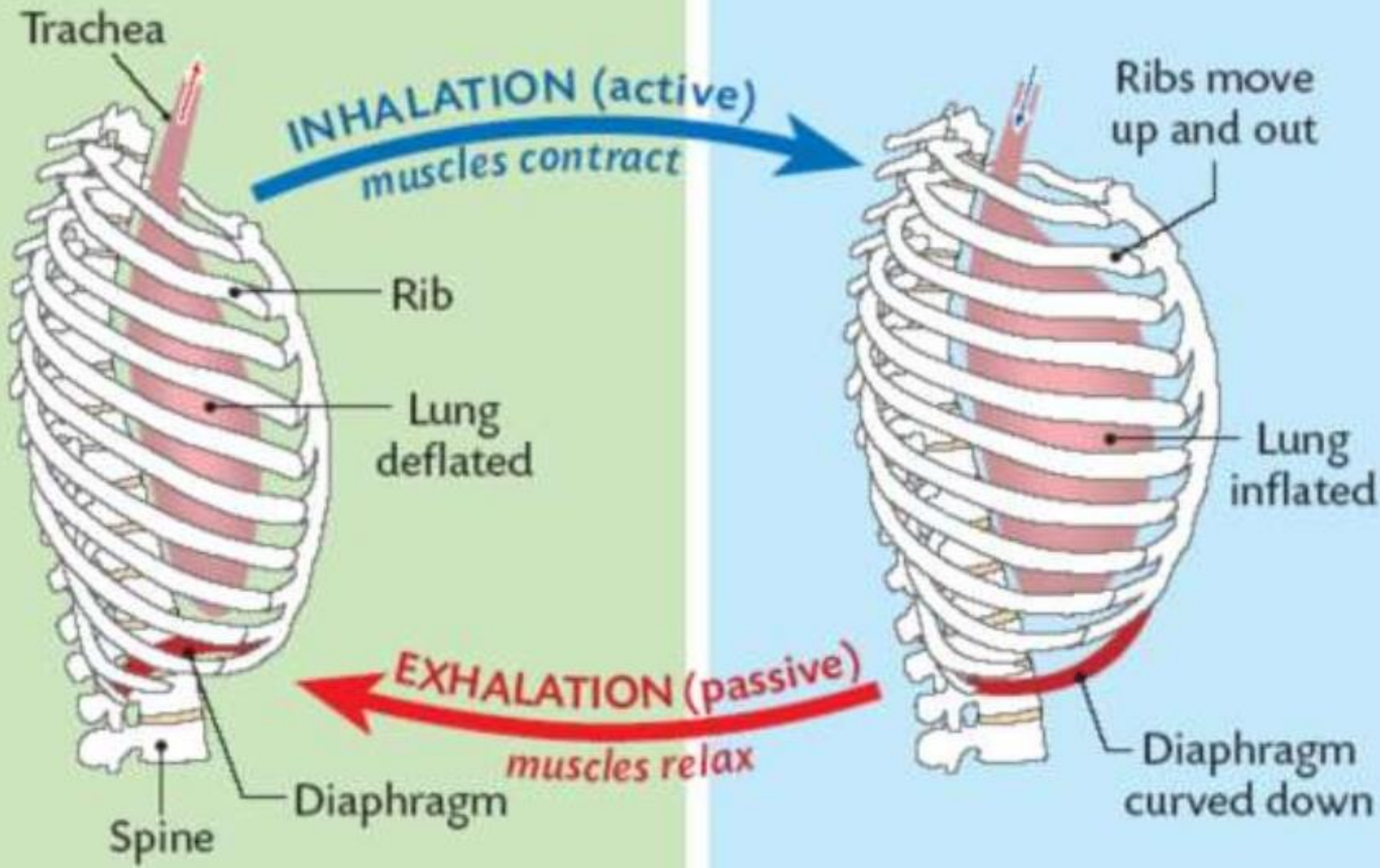
αύξηση εγκάρσιας διάστασης



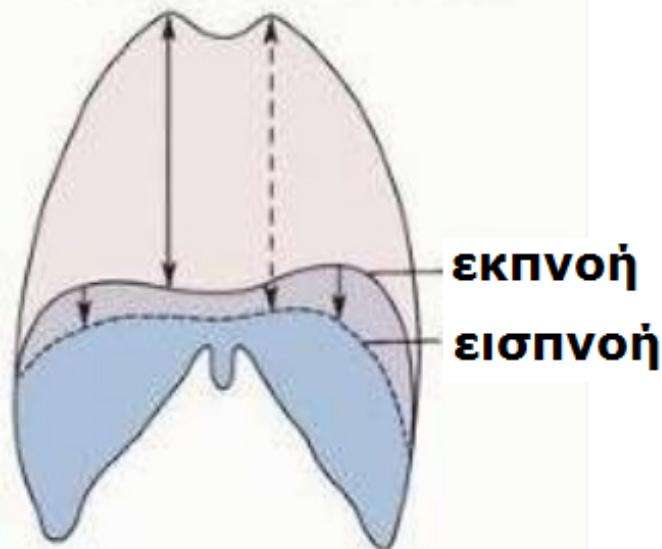
κίνηση αντλίας χειρός



αύξηση προσθιοπίσθιας διάστασης

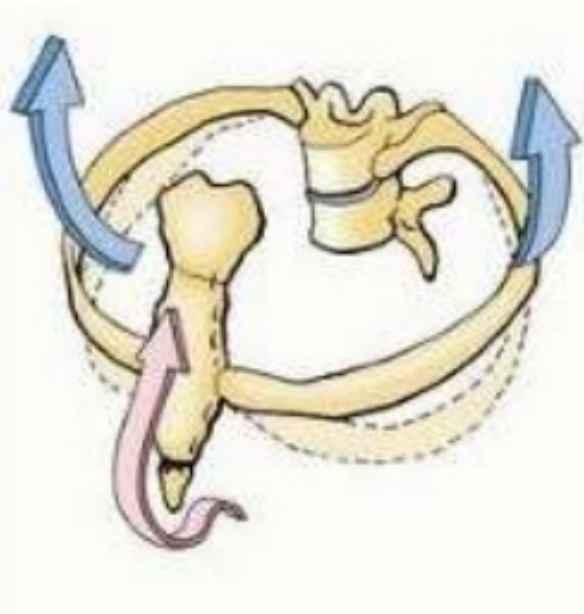


κίνηση πλευρών



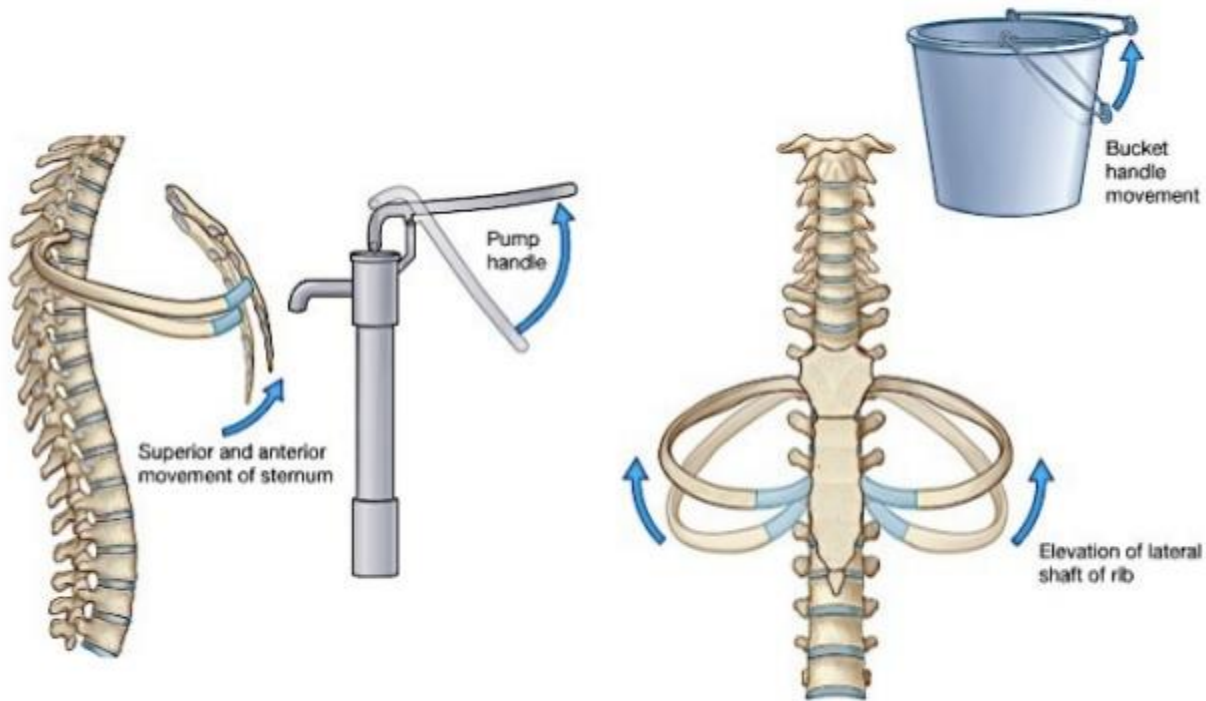
Η κάθετη διάσταση της θωρακικής κοιλότητας αυξάνει με τη σύσπαση του διαφράγματος και τη συμπίεση κοιλιακών σπλάγχχνων.

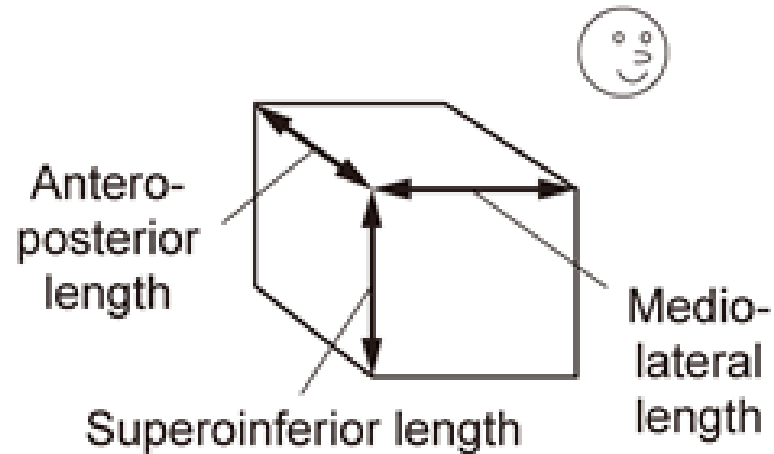
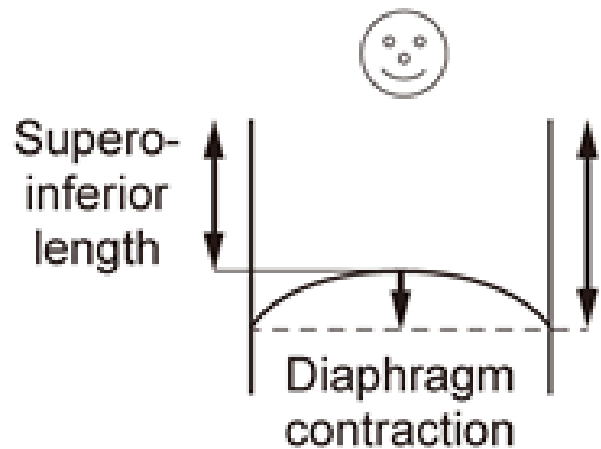
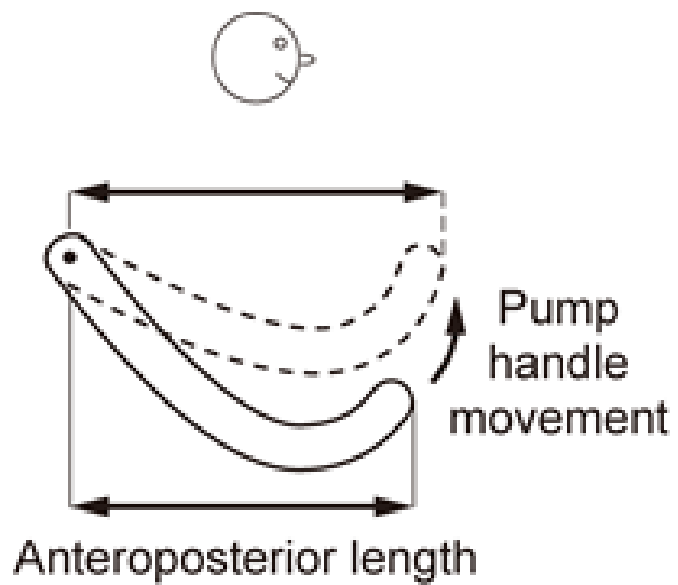
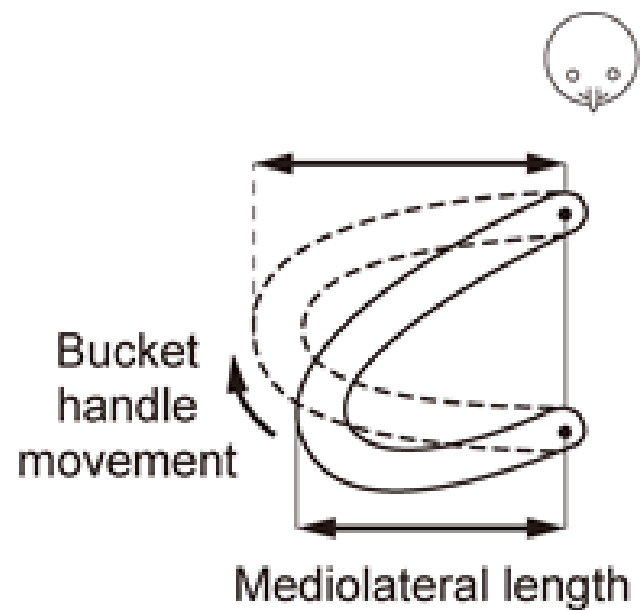
Κατά την εκπνοή η κάθετη διάσταση επιστρέφει στην ουδέτερη θέση και οι πνεύμονες επανέρχονται ελαστικά.

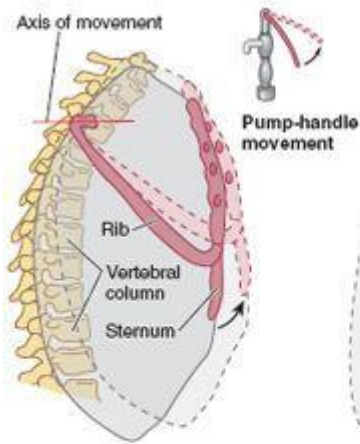


Ο συνδυσμός κινήσεων πλευρών κατά την απότομη εισπνοή αυξάνει την ΠΡ-ΟΠ και ΕΓΚΑΡΣΙΑ διάμετρο θωρακικού κλωβού. Ο θωρακικός κλωβός κινείται πρόσω, άνω και έξω

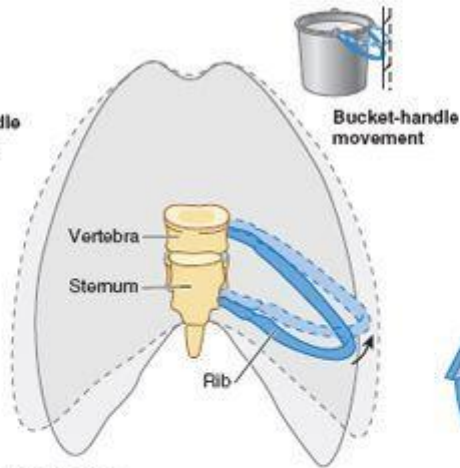
MOVEMENTS OF RIB CAGE



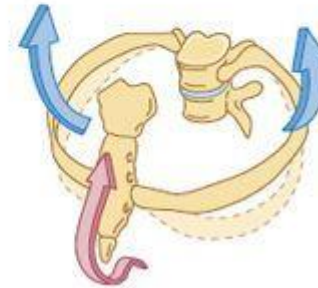




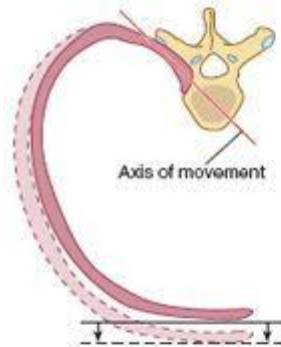
Right lateral view



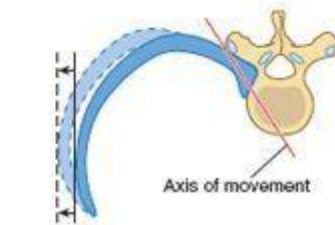
Anterior view



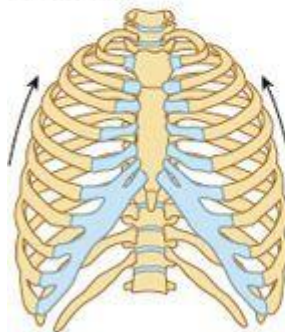
(C) Left anterior oblique view



(A) Upper ribs
Superior view

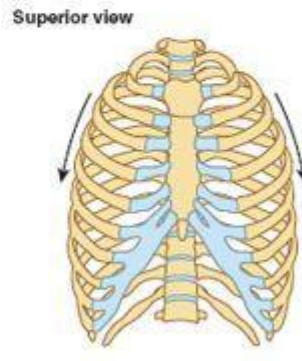


(B) Lower ribs



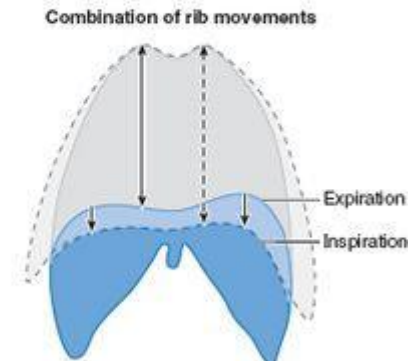
Forced inspiration

(D)
Anterior views

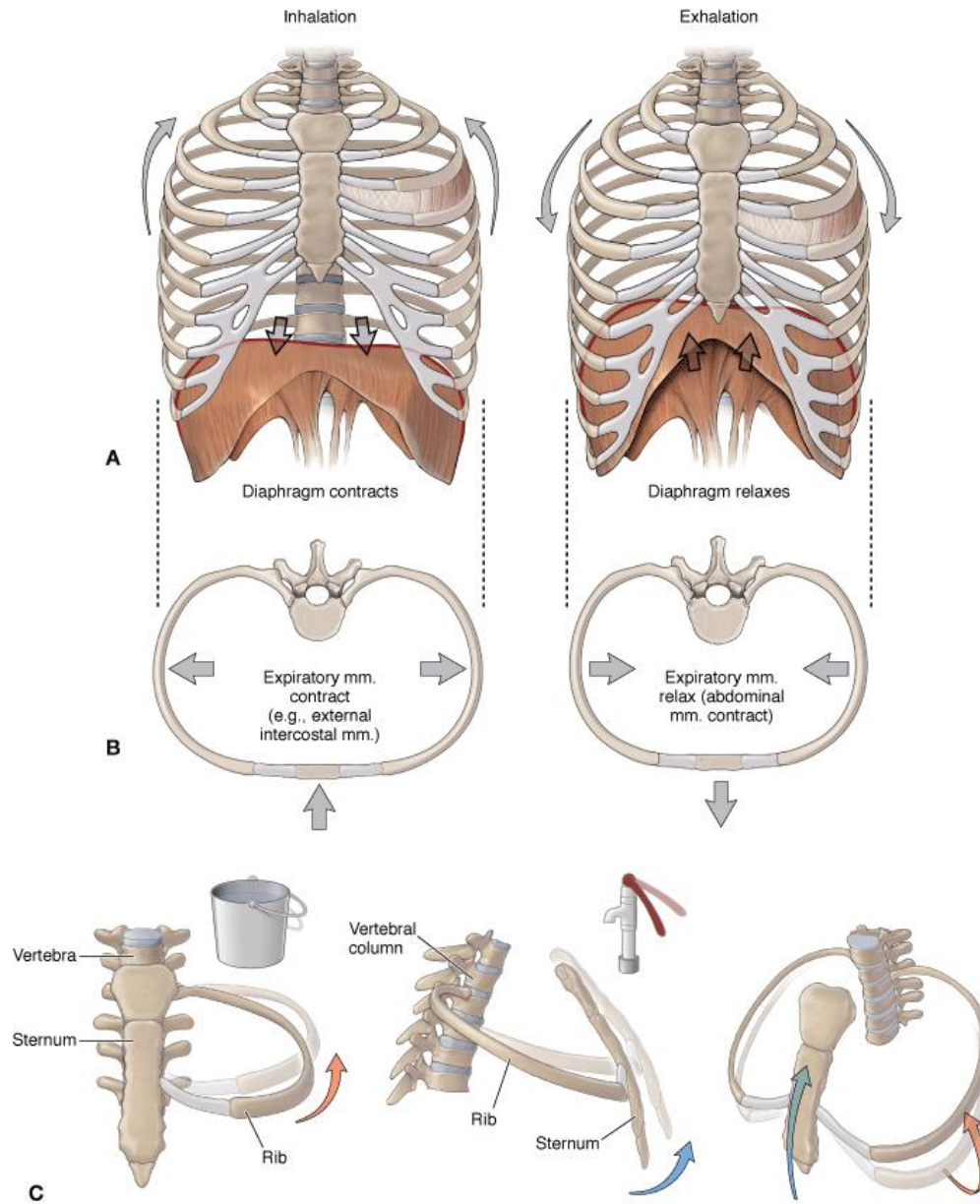


Forced expiration

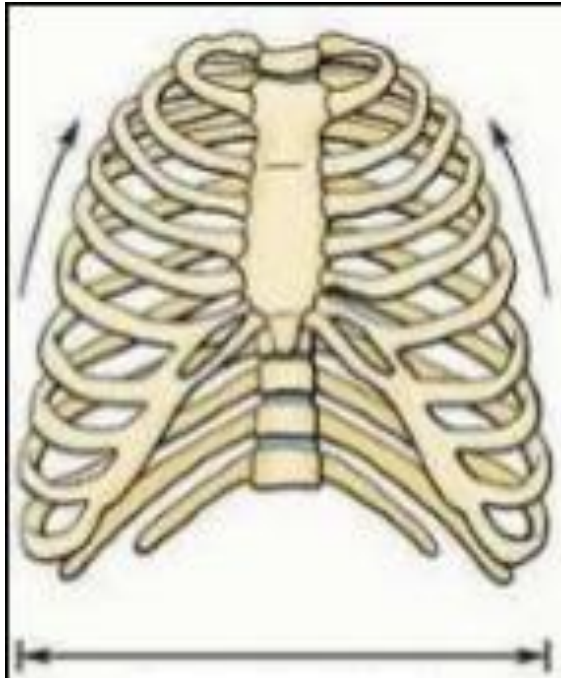
(E)



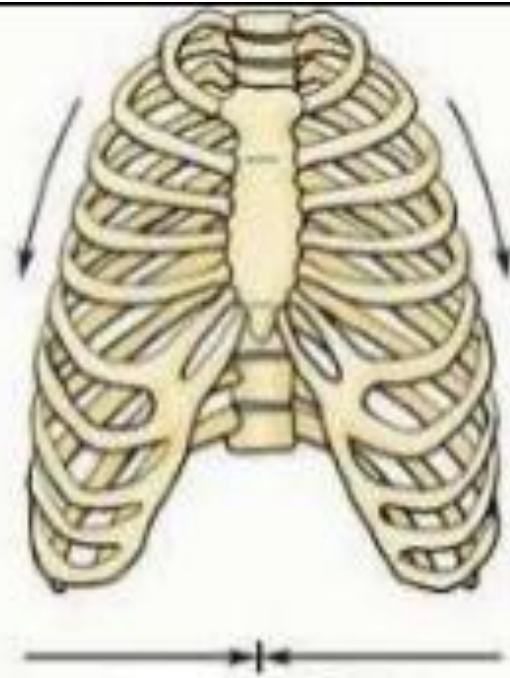
(F)



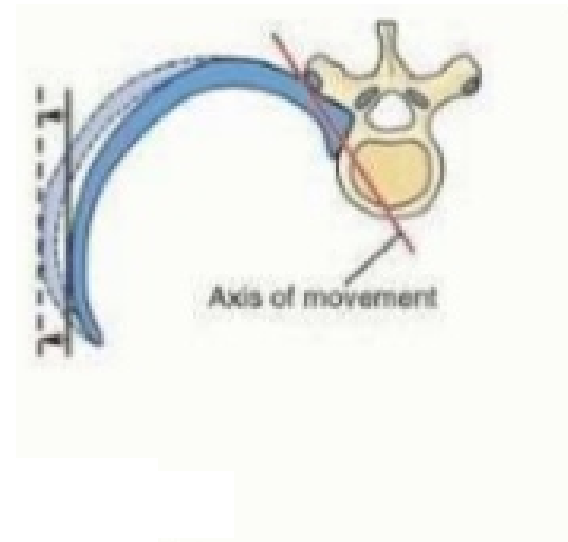
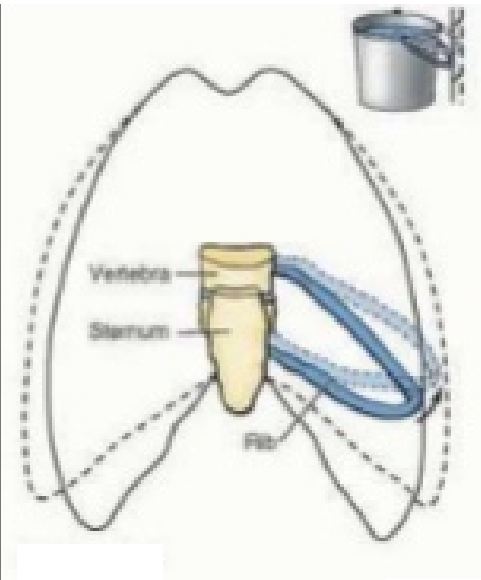
Source: Morton DA, Foreman KB, Albertine KH: *The Big Picture: Gross Anatomy*: www.accessmedicine.com
 Copyright © The McGraw-Hill Companies, Inc. All rights reserved.



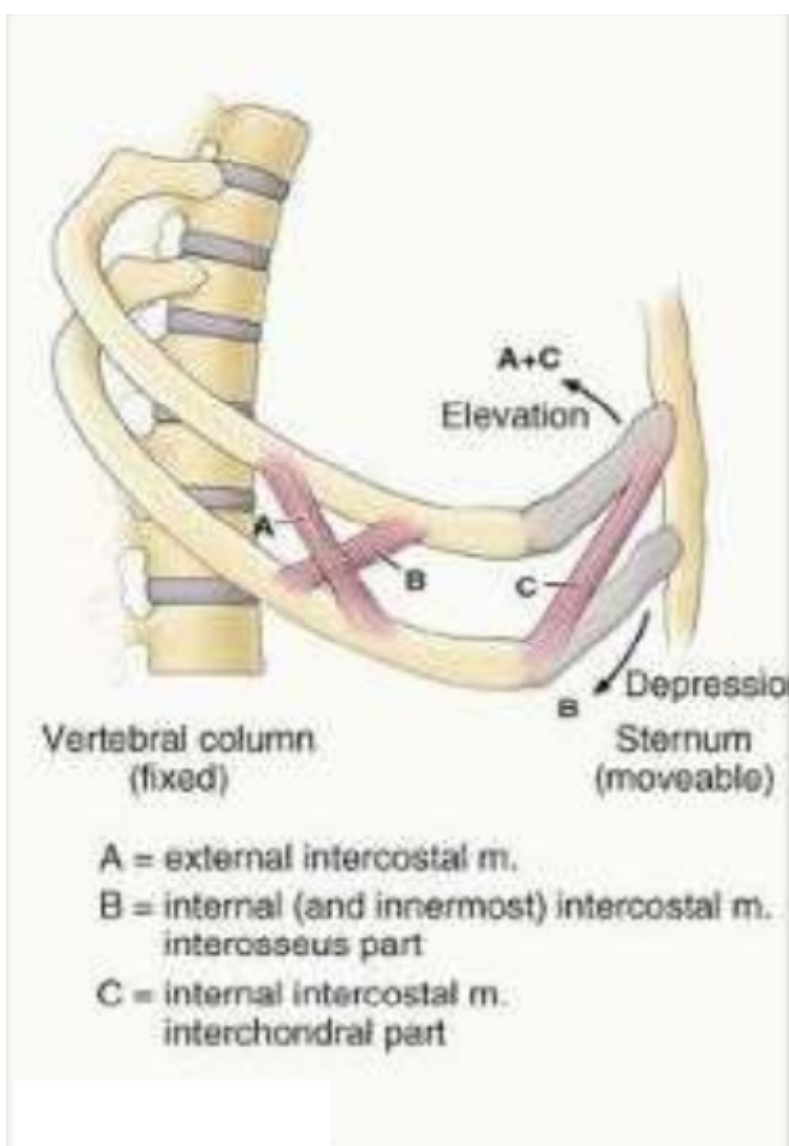
εισπνοή
οι πλευρές
ανασπώνται



ενεργός εκπνοή
οι πλευρές
κατασπώνται



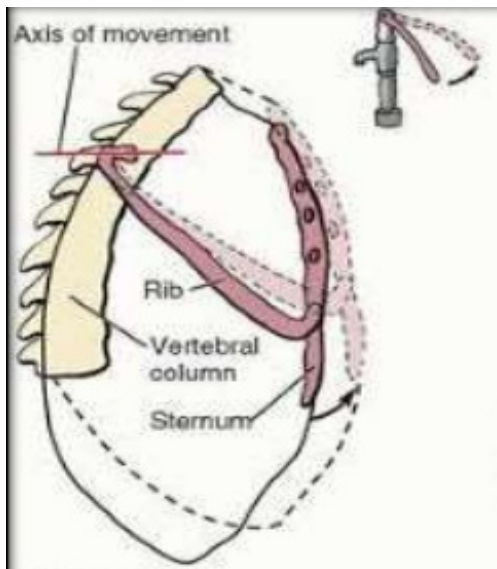
Η εγκάρσια διάσταση αυξάνει όταν συσπώνται οι μεσοπλεύριοι μυσ, ανασηκώνοντας το μεσοτμήμα των πλευρών, ιδίως κατώτερων [κίνηση λαβής κουβά]



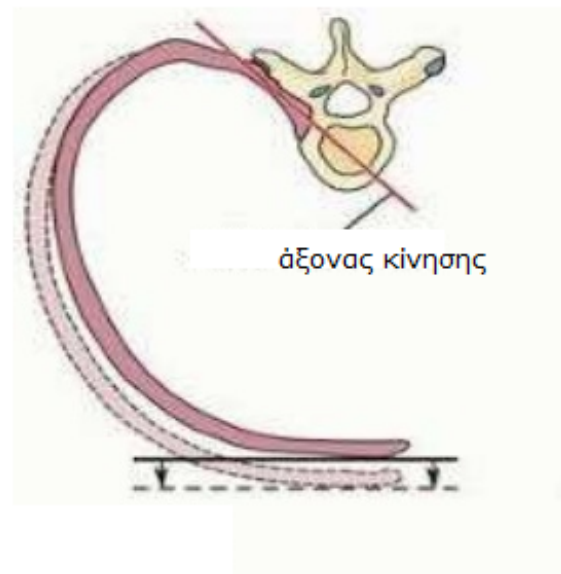
Οι μυς εκτείνονται από την ανώτερη στην κατώτερη πλευρά. κάθε μυς προσφύεται στο κάτω χείλος της άνω πλευράς και στο άνω χείλος της κατώτερης πλευράς.

Οι έξω μεσοπλεύριοι είναι πιο ενεργοί στην εισπνοή. Οι έσω μεσοπλεύριοι είναι ασθενέστεροι από τους έξω και είναι πιο δραστήριοι στην ενεργό εκπνοή, ιδίως το μεσόστεο (vs μεσοχόνδριο) τμήμα τους.

Οι εσώτατοι μεσοπλεύριοι χωρίζονται από τους έσω από τα μεσοπλεύρια αγγεία και νεύρα. Η δραση τους είναι αντίστοιχη με των έσω.



Δε πλάγια όψη



ανώτερες πλευρές

[2η-6η]

Όταν οι ανώτερες πλευρές ανυψώνονται, η ΠΡ-ΟΠ διάσταση αυξάνει [κίνηση αντλίας χεριού]. Η μεγαλύτερη αύξηση συμβαίνει στο κατώτερο τμήμα θωρακικού κλωβού.

Η κίνηση γίνεται στην πλευροσπονδυλική άρθρωση γύρω από τον άξονα που περνά από τον αυχένα των πλευρών και αναγκάζει τα πρ. άκρα των πλευρών αν ανασηκωθούν.

Ταυτόχρονα το στέρνο κινείται κατά την ΠΡ-ΟΠ διάσταση ίδιως το κάτω άκρο.

ΠΡ. ΜΥΣ ΘΩΡΑΚΑ που καταφύονται στην ωμική ζώνη

Δρουν στο ΑΑ αλλά είναι και επικουρικοί μυς της αναπνοής (μείζων θωρακικός, ελάσσων θωρακικός, πρ. οδοντωτός), βοηθώντας την ανύψωση των πλευρών όταν η εισπνοή είναι βαθιά και βίαιη (δρόμος ταχύτητας).

ΠΡ. ΜΥΣ ΘΩΡΑΚΑ που καταφύονται στην ωμική ζώνη

ΜΥΣ	ΕΚΦΥΣΗ	ΚΑΤΑΦΥΣΗ	ΝΕΥΡΩΣΗ	ΛΕΙΤΟΥΡΓΙΑ
Μείζων θωρακικός (κλειδική+στερνική κεφαλή)	-Πρ. έσω ήμισυ κλείδας -Πρ. επιφ. στέρνου+6 πλ. χόνδρους+ απον. έξω λοξού μυ	Έξω χείλος αύλακας τ. μακράς κεφαλής δικέφαλου βραχιόνιου μυ	Έξω θωρακικό ν. (A5-A6) Έσω θωρακικό ν. (A7, A8, Θ1)	Κλειδική: κάμψη Στερνική: έκταση (επαναφορά) Προσαγωγή, έσω στροφή, έλκει ωμοπλάτη πρόσω και κάτω
Ελάσσω θωρακικός	3 ^η -5 ^η πλευρά	Κορακοειδής απόφυση (έσω, άνω)	Έσω θωρακικό ν. (A8, Θ1)	Σταθεροποιεί ωμοπλάτη (την έλκει κάτω και πρόσω)
Υποκλείδιος	Συμβολή 1 ^{ης} πλευράς – χόνδρου	Κάτω επιφάνεια μέσου 1/3 κλείδας	Υποκλείδιο ν. (A5-A6)	Αγκυροβολεί και καθέλκει κλείδα
Πρ. Οδοντωτός	1 ^η -8 ^η πλευρά (έξω επιφάνεια)	Έσω χείλος ωμοπλάτης	Μακρό Θωρακικό ν. (A5, A6, A7)	Έλκει ωμοπλάτη προς τα πρόσω, τη συγκρατεί, τη στρέφει

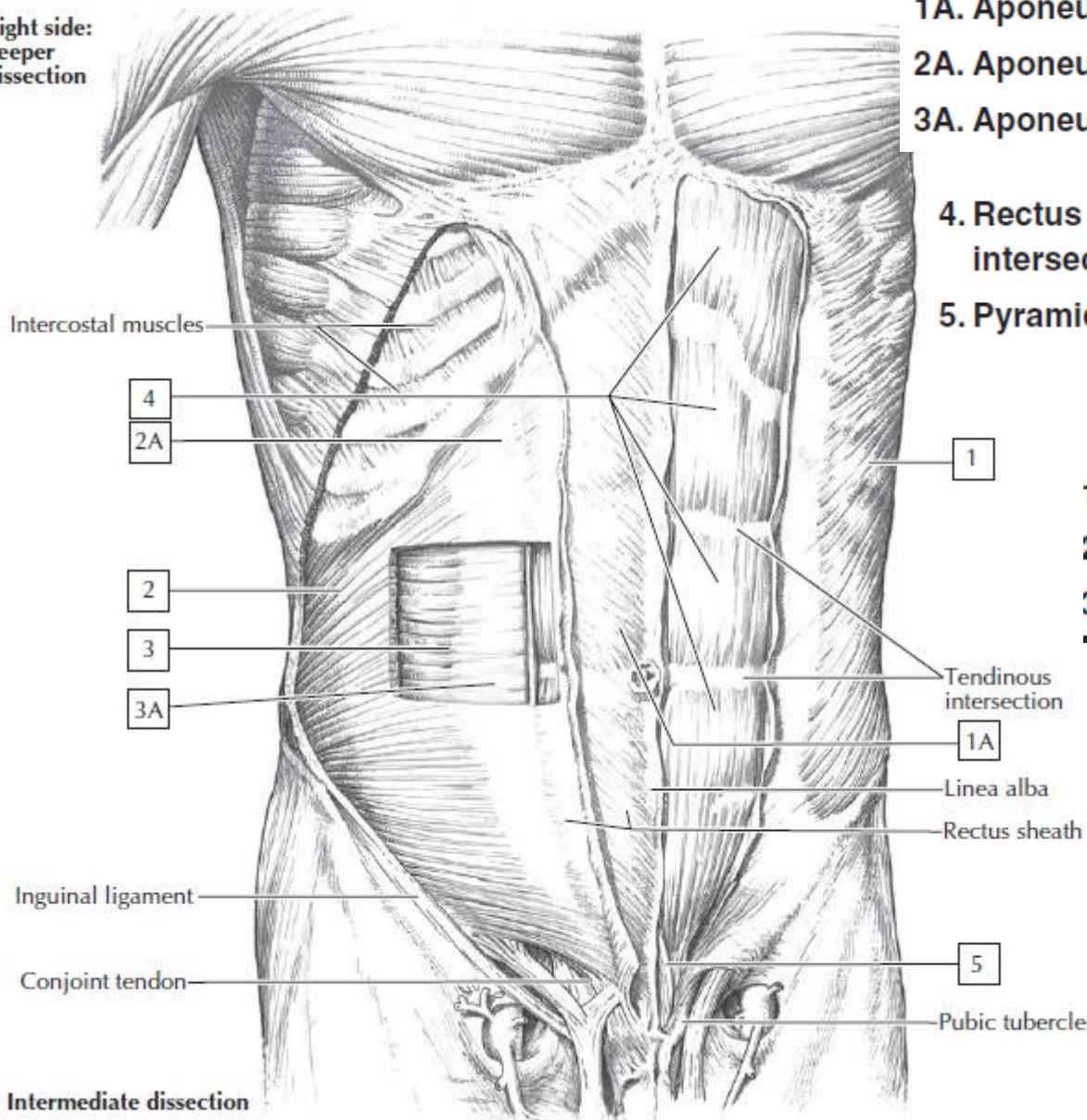
ΠΡΟΣΘΙΟΠΑΛΓΙΟ ΚΟΙΛΙΑΚΟ ΤΟΙΧΩΜΑ

Προσφύσεις στο θωρακικό κλωβό.

ΜΥΣ

ΜΥΣ	ΕΚΦΥΣΗ	ΚΑΤΑΦΥΣΗ	ΝΕΥΡΩΣΗ	ΛΕΙΤΟΥΡΓΙΑ
ΕΠΙΠΕΔΟΙ				
Έξω λοξός	Έξω επιφάνεια 5-12 πλευράς	Λευκή γραμμή, πρ. ήμισυ λαγόνιας ακρολοφίας	Θωρακοκοιλιακά νεύρα Θ7-Θ11, και υποπλεύριο ν.	Πλάγια κάμψη
Έσω λοξός	Θωρακοσφύϊκή περιτονία, 2/3 πρ. λαγόνιας ακρολοφίας, συνδ. ιστός κάτω από βουβωνικό σύνδεσμο	Κάτω χείλος 10-12 πλευράς , λευκή γραμμή, λαγονοκτενικό όγκωμα	Θωρακοκοιλιακά νεύρα Θ6-Θ12, και πρώτα οσφυϊκά ν.	Συμπιέζει και υποστηρίζει τα σπλάγχνα, κάμπτει και στρέφει τον κορμό
Εγκάρσιος κοιλιακός	Έσω επιφάνεια χόνδρων 7-12 πλευράς , Θωρακοσφύϊκή περιτονία, λαγόνιας ακρολοφίας, συνδ. ιστός κάτω από βουβωνικό σύνδεσμο	Λευκή γραμμή, ηβική ακρολοφία, λαγονοκτενικό όγκωμα		Συμπιέζει και υποστηρίζει τα σπλάγχνα
ΚΑΘΕΤΟΙ				
Ορθός κοιλιακός	Ηβικά σύμφυση, ηβική ακρολοφία,	Ξιφοειδή απόφυση, επιφάνεια χόνδρων 5-12 πλευράς,	Θωρακοκοιλιακά νεύρα Θ6-Θ12	Κάμψη κορμού, Συμπιέζει τα σπλάγχνα, σταθεροποιεί και ελέγχει κλίση πυέλου
Πυραμοειδής (80% πληθυσμού)	Ηβικά σύμφυση, ηβικός σύνδεσμός	Λευκή γραμμή		Τείνει λευκή γραμμή.

Right side:
deeper
dissection



1A. Aponeurosis of external oblique muscle

2A. Aponeurosis of internal oblique muscle

3A. Aponeurosis transverse abdominis muscle

4. Rectus abdominis (note the three tendinous intersections—the infamous “six-pack abs”)

5. Pyramidalis

1. External abdominal oblique

2. Internal abdominal oblique

3. Transversus abdominis

Tendinous intersection

1A

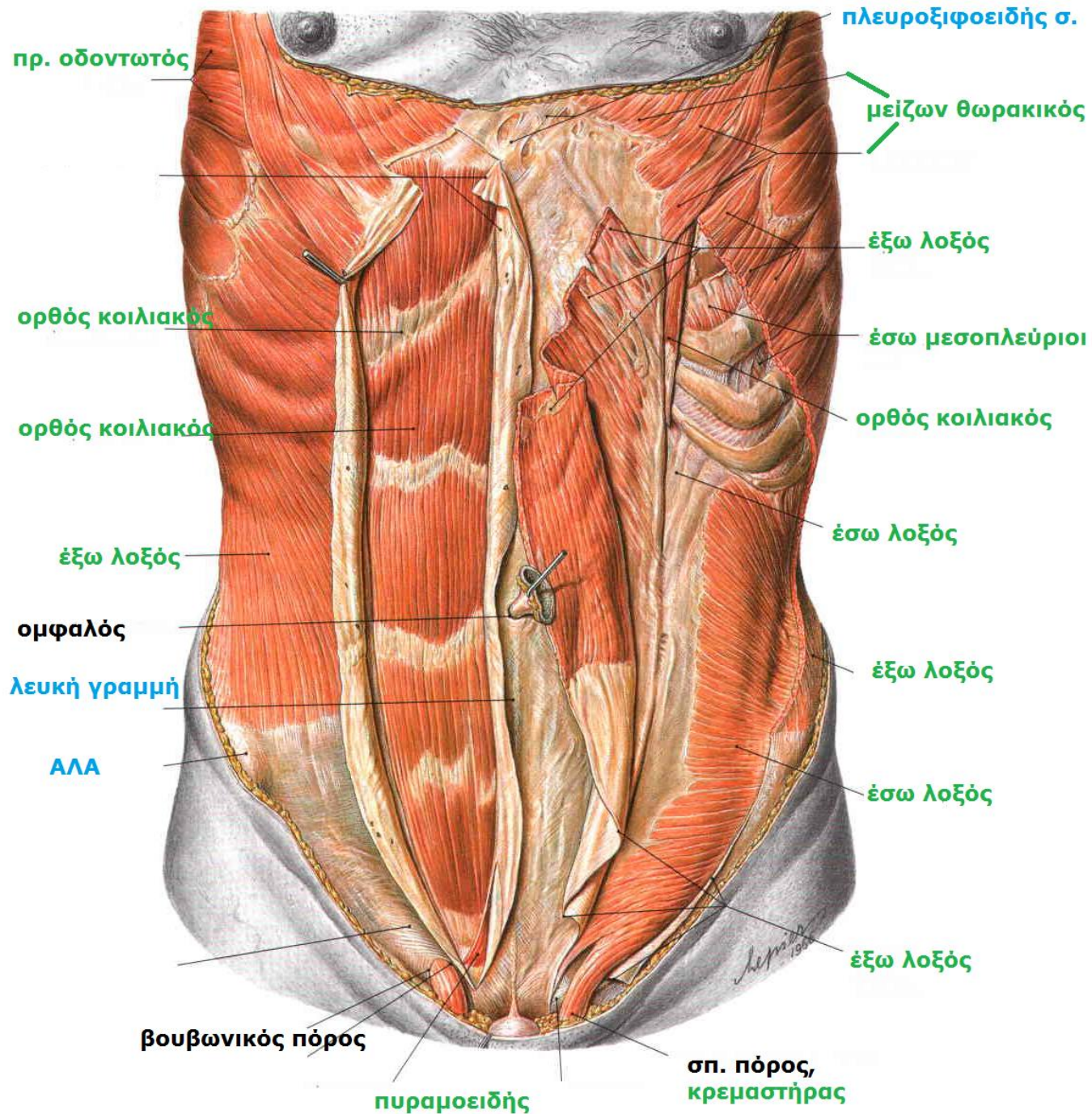
Linea alba

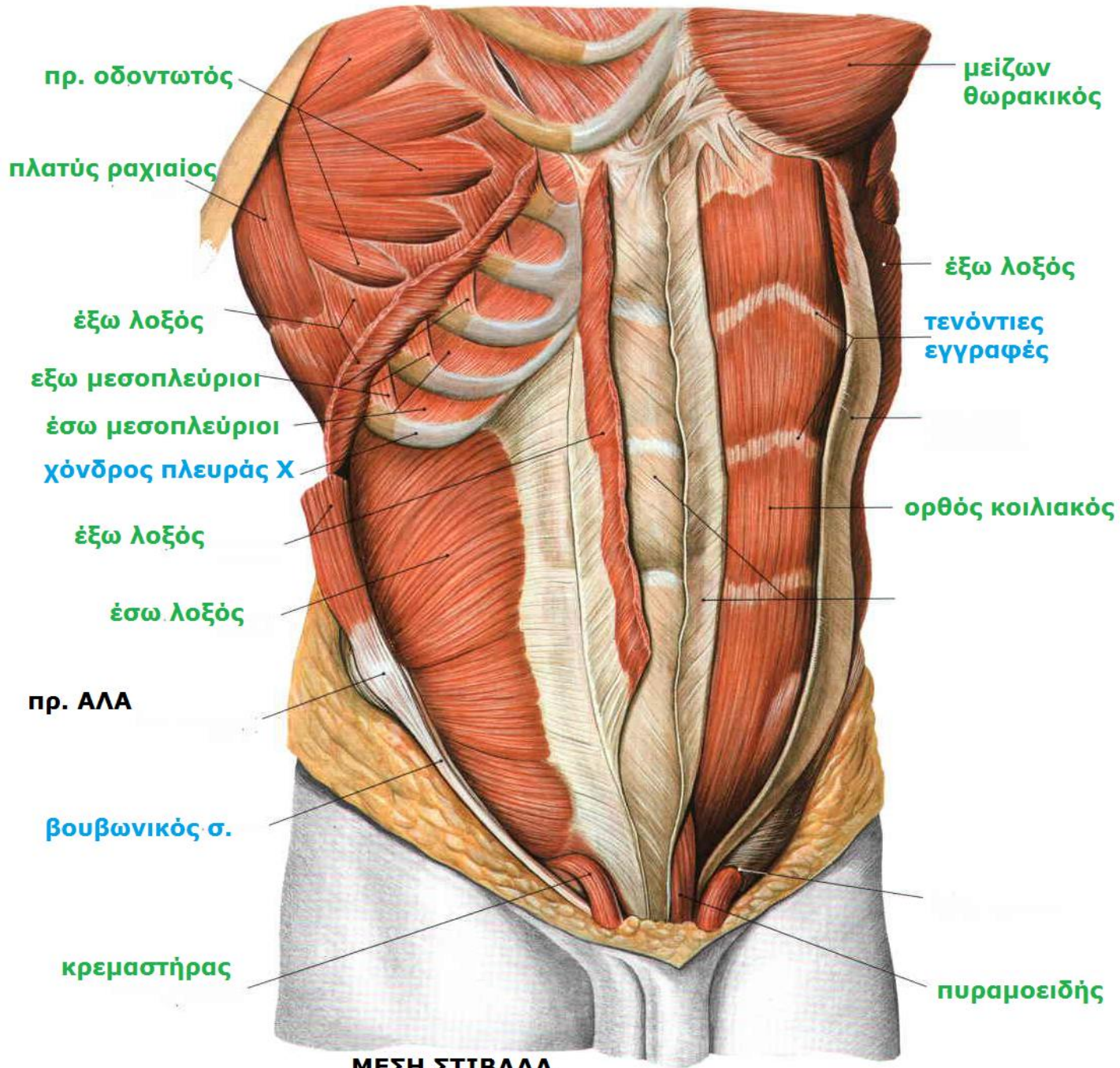
Rectus sheath

5

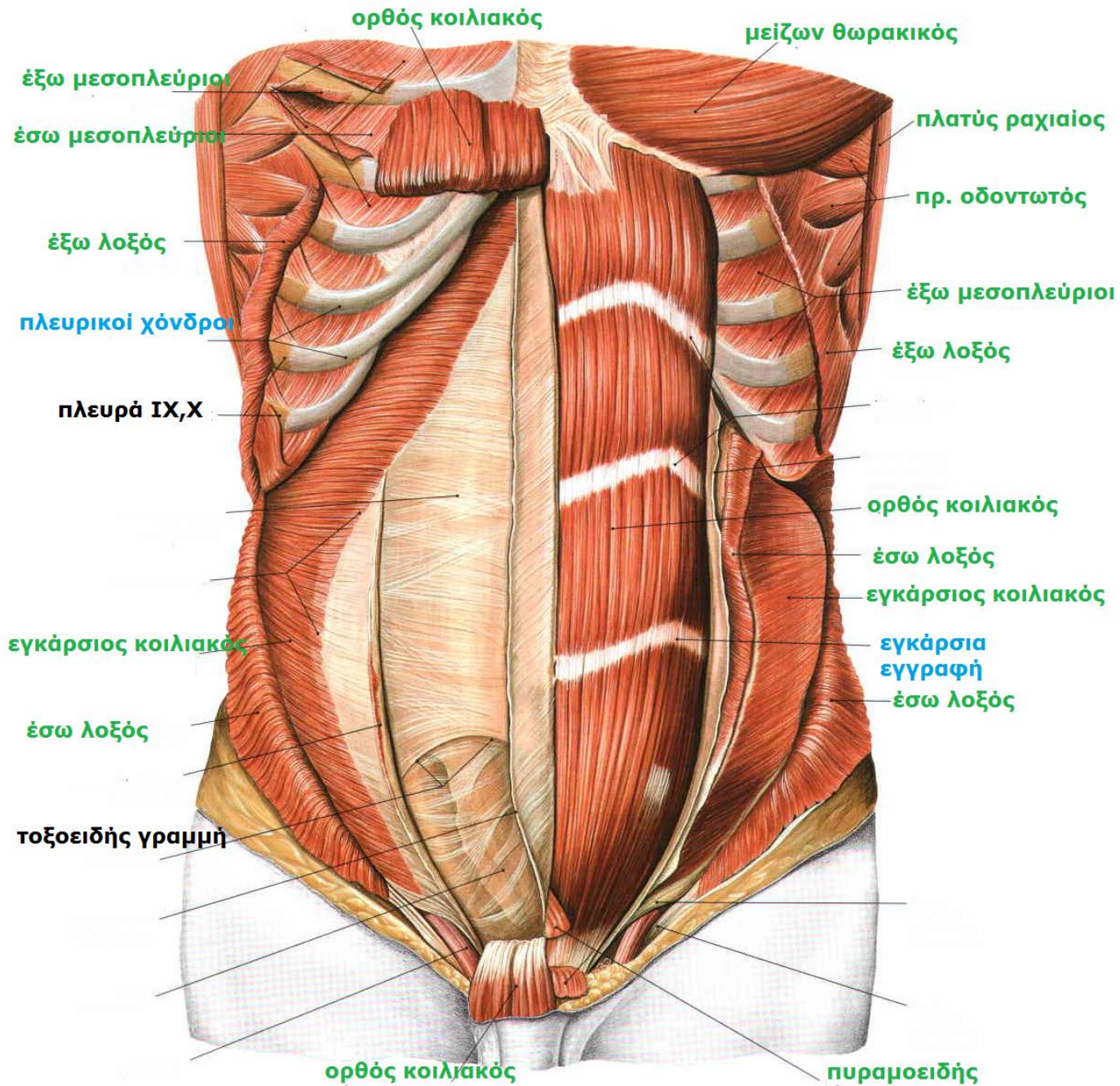
Pubic tubercle

A. Intermediate dissection





ΜΕΣΗ ΣΤΙΒΑΔΑ



ΣΚΑΛΗΝΟΙ

Κατέρχονται **από ΑΜΣΣ προς 1^η και 2^η πλευρά.**

Δρουν κυρίως στη ΣΣ αλλά χρησιμεύουν ως

επικουρικοί αναπνευστικοί

σταθεροποιώντας αυτές τις πλευρές και

επιτρέποντας στους μυς που συνδέονται με

τις κατώτερες πλευρές να είναι πιο

αποτελεσματικοί στην ανύψωση κατά τη

βαθιά ή βίαιη εισπνοή.

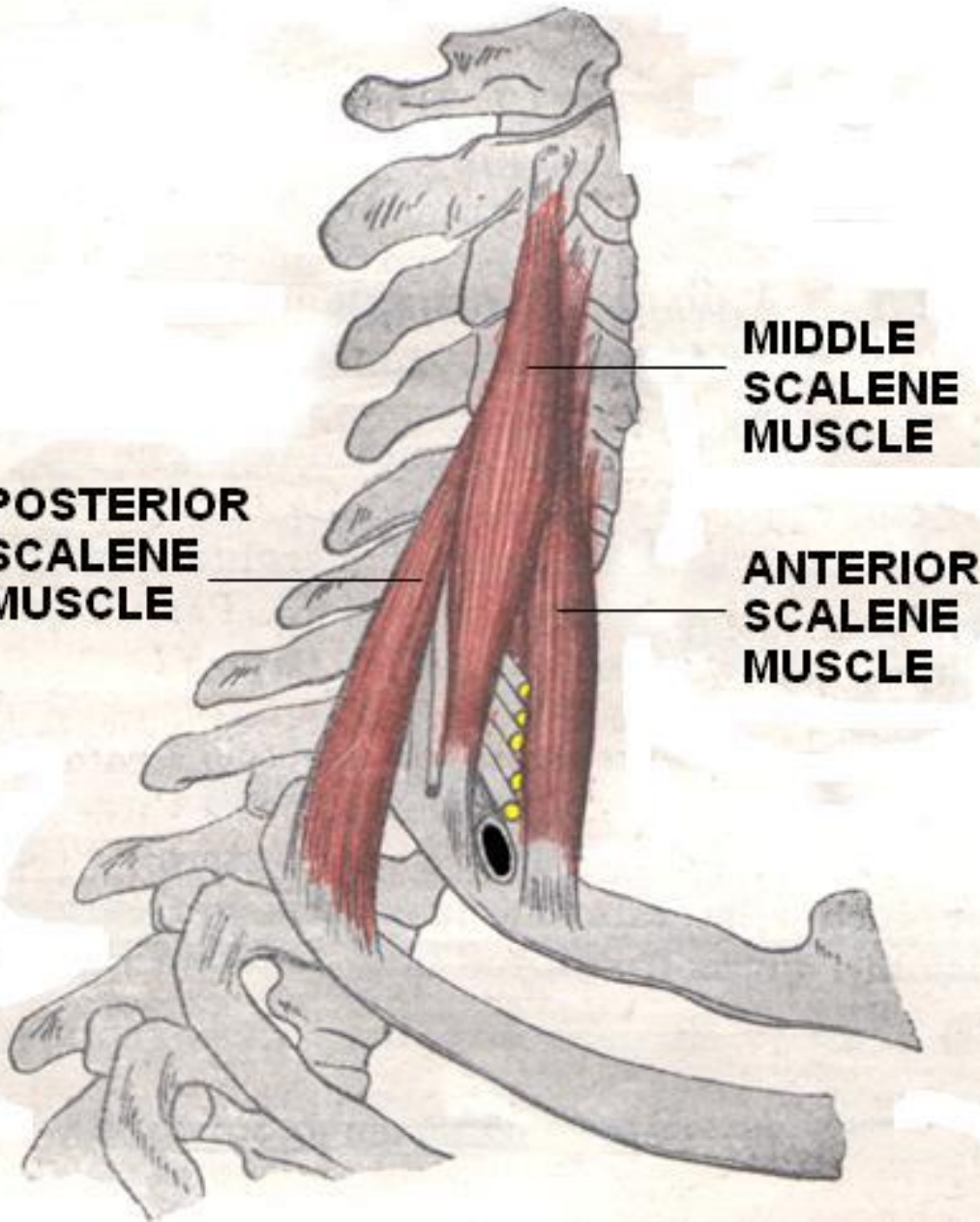
ΣΚΑΛΗΝΟΙ ΜΥΣ

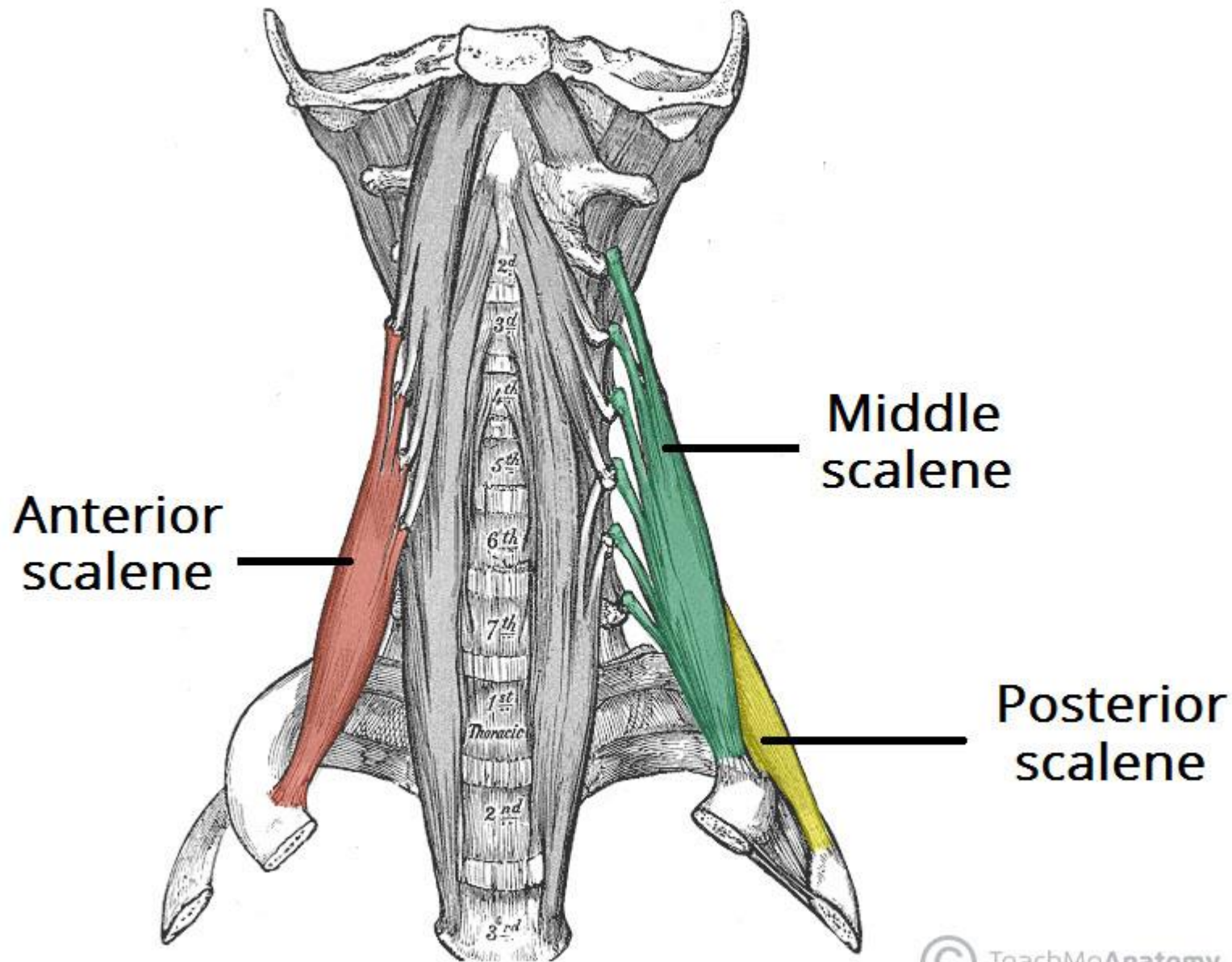
ΜΥΣ	ΕΚΦΥΣΗ	ΚΑΤΑΦΥΣΗ	ΝΕΥΡΩΣΗ	ΛΕΙΤΟΥΡΓΙΑ
Πρόσθιος σκαληνός	Εγκ. Αποφ. Α3-Α6	Πλευρά 1η	Α4-Α6	Κάμψη κεφαλής (ατλαντοϊνιακή άρθρωση)
Μέσος σκαληνός	Εγκ. σποφ. Α5-Α7	1 ^η πλευρά	Οπ. Κλ. Αυχ. Νωτ. Ν.	Πλάγια κάμψη λαιμού , ανύψωση 1 ^{ης} πλευράς (βαθιά εισπνοή)
Οπίσθιος σκαληνός	Εγκ. σποφ. Α5-Α7	2 ^η πλευρά	Πρ. Κλ. Αυχ. Νωτ. Ν.	Πλάγια κάμψη λαιμού , ανύψωση 2 ^{ης} πλευράς (βαθιά εισπνοή)

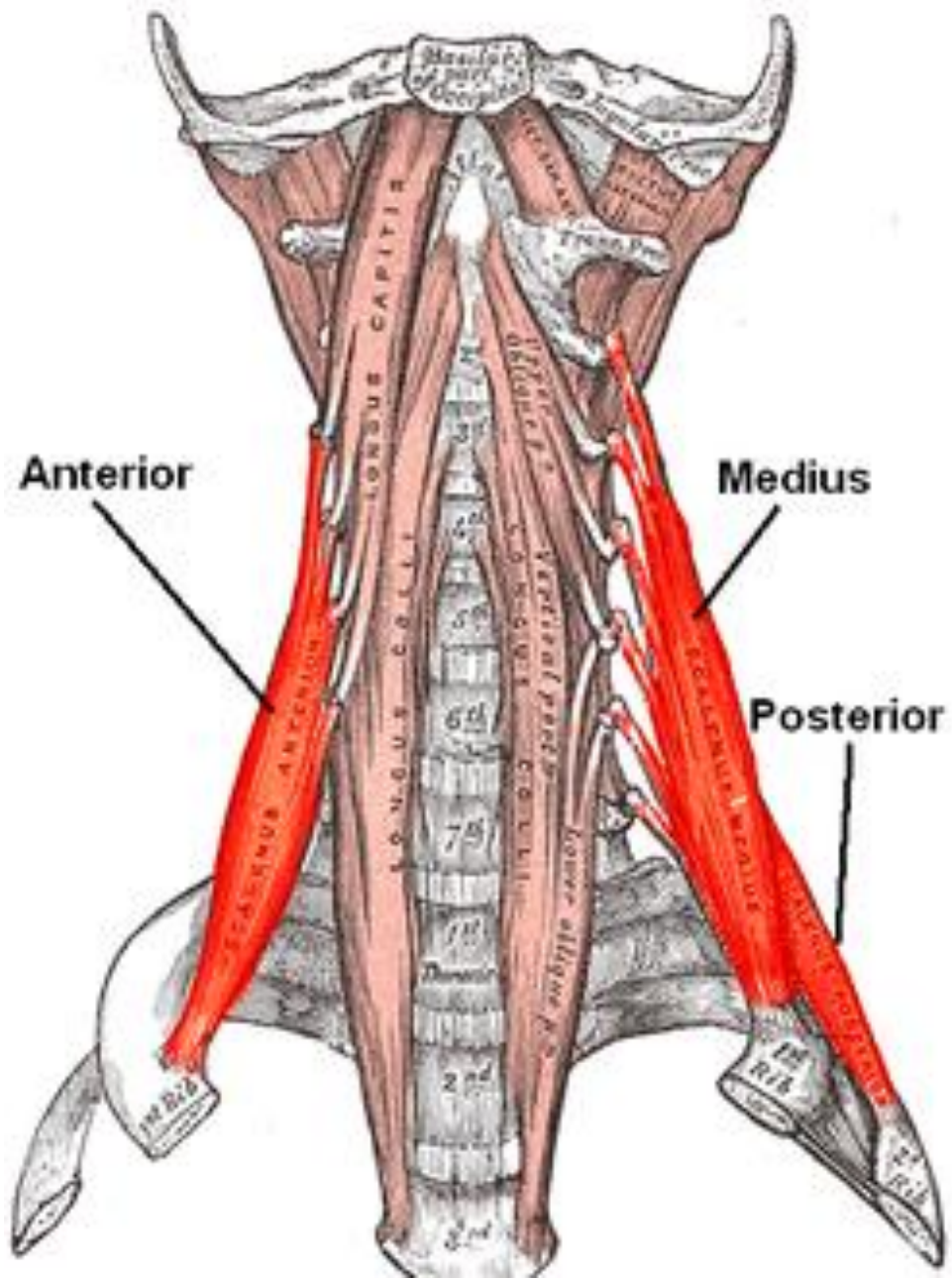
**POSTERIOR
SCALENE
MUSCLE**

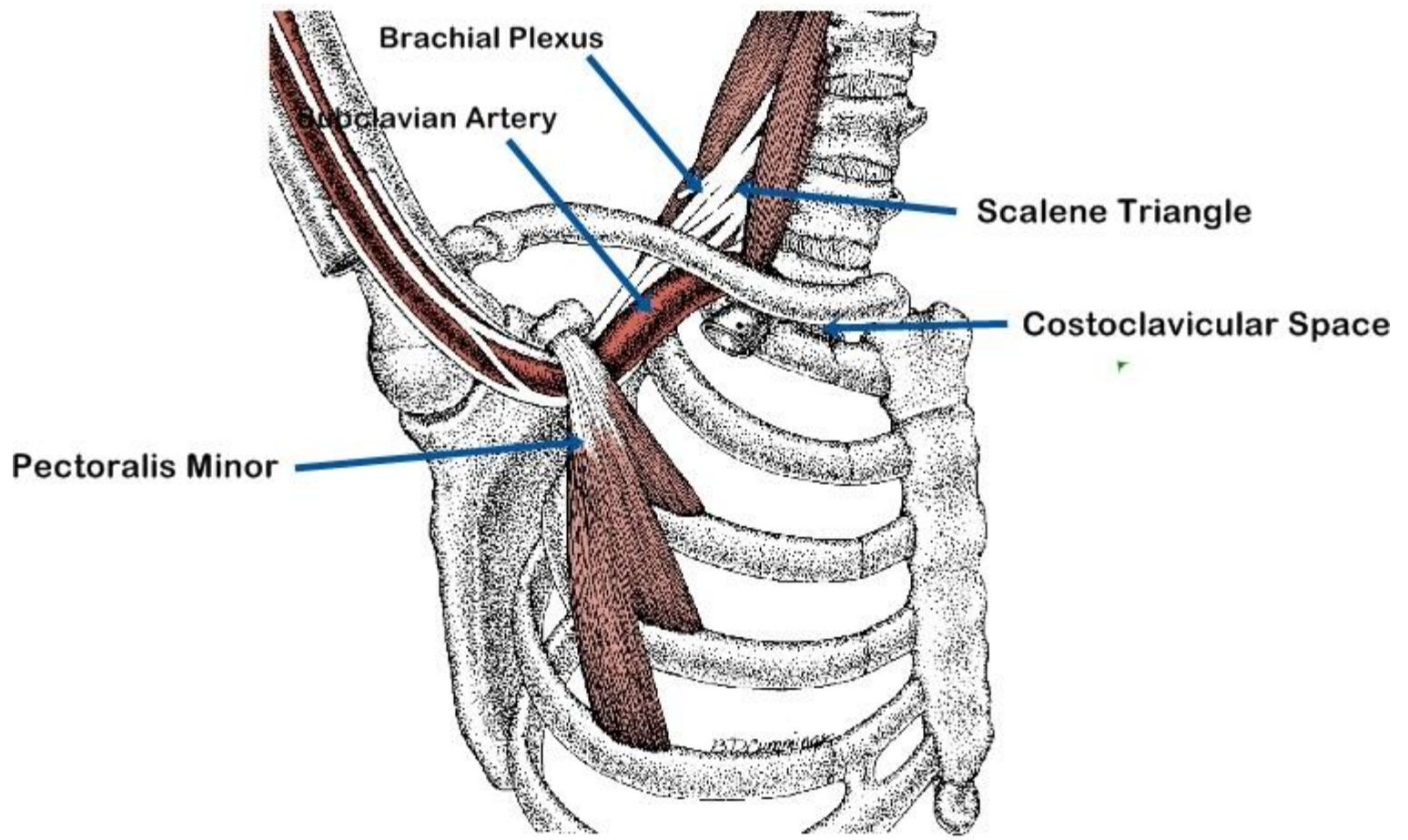
**MIDDLE
SCALENE
MUSCLE**

**ANTERIOR
SCALENE
MUSCLE**



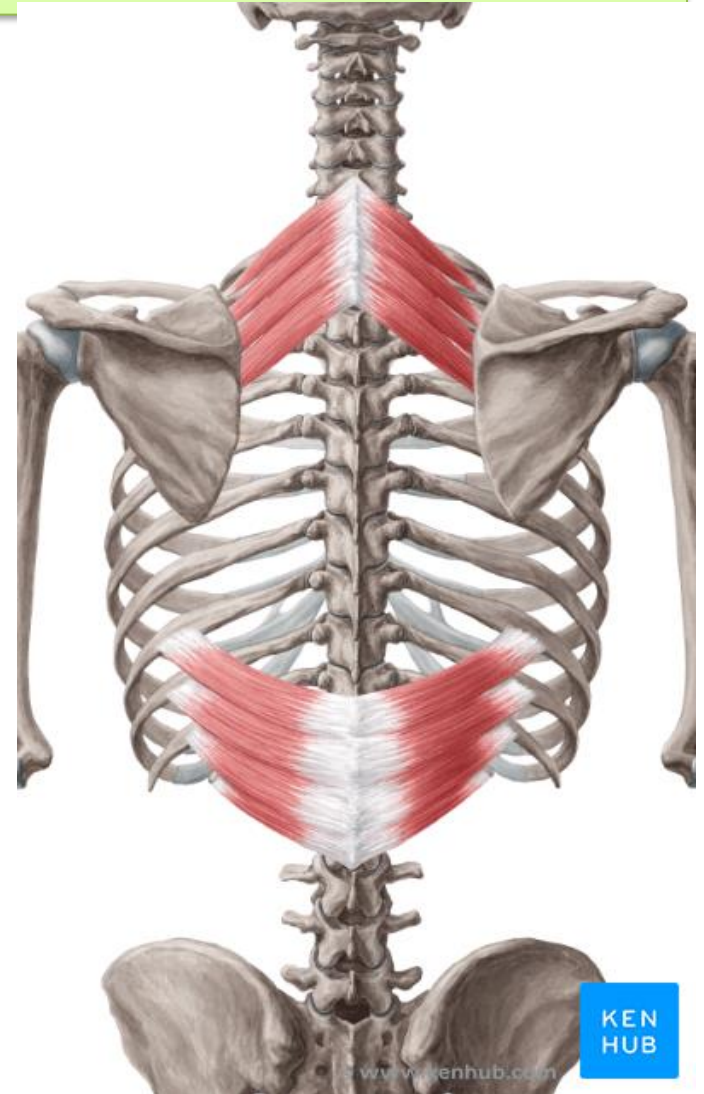


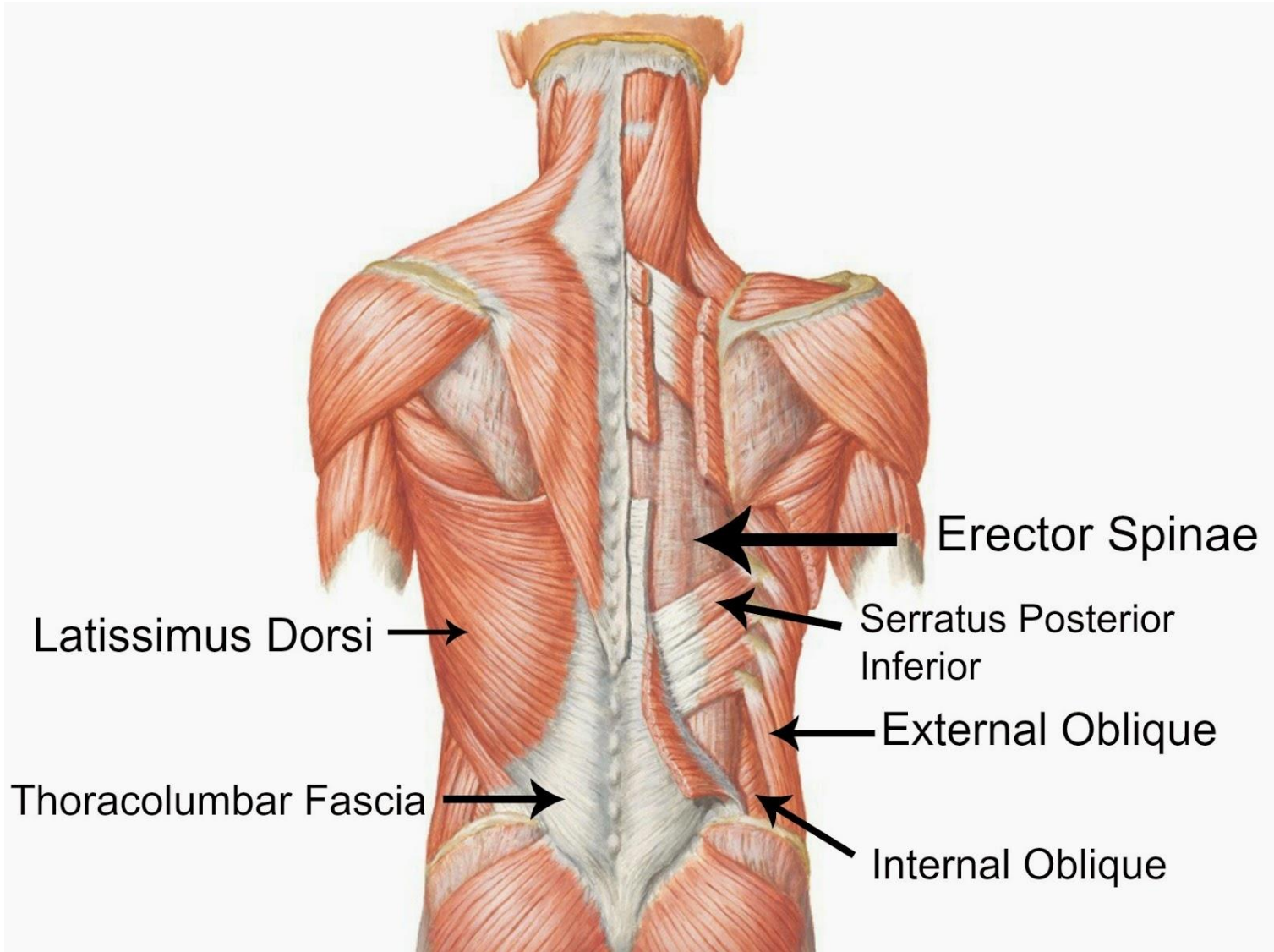




ΑΥΤΟΧΘΟΝΕΣ ΜΥΣ ΘΩΡΑΚΙΚΟΥ ΤΟΙΧΩΜΑΤΟΣ-ΕΙΣΠΝΕΥΣΤΙΚΟΙ

- **Οπ. άνω οδοντωτός:**
ανυψώνει 4 άνω πλευρές,
αυξάνει ΠΡ-ΟΠ διάσταση,
ανυψώνει στέρνο.
- **Οπ. κάτω οδοντωτός:**
χαμηλώνουν κατώτερες
πλευρές για να μη συρθούν
πάνω από το διάφραγμα.
- Περισσότερο ιδιοδεκτική
λειτουργία παρά κινητική.
Πηγή χρόνιου πόνου
(μυοπεριτονιακού)





Extrinsic Shoulder Muscles

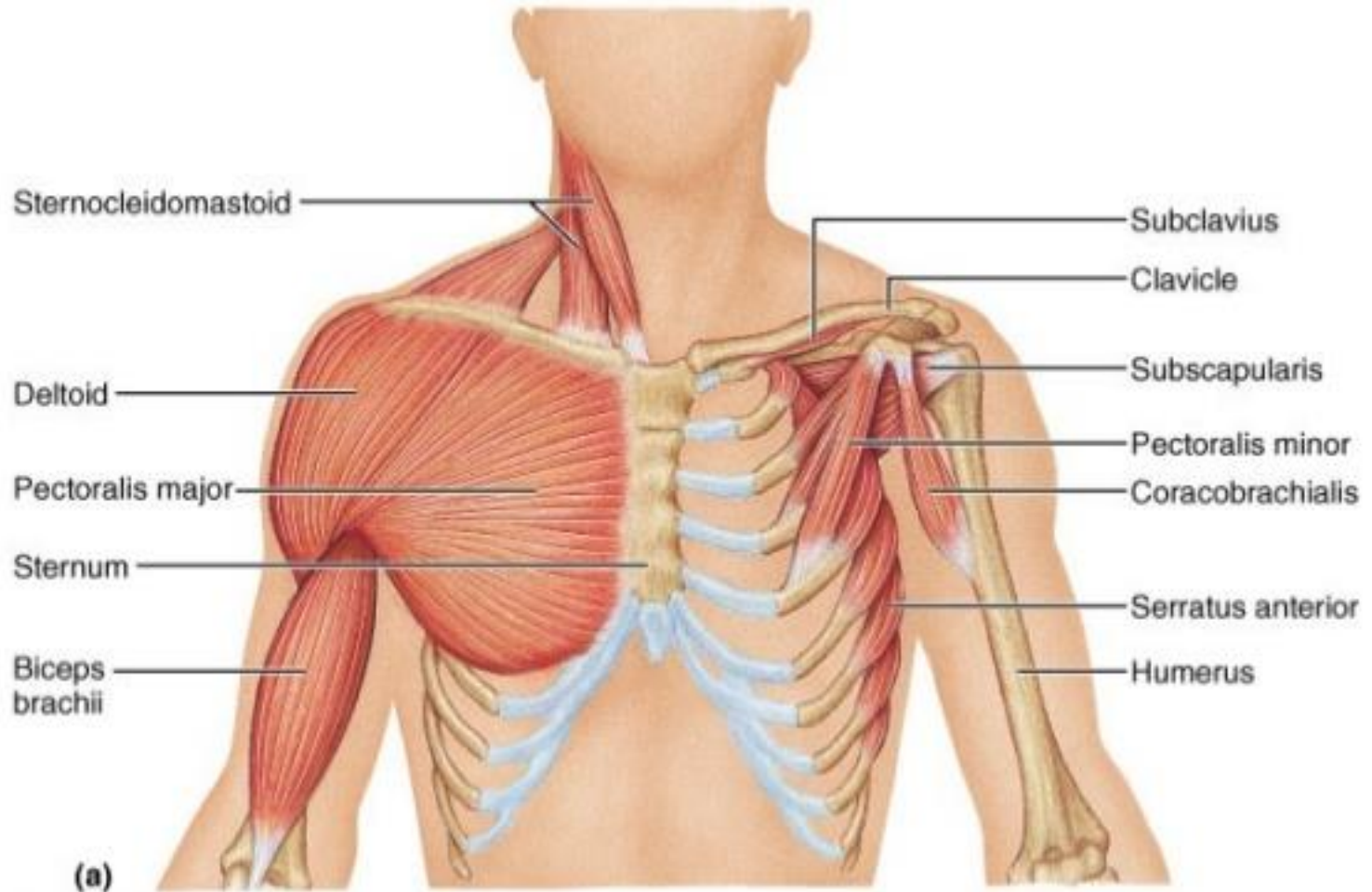


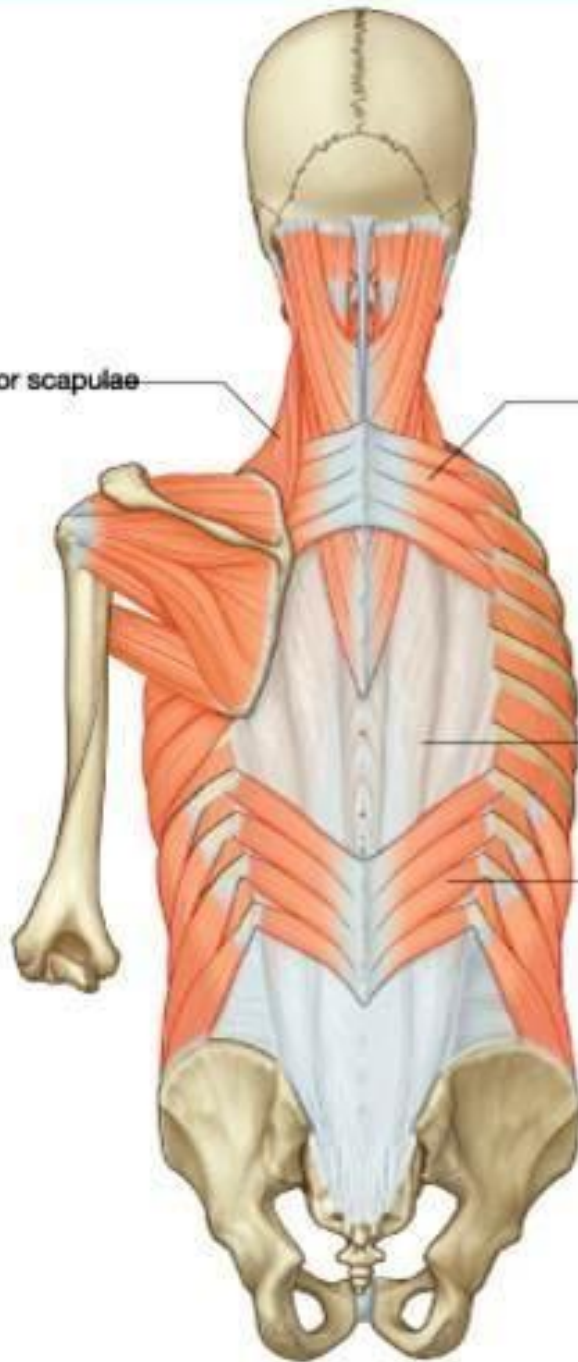Figure 10.13a

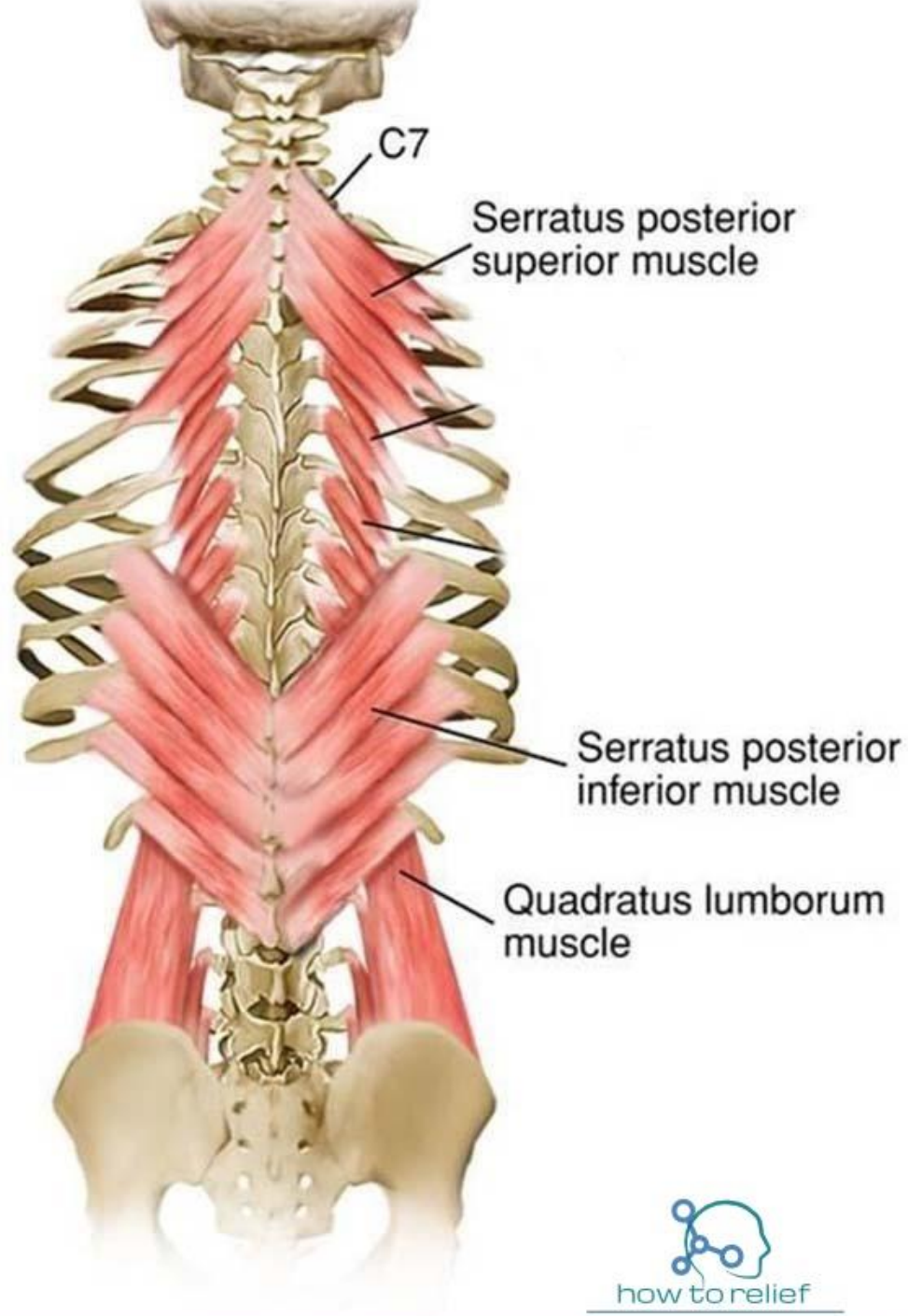
Levator scapulae

Serratus posterior superior

Posterior layer of
thoracolumbar fascia

Serratus posterior inferior





ΑΥΤΟΧΘΟΝΕΣ ΜΥΣ ΘΩΡΑΚΙΚΟΥ ΤΟΙΧΩΜΑΤΟΣ-ΕΙΣΠΝΕΥΣΤΙΚΟΙ

Ανεκκτήρες πλευρών: 12 μυς ριπιδοειδείς,.

Έξω μεσοπλεύριοι: 11 ζεύγη, εκτείνοντα από τα φύματα (πίσω) μέχρι πλευροχόνδριες ενώσεις (μπροστά). Μπροστά οι μύες αντικαθίστανται από έξω μεσοπλεύριους υμένες. Οι πιο δραστήριοι μυς στην εισπνοή.

Έσω μεσοπλεύριοι: 11 ζεύγη, κάτω και κατά ορθή γωνία από τους έξω. Φέρονται προς τα άνω χείλη υποκείμενων πλευρών. Εκτείνονται από το στέρνο ως τις γωνίες των πλευρών. Προς τα πίσω αντικαθίστανται από τους έσω μεσοπλεύριους υμένες. Οι κατώτεροι συνεχίζονται με του **έσω λοξούς μυς** . Είναι ασθενέστεροι από τους έξω, πιο δραστήριοι κατά την εκπνοή, ιδίως οι μεσόστεες μοίρες.

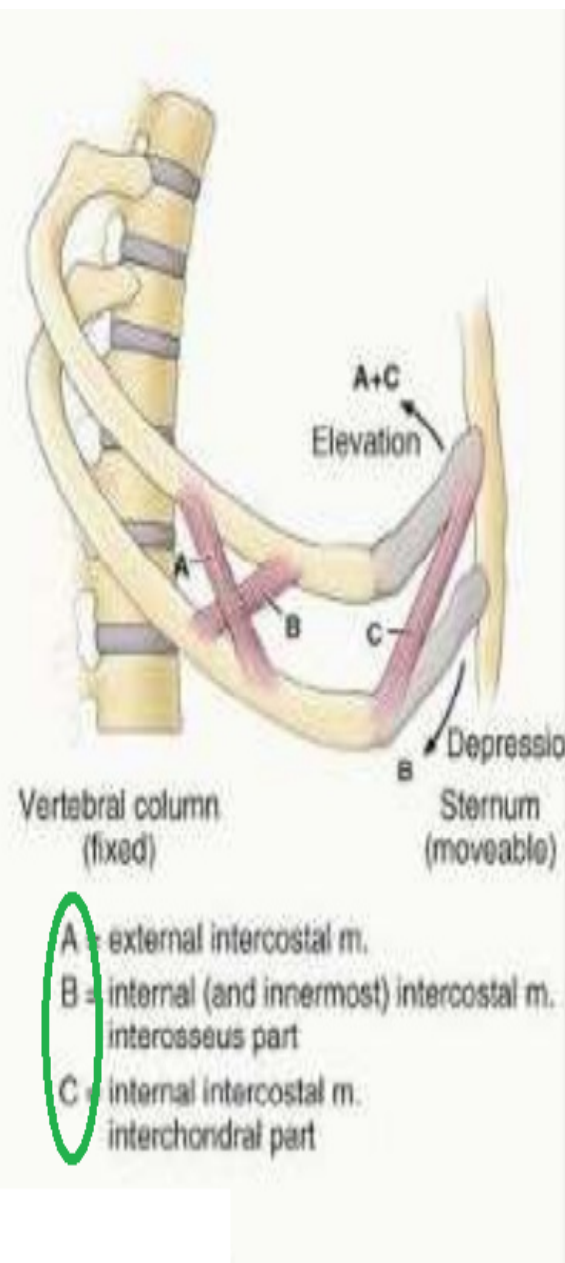
Εσώτατοι μεσοπλεύριοι: βαθύτερες μοίρες έσω μεσοπλεύριων από τους οποίους χωρίζονται από μεσοπλεύρια αγγεία και νεύρα.

ΜΕΣΟΠΛΕΥΡΙΟΙ

- **Ισομετρική δράση:** αυξάνουν τόνο χωρίς κίνηση. Παράγουν κίνηση στη βίαιη εισπνοή.
- Η εκπνοή είναι παθητική εκτός αν κάποιος εκπνέει αντίθετα προς αντίσταση (φουσκώνει μπαλόνι) ή εξωθεί αέρα πιο γρήγορα από το σύνηθες (βήχας πταρμός, φυσάω μύτη, φωνάζω δυνατά). Η ελαστική επαναφορά πνευμόνων και η αποσυμπίεση κοιλιακών σπλάγχχνων εξωθούν εισπνεόμενο αέρα.
- Ο **κύριος ρόλος των μεσοπλεύριων μυών** είναι η **αύξηση του μυϊκού τόνου και η υποστήριξη του μεσοπλεύριου διαστήματος** το οποίο ανθίσταται κατά την παράδοξη κίνηση όταν στην εισπνοή οι εσωτερικές θωρακικές πιέσεις είναι χαμηλότερες (αρνητικές).
- Σε υψηλή βλάβη NM, παραλύουν μεσοπλεύριοι (χαλαρή παράλυση), αλλά όχι το διάφραγμα. Κατά τη σύσπαση του διαφράγματος, η ενδοθωρακική πίεση μειώνεται και τα μεσοπλεύρια διαστήματα εισέλκονται μειώνοντας τη ζωτική χωρητικότητα. Όταν μετά η παράλυση γίνει σπαστική, το θωρακικό τοίχωμα σκληραίνει και η ζωτική χωρητικότητα αυξάνει.

ΑΥΤΟΧΘΟΝΕΣ ΜΥΣ ΘΩΡΑΚΙΚΟΥ ΤΟΙΧΩΜΑΤΟΣ-ΕΙΣΠΝΕΥΣΤΙΚΟΙ

- **Υποπλεύριοι:** λεπτά μυϊκά οδοντώματα. Αναμειγνύονται με έσω μεσοπλεύριους.
- **Εγκάρσιοι θωρακικοί:** συνεχίζονται με εγκάρσιο κοιλιακό μυ, αδύνατοι εκπνευστικοί μυσ, ιδιοδεκτική λειτουργία.



Οι ίνες που είναι παράλληλες με πλευρές, (A και C), όταν συσπώνται ανυψώνουν πλευρές και στέρνο. οι ίνες που είναι κάθετες προς την κλίση των πλευρών (B) όταν συσπώνται, χαμηλώνουν τις πλευρές.

A, C: έξω μεσοπλεύριοι
έσω μεσοπλεύριοι
(μεσοχόνδρια μοίρα)

B: έσω μεσοπλεύριοι
(μεσόστεος μοίρα)

Πίσω: ακίνητη ΣΣ

Μπροστά: κινητό στέρνο

Οι πλευρές από τη ΣΣ έχουν κατιούσα πορεία ως την ένωση με χόνδρο και μετά ανέρχονται ως το στέρνο.

ΜΥΣ	ΕΚΦΥΣΗ	ΚΑΤΑΦΥΣΗ	ΝΕΥΡΩΣΗ	ΛΕΙΤΟΥΡΓΙΑ
Οπ. άνω Οδοντωτός	Αυχ. Συνδ. Ακανθ. Αποφ. Α7-Θ3	Άνω χείλος 2 ^{ης} - 4 ^{ης} πλευράς	2 ^ο -5 ^ο μεσοπλεύριο ν.	Ιδιοδεκτικότητα (ανύψωση άνω 4 πλευρών)
Οπ. κάτω Οδοντωτός	Ακανθ. Αποφ. Θ11-Ο2	Κάτω χείλος 8 ^{ης} - 12 ^{ης} πλευράς	Πρ. κλάδος Θ9- Θ12 νωτιαίων ν.	Ιδιοδεκτικότητα (κατάσπαση πλευρών)
Ανελκτήρες πλευρών	Εγκ. Αποφ. Θ7- Θ11	Υποκείμενες πλευρές μεταξύ φύματος και γωνίας	Οπ. Κλάδοι Α8- Θ11 νωτιαίων ν.	Ανύψωση πλευρών
Έξω μεσοπολεύριοι	Κάτω χείλος πλευρών	Άνω χείλος πλευρών	Μεσοπλεύρια νεύρα	Ανύψωση πλευρών (βίαιη εισπνοή)
Έσω μεσοπολεύριοι				Μεσόστοτη μοίρα: <u>κατάσπαση</u> Μεσοχόνδρια
Εσώτατοι μεσοπλεύριοι				μοίρα: <u>ανύψωση</u> Βίαιη εκπνοή

ΜΥΣ	ΕΚΦΥΣΗ	ΚΑΤΑΦΥΣΗ	ΝΕΥΡΩΣΗ	ΛΕΙΤΟΥΡΓΙΑ
Υποπλεύριος	Έσω επιφάνεια κατώτερων πλευρών	Άνω χείλος υποκείμενης 2 ^{ης} και 3 ^{ης} πλευρας	Μεσοπλεύρια νεύρα	Όπως έσω μεσοπλεύριοι
Εγκάρσιος θωρακικός	Οπ. Επιφάνεια κάτω μοίρας στέρνου	Έσω επιφάνεια πλευρικών χόνδρων		Ιδιοδεκτικότητα Κατάσπαση πλευρών

ΕΙΣΠΝΕΥΣΤΙΚΟΙ

- **ΔΙΑΦΡΑΓΜΑ 75%**
- **ΕΞΩ ΜΕΣΟΠΛΕΥΡΙΟΙ 25%**

- ΣΤ.ΚΛ. ΜΑΣΤ. (ανυψώνει στέρνο)
- ΣΚΑΛΗΝΟΙ (ανύψωση πλευράς 1-2)
- ΕΣΩ ΜΕΣΟΠΛΕΥΡΙΟΙ (ανύψωση πλευρών)
- ΕΛΑΣΣΩΝ ΘΩΡΑΚΙΚΟΣ (ανύψωση πλευρών 3-5)

ΕΚΠΝΕΥΣΤΙΚΟΙ

- **ΕΣΩ ΜΕΣΟΠΛΕΥΡΙΟΙ – μεσόστη μοίρα** (πιέζει πλευρές 1-11)
- **ΔΙΑΦΡΑΓΜΑ** (ανέρχεται παθητικά)
- **ΟΡΘΟΣ ΚΟΙΛΙΑΚΟΣ** (πιέζει μικρές πλευρές, ωθεί διάφραγμα προς τα άνω συμπιέζοντας κοιλιακά όργανα)
- **ΕΞΩ ΛΟΞΟΣ** (όπως ορθός κοιλιακός)

ΕΙΣΠΝΟΗ

■ ΗΡΕΜΗ ΕΙΣΠΝΟΗ-ΕΝΕΡΓΟΣ

σύσπαση
διαφράγματος



αύξηση κάθετης
διάστασης

σύσπαση
μεσοπλεύριων



αύξηση ΠΡ-ΟΠ
εγκάρσιας
διάστασης

■ ΒΙΑΙΗ ΕΙΣΠΝΟΗ-ΕΝΕΡΓΟΣ

σύσπαση επικουρικών μυών
ελ. θωρακικός
σκαληνοί

ΕΚΠΝΟΗ

■ ΠΑΘΗΤΙΚΗ ΕΚΠΝΟΗ -ΠΑΘΗΤΙΚΗ

χάλαση διαφράγματος, έξω μεσοπλεύριων
ελαστική επαναφορά πνευμόνων

■ ΒΙΑΙΗ ΕΚΠΝΟΗ-ΕΝΕΡΓΟΣ

σύσπαση μυών
πρ. κοιλ. τοιχ.

κατάσπαση πλευρών
έσω μεσοπλεύριοι



συμπίεση
σπλάγχχνων



άνοδος
διαφράγματος

ΕΙΣΠΝΕΥΣΤΙΚΟΙ ΜΥΣ

ΕΠΙΚΟΥΡΙΚΟΙ

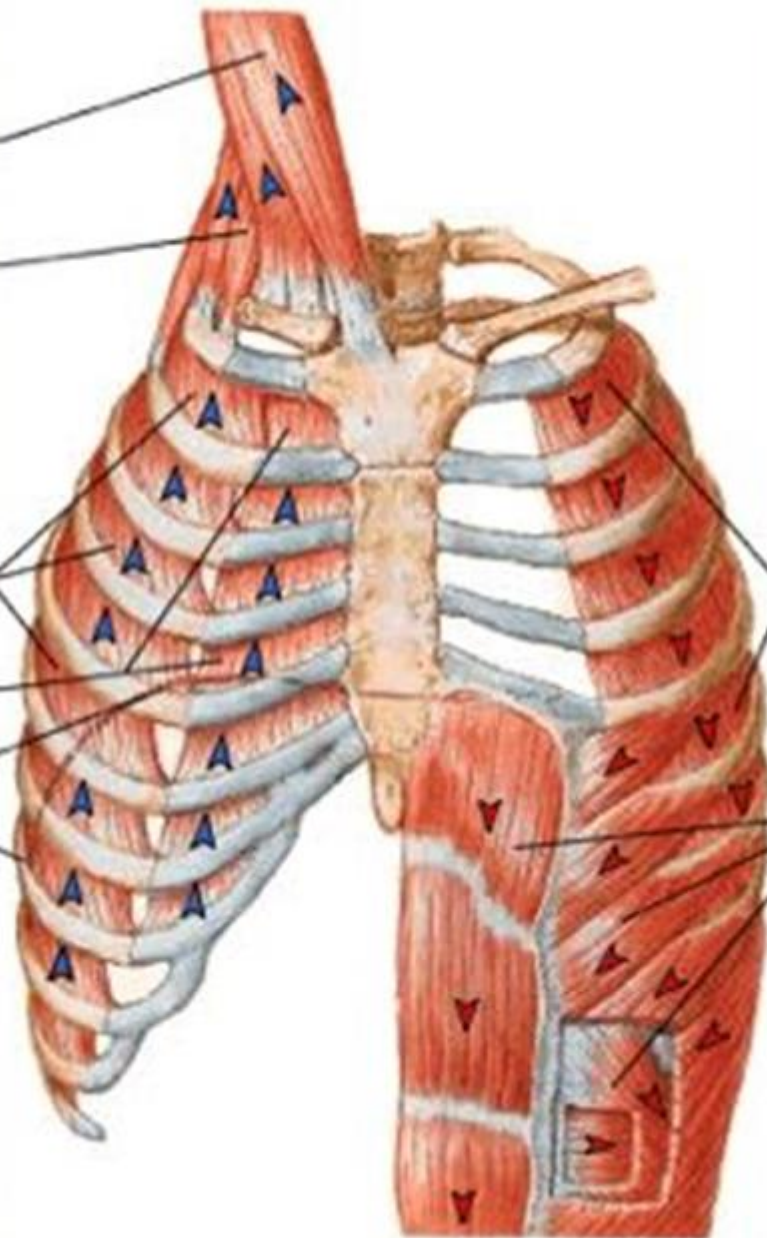
ΣΤΚΛΜ
ανυψώνει στέρνο

ΣΚΑΛΗΝΟΙ
ανυψώνουν πλ. 1,2
(ΕΛ. ΘΩΡΑΚΙΚΟΣ)
ανυψώνουν πλ. 3-5

ΚΥΡΙΟΙ

ΕΞΩ ΜΕΣΟΠΛ.
ΕΣΩ ΜΕΣΟΠΛ.
(μεσοχόνδριοι)

ΔΙΑΦΡΑΓΜΑ



ΕΚΠΝΕΥΣΤΙΚΟΙ ΜΥΣ

ΗΡΕΜΗ ΕΚΠΝΟΗ

ελαστική
επαναφορά
πνευμόνων-κλωβού
διαφράγματος

ΕΝΕΡΓΟΣ ΕΚΠΝΟΗ

ΕΣΩ ΜΕΣΟΠΛ. (εκτός
μεσοχονδριων τμ.)
ΚΟΙΛΙΑΚΟΙ ΜΥΣ
(έλκουν πλευρές άνω,
πιέζουν κοιλιακά
σπλάγχνα, ωθεί
διάφραγμα άνω)
ΤΕΤΡΑΓΩΝΟΣ ΟΣΦΥΓΙΚΟΣ
έλκει πλευρές κάτω

MUSCLES OF INSPIRATION

MUSCLES OF EXPIRATION

Sternocleidomastoid

Scalenes

External intercostals

Diaphragm

Transversus abdominis

Internal intercostals

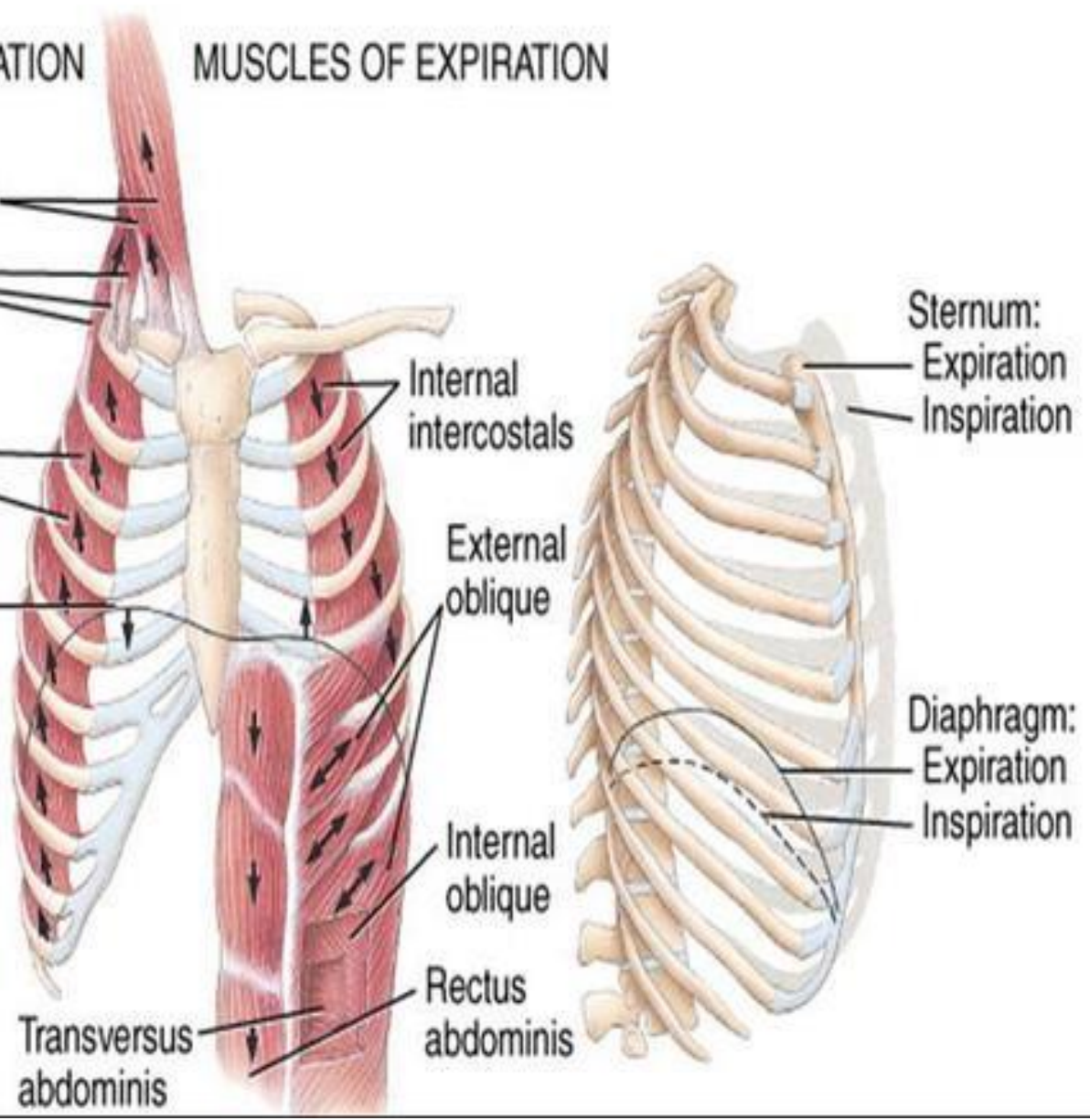
External oblique

Internal oblique

Rectus abdominis

Sternum:
Expiration
Inspiration

Diaphragm:
Expiration
Inspiration



Muscles of respiration

Inspiration

Accessory

- **Sternocleidomastoid:**

Elevates the sternum.

- **Middle, anterior and posterior scalenes:**

Elevate and fix the upper ribs.

Principal

- **External intercostal muscles:** Elevate the ribs, increasing the width of the thoracic cavity.

- **Interchondral part of internal intercostals:** Primary muscle that lifts the ribs.

- **Diaphragm:** Domes descend, increasing the size of the thoracic cavity. Also elevates the lower ribs.

Expiration

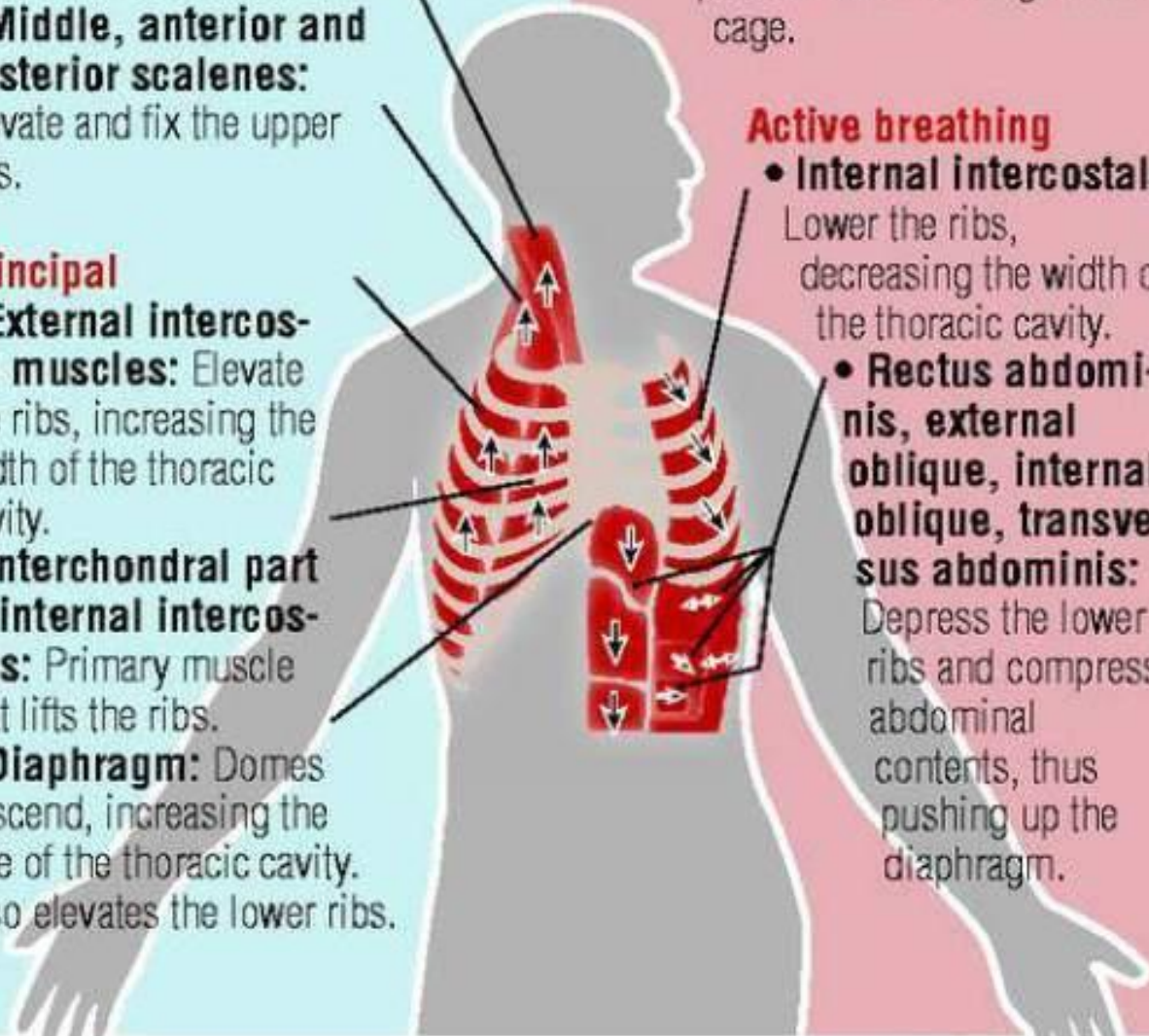
Quiet breathing

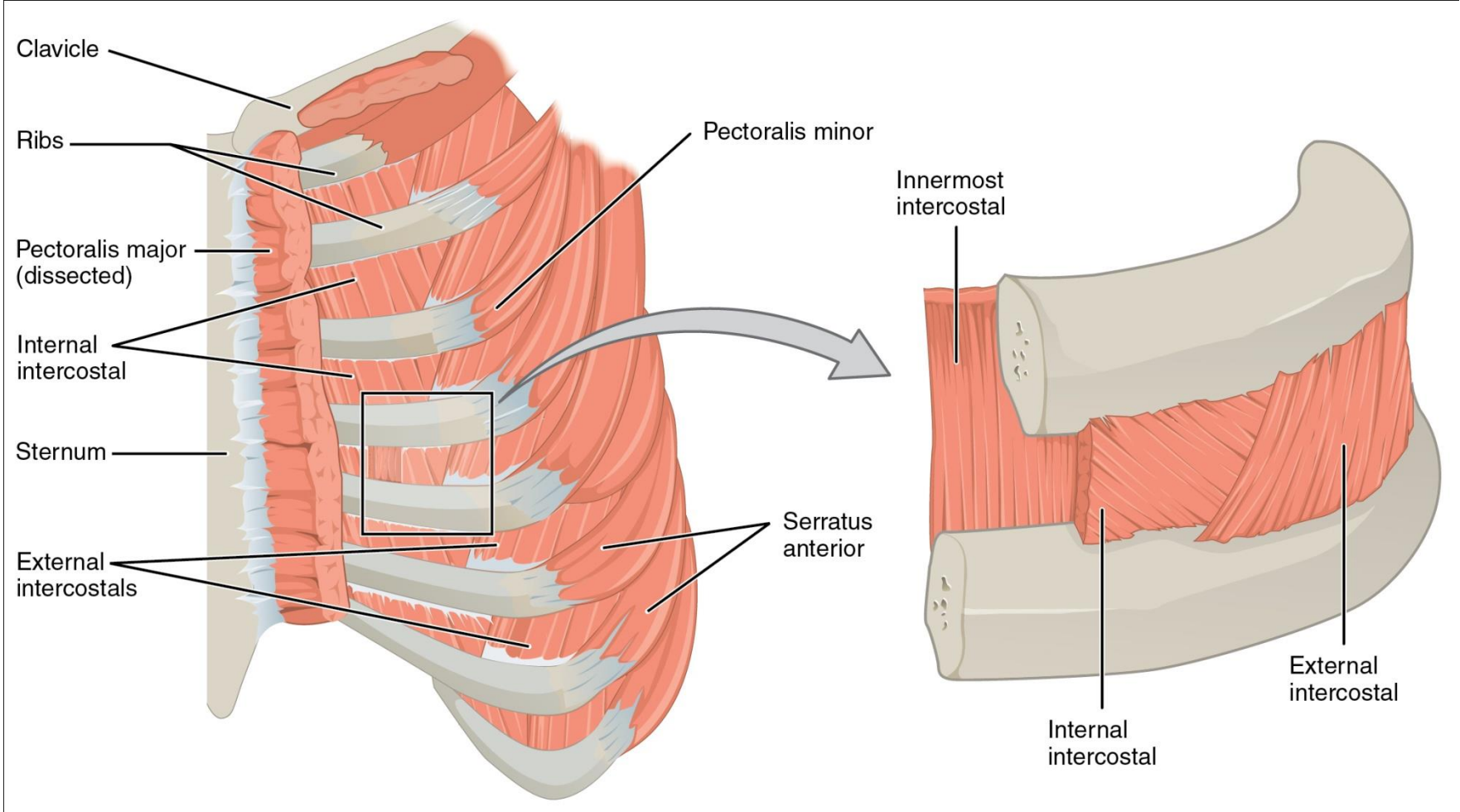
- Expiration results from passive recoil of lungs and rib cage.

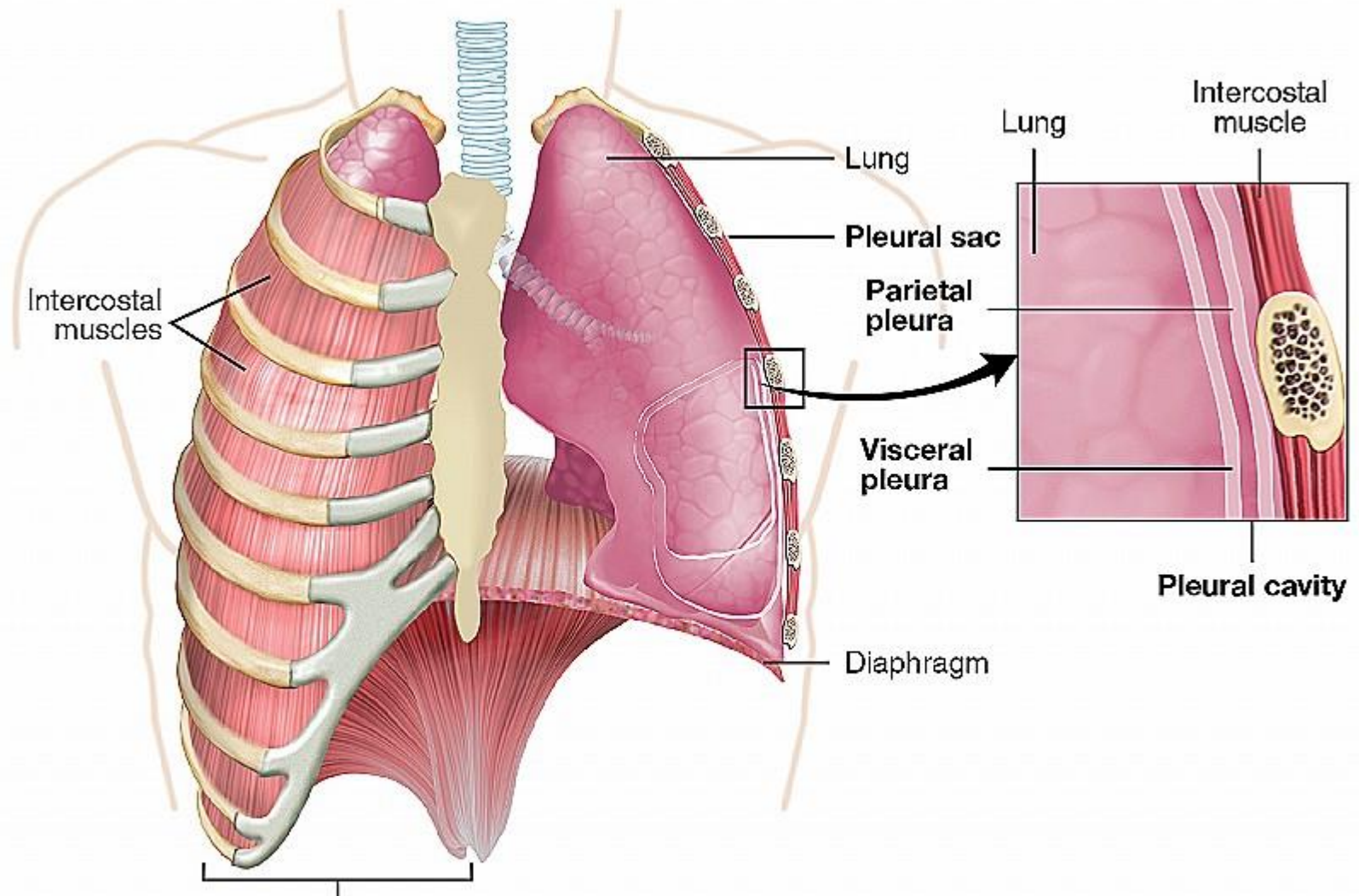
Active breathing

- **Internal intercostals:** Lower the ribs, decreasing the width of the thoracic cavity.

- **Rectus abdominis, external oblique, internal oblique, transversus abdominis:** Depress the lower ribs and compress abdominal contents, thus pushing up the diaphragm.







Intercostal muscles

Lung

Pleural sac

Parietal pleura

Visceral pleura

Diaphragm

Lung

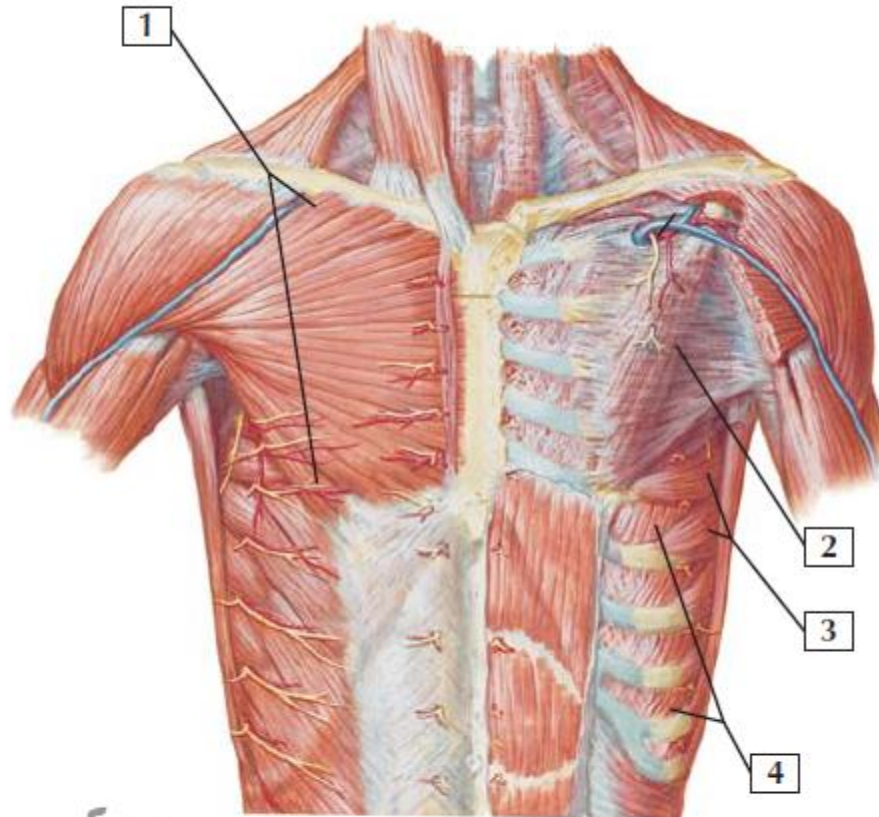
Intercostal muscle

Pleural cavity

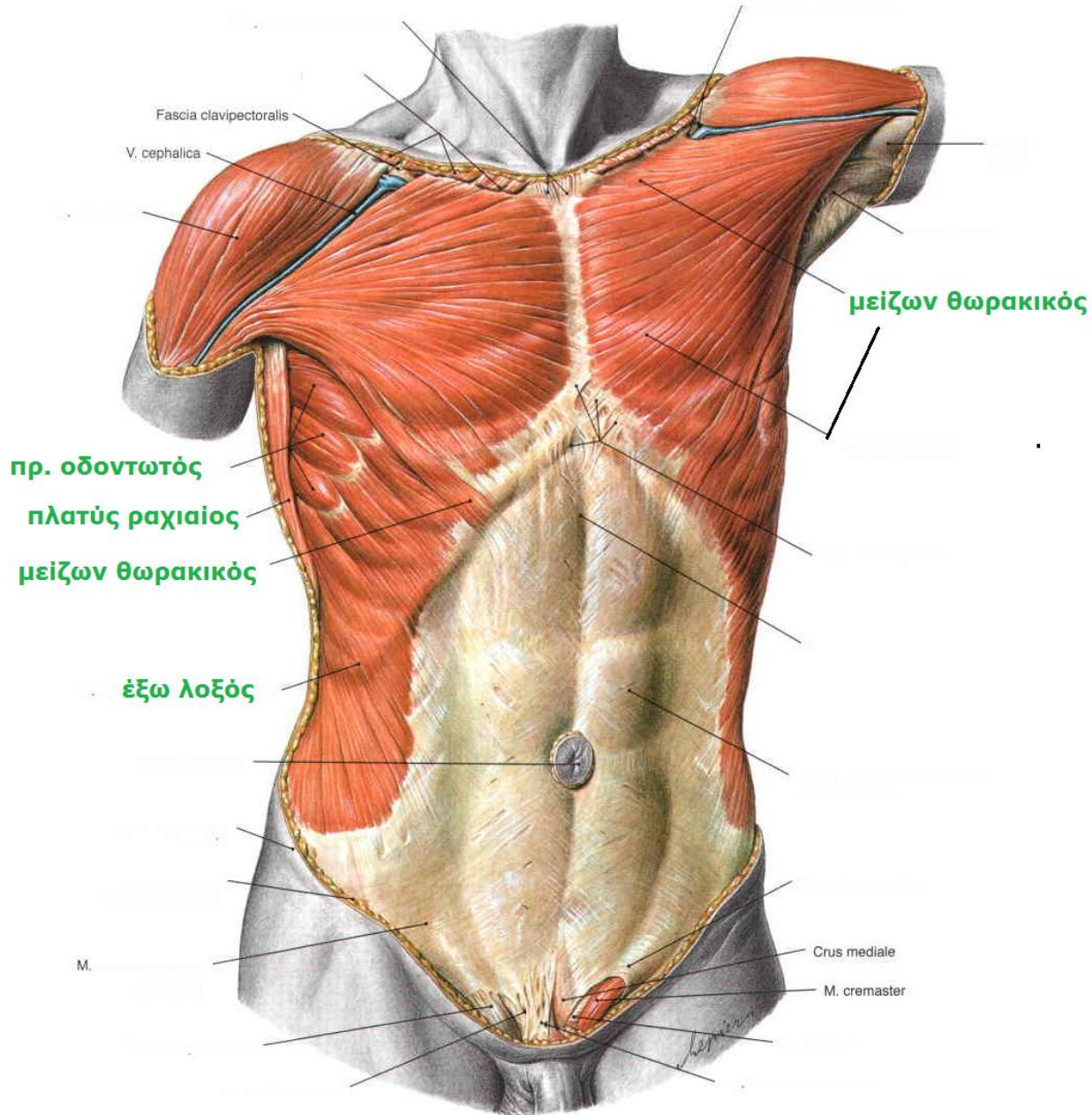
Chest wall

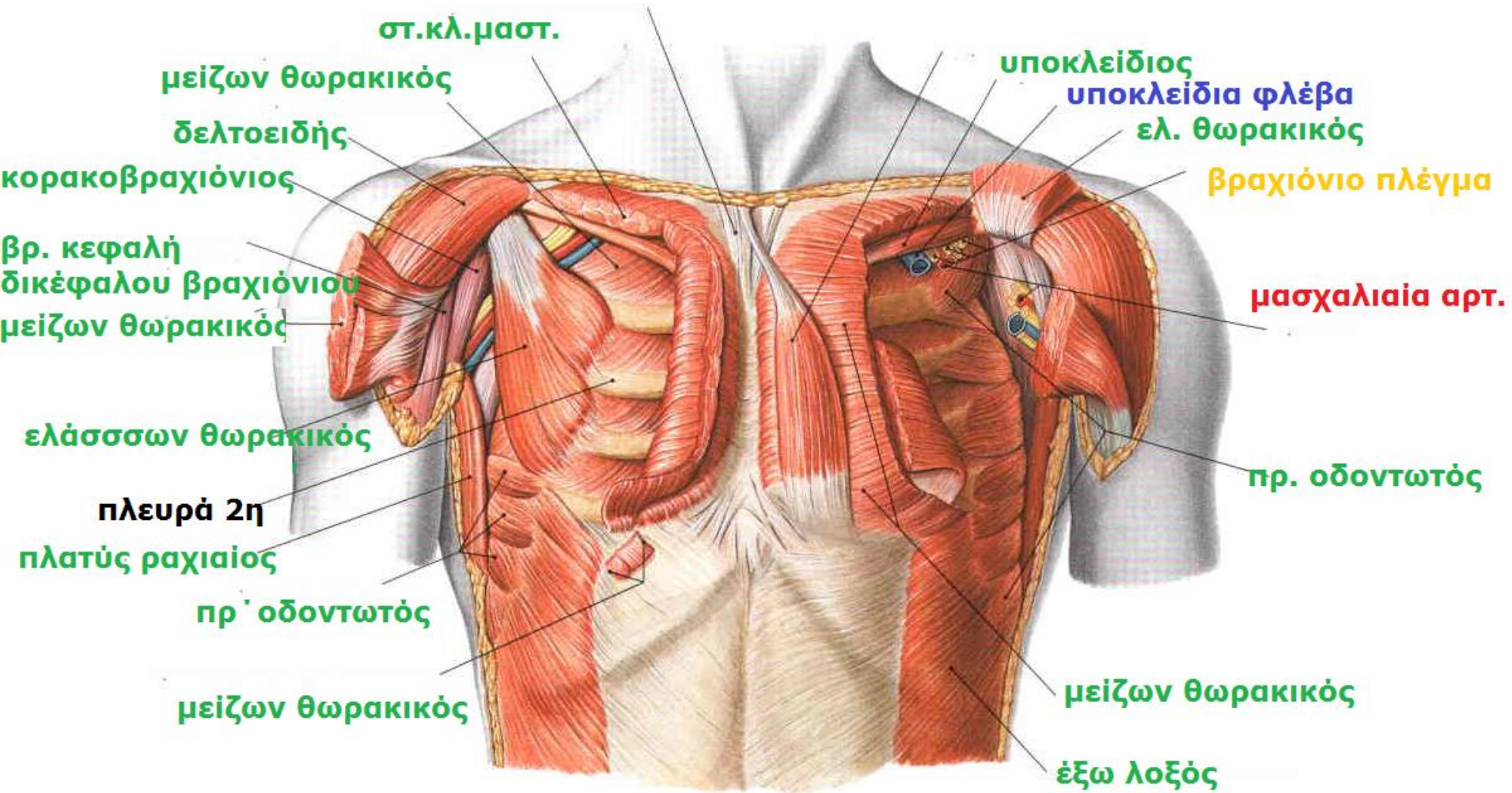
maropjce.com
(rib cage, sternum, thoracic vertebrae, connective tissue, intercostal muscles)

Muscles: Anterior Thorax

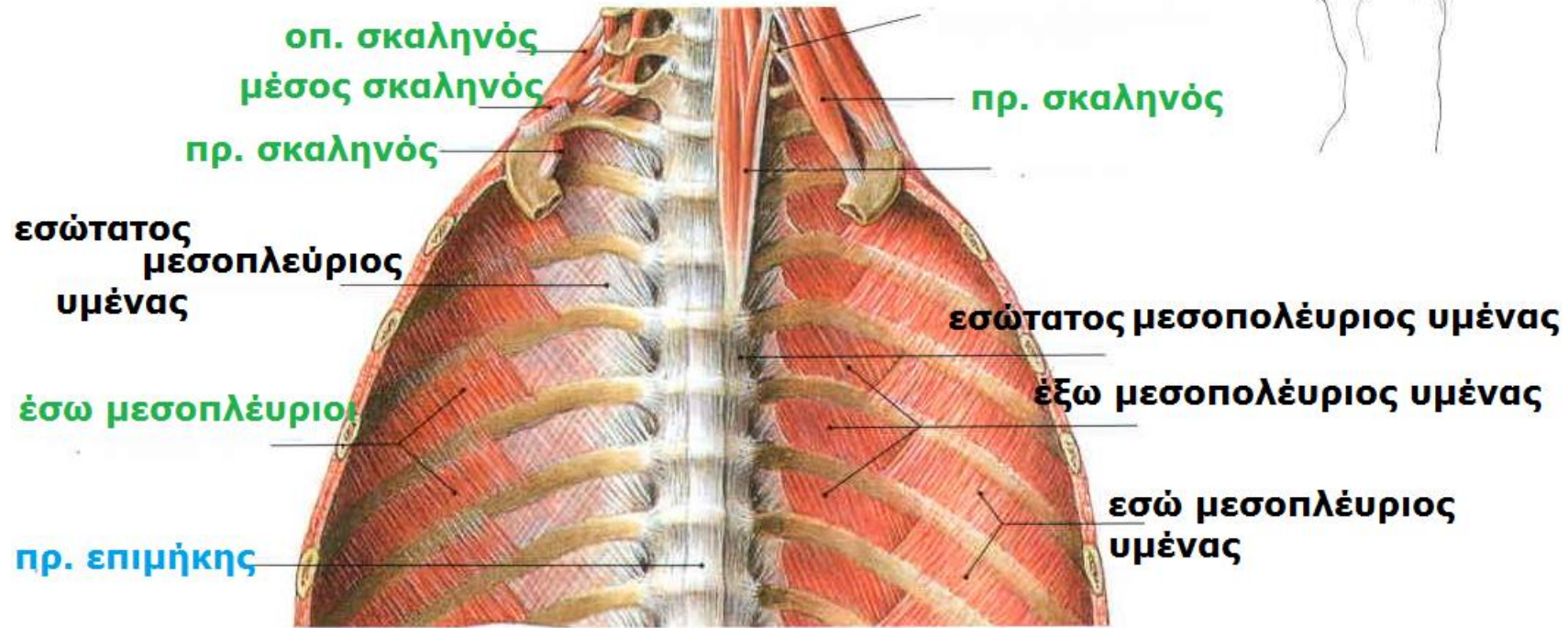
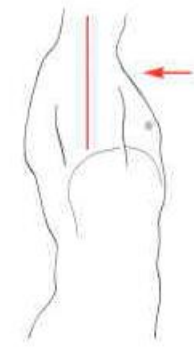


1. Pectoralis major muscle
2. Pectoralis minor muscle
3. Serratus anterior muscle
4. External intercostal muscles





ΟΠΙΣΘΙΟ ΤΟΙΧΩΜΑ

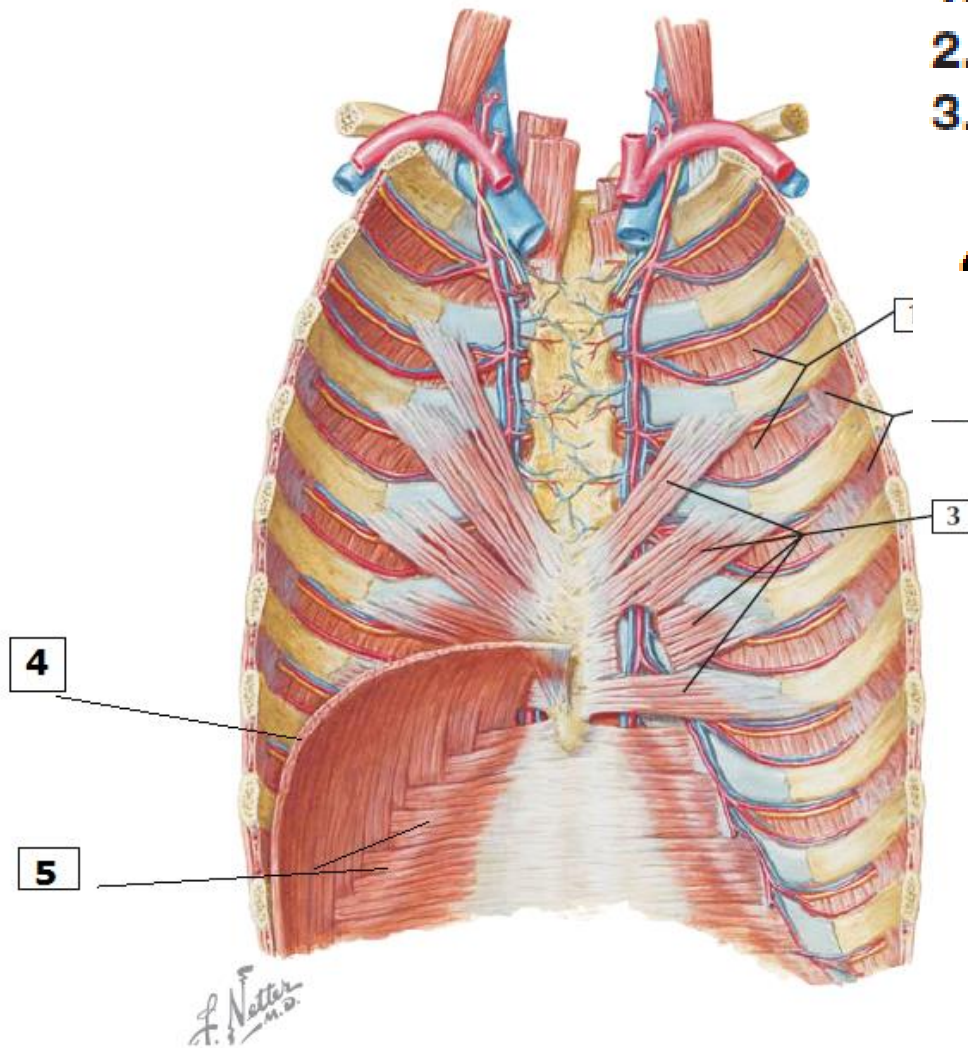


Anterior Thorax Wall

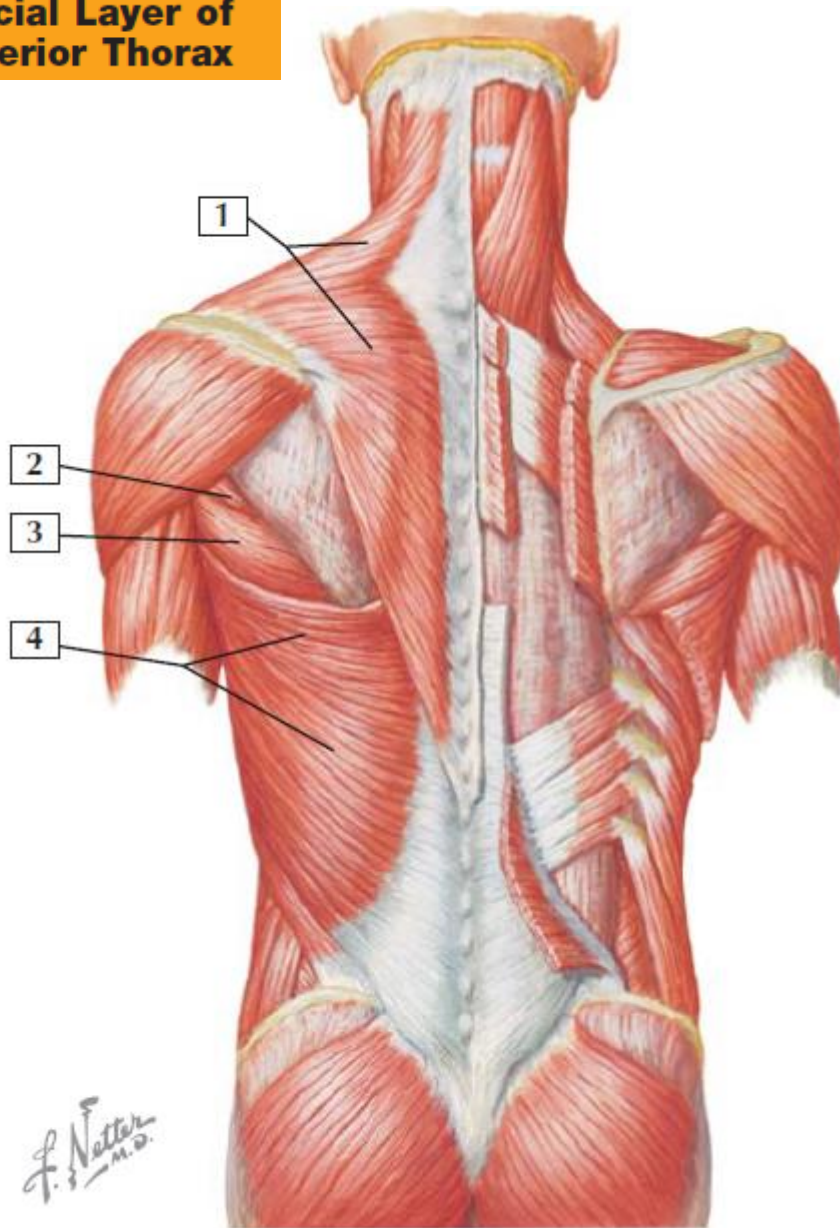
1. Internal intercostal muscles
2. Innermost intercostal muscles
3. Transversus thoracis muscle

4 . Diaphragm

5 . Transversus abdominis



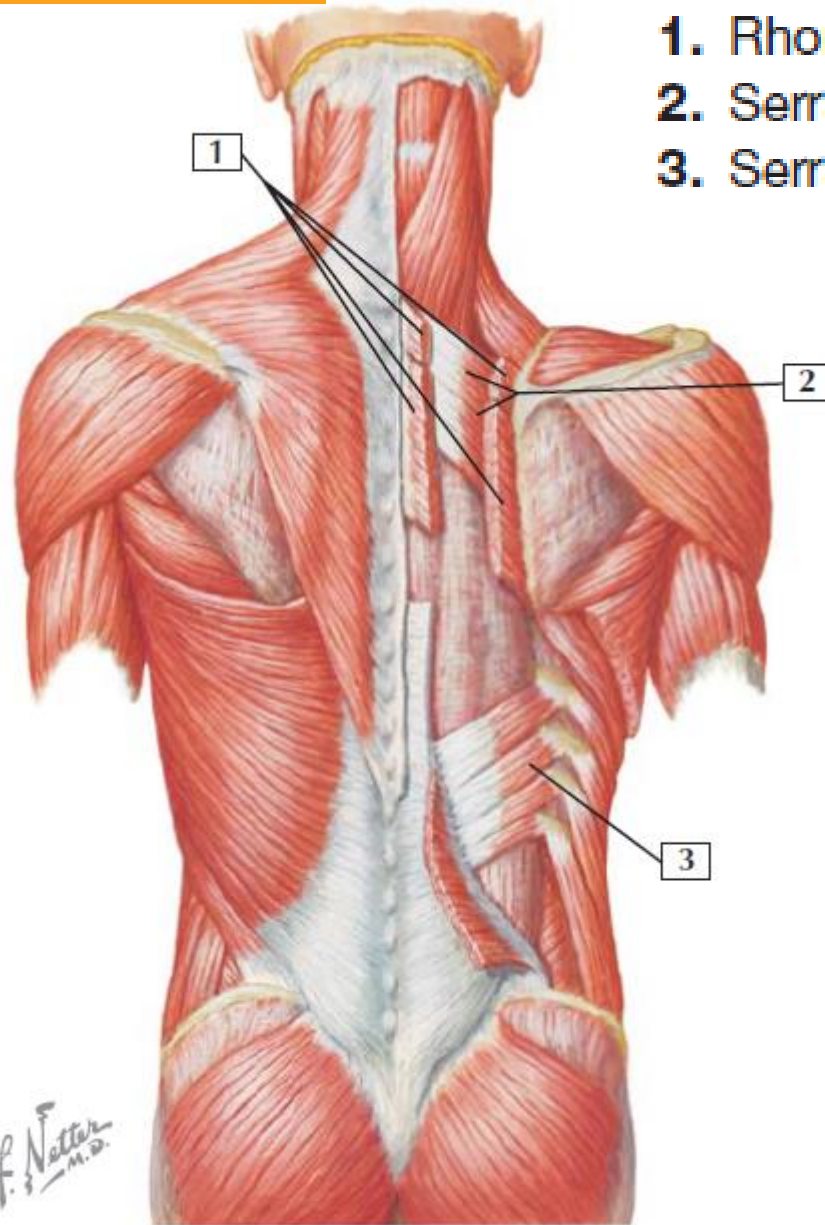
Superficial Layer of Posterior Thorax



1. Trapezius muscle
2. Teres minor muscle
3. Teres major muscle
4. Latissimus dorsi

Intermediate Layer of Posterior Thorax

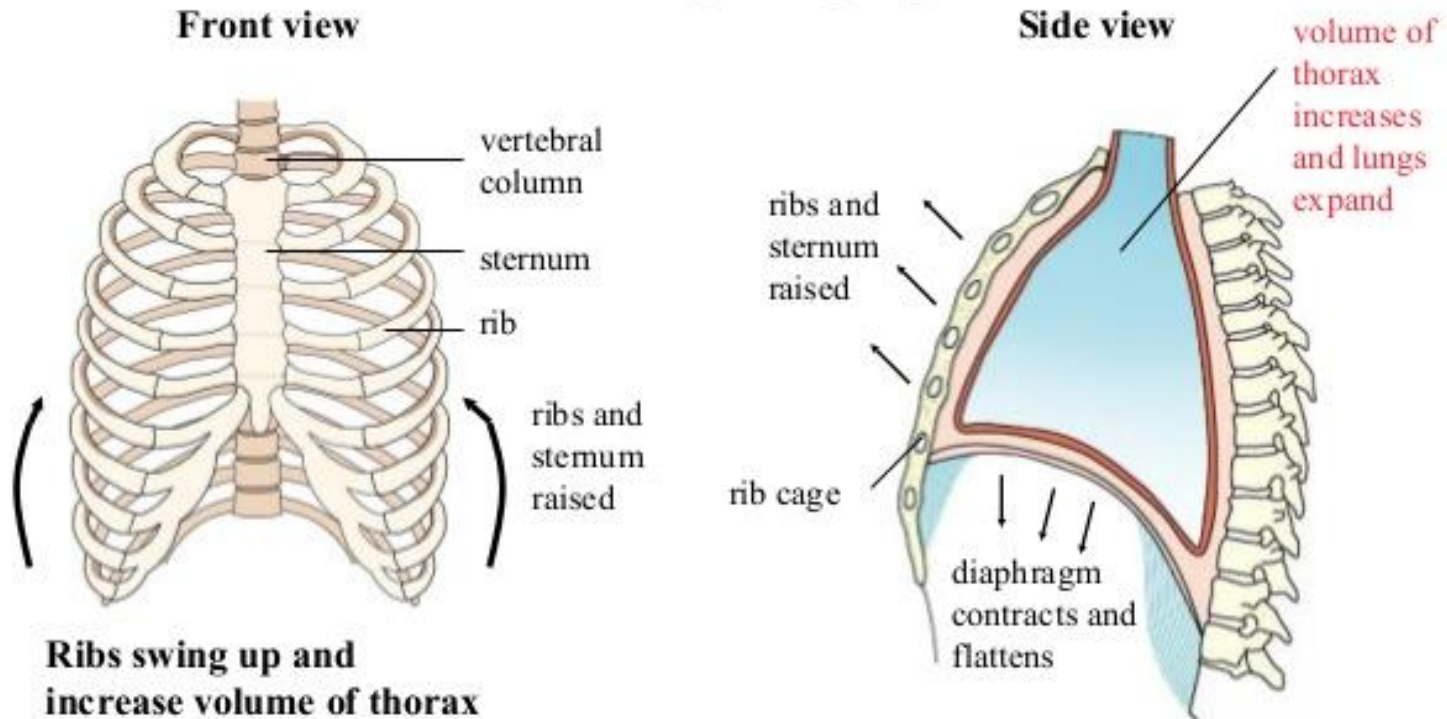
1. Rhomboid major and minor muscles
2. Serratus posterior superior muscle
3. Serratus posterior inferior muscle



Mechanism of Breathing

- Air pressure in your lungs causes them to expand to fill up the enlarged space in your thorax.

Movement of rib cage during inspiration

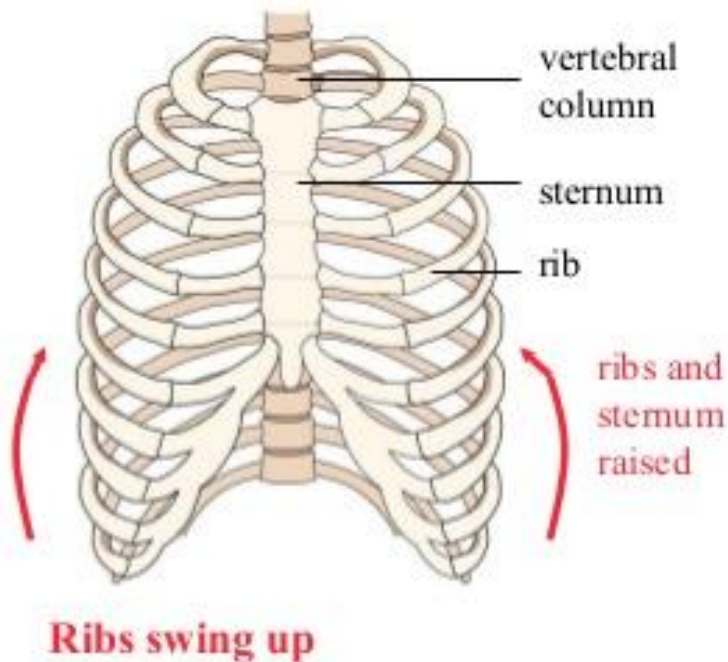


Mechanism of Breathing

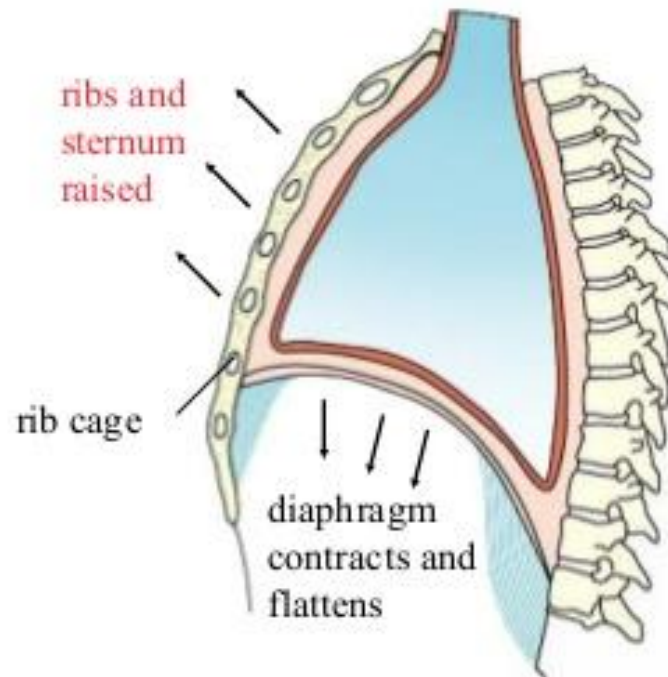
- Your ribs move upwards and outwards. Your sternum also moves up and forward.

Movement of rib cage during inspiration

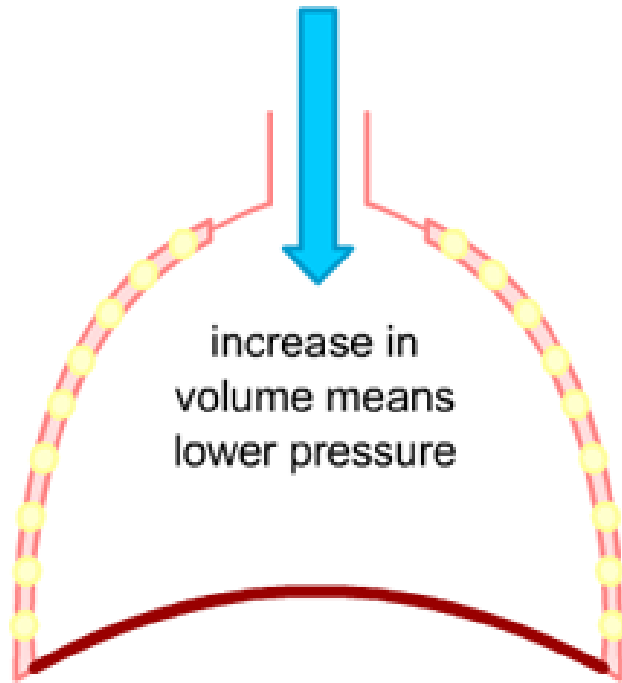
Front view



Side view



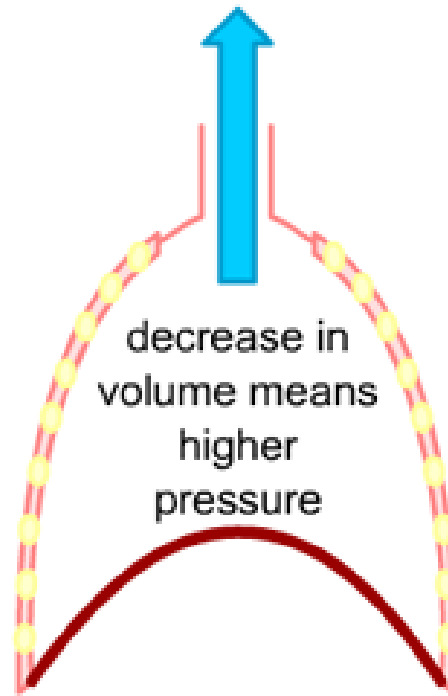
breathing in



increase in
volume means
lower pressure

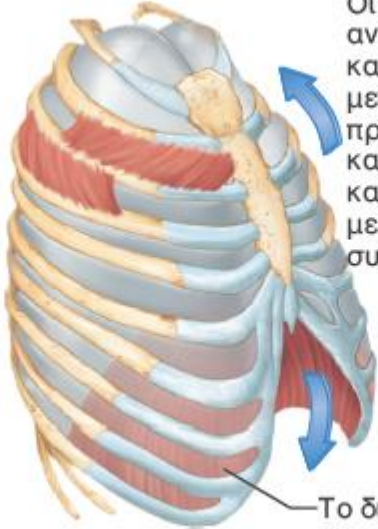

ribs move up and out
diaphragm flattens
volume of chest increases

breathing out



decrease in
volume means
higher
pressure

ribs fall
diaphragm moves up
volume of chest decreases

	Αλληλουχία γεγονότων	Μεταβολές στον προσθοπίσθιο και κατακόρυφο άξονα	Μεταβολές στον εγκάρσιο άξονα (άποψη εκ των άνω)
Εισπνοή	<p>① Σύσπαση εισπνευστικών μυών (το διάφραγμα κατέρχεται, ο θωρακικός κλωβός ανυψώνεται).</p> <p>↓</p> <p>② Η θωρακική και η υπεζωκοτική κοιλότητα αυξάνουν σε όγκο.</p> <p>↓</p> <p>③ Οι πνεύμονες διατείνονται και ο όγκος τους αυξάνει.</p> <p>↓</p> <p>④ Η πίεση του αέρα μέσα στους πνεύμονες μειώνεται.</p> <p>↓</p> <p>⑤ Αέρας εισρέει στους πνεύμονες.</p>	 <p>Οι πλευρές ανυψώνονται και το στέρνο μετακινείται προς τα πάνω και έξω καθώς οι έξω μεσοπλεύριοι συσπώνται.</p> <p>Το διάφραγμα συσπάται και μετακινείται προς τα κάτω.</p>	 <p>Οι έξω μεσοπλεύριοι συσπώνται.</p>

Patm=0.

Για να έχω **εισροή αέρα** θα πρέπει η **Palv** να γίνει αρνητική <0. Όταν ο θώρακας εκπτύσσεται, μειώνεται η **Pip** (ενδοπλεύρια), αυξάνει η **Ptp** (διαπνευμονική) και τελικά μειώνεται η **Palv**

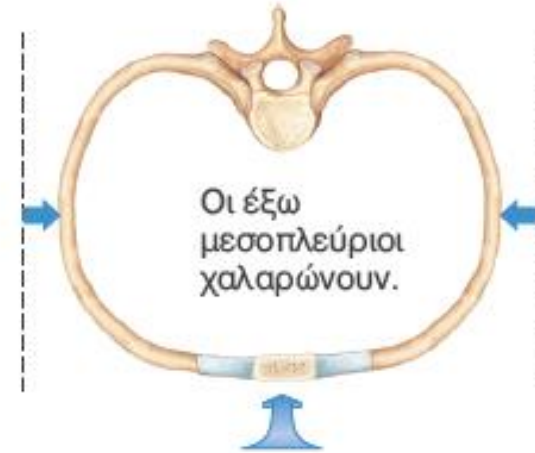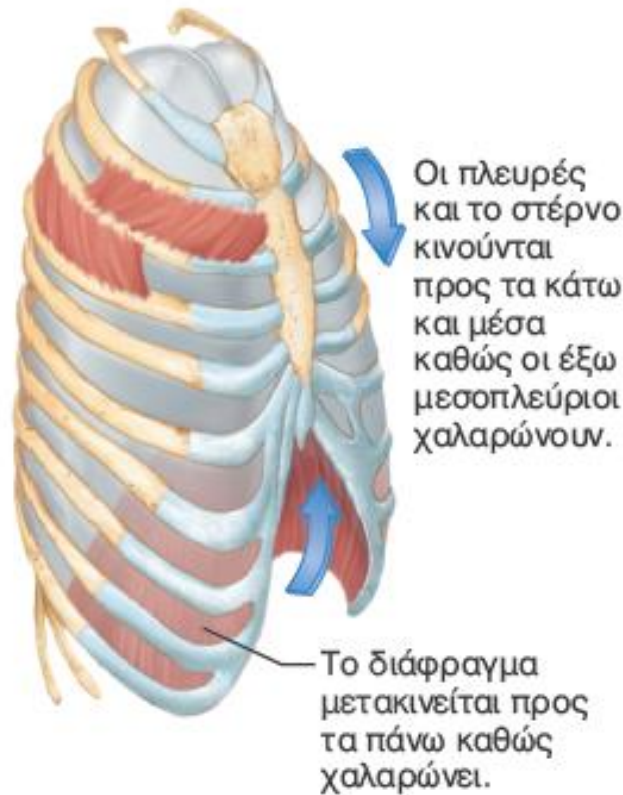① Οι εισπνευστικοί μύες χαλαρώνουν (το διάφραγμα ανυψώνεται και ο θωρακικός κλωβός κατέρχεται εξαιτίας της ελαστικής επαναφοράς των πλευρικών χόνδρων).

② Ο όγκος της θωρακικής και της υπεζωκοτικής κοιλότητας μειώνεται.

③ Οι πνεύμονες επανέρχονται παθητικά στο αρχικό τους μέγεθος λόγω ελαστικότητας και ο πνευμονικός όγκος μειώνεται.

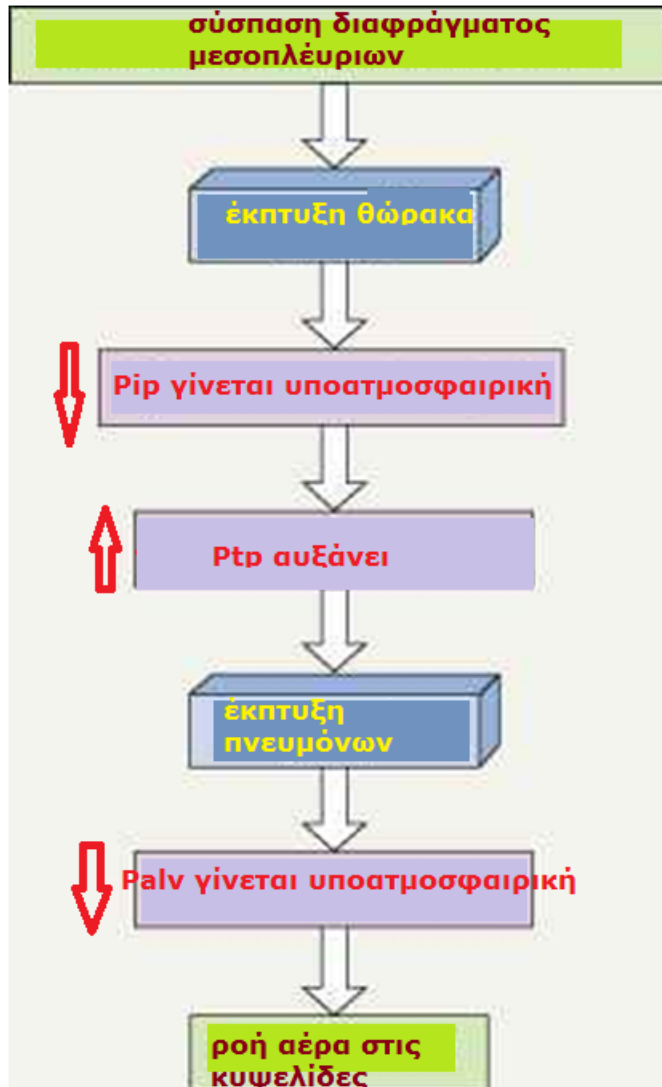
④ Η πίεση του αέρα στους πνεύμονες αυξάνεται.

⑤ Αέρας εξέρχεται από τους πνεύμονες.



$P_{atm}=0$.

Για να έχω **εκροή αέρα** θα πρέπει η P_{alv} να γίνει θετική >0 . Όταν ο θώρακας επανέρχεται, αυξάνει η P_{ip} (ενδοπλεύρια), Μειώνεται η P_{tp} (διαπνευμονική) και τελικά αυξάνει η P_{alv}



κατέρχεται θόλος διαφράγματος πλευρές προς τα άνω κα έξω

απομακρύνεται θωρακικό τοίχωμα από πνεύμονα, μειώνεται περαιτέρω η πίεση ενδοπλεύριου υγρού P_{ip}

μείωση ενδοπλεύριου πίεσης αυξάνει τη διαπνευμονική P_{tp}

η P_{tp} ξεπερνάει την ελαστική δύναμη επαναφοράς των πνευμόνων

οι πνεύμονες εκπύσσονται ακόμα περισσότερο

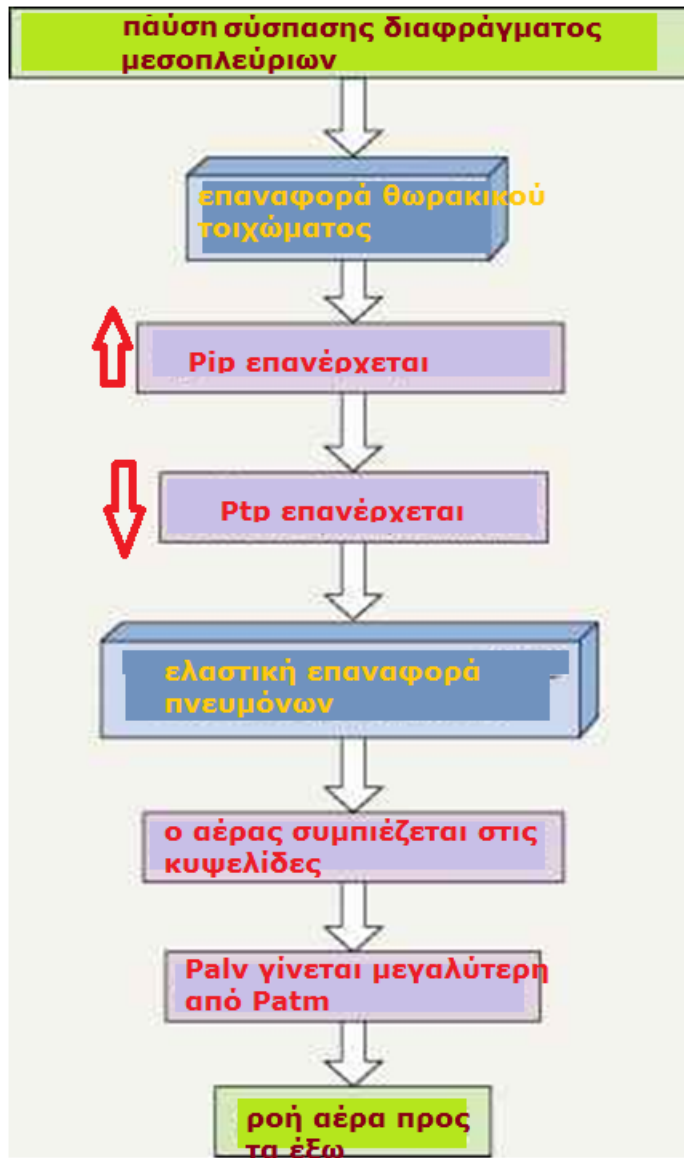
η P_{alv} γίνεται αρνητική και

υπάρχει ροή αέρα προς τα μέσα

P_{atm} ατμοσφαιρική
 P_{ip} ενδοπλεύρια (πάντα υποατμοσφαιρική)
 P_{alv} κυψελιδική
 P_{tp} διαπνευμονική

$$P_{atm} = 0$$

$$P_{alv} - P_{ip} = P_{tp}$$

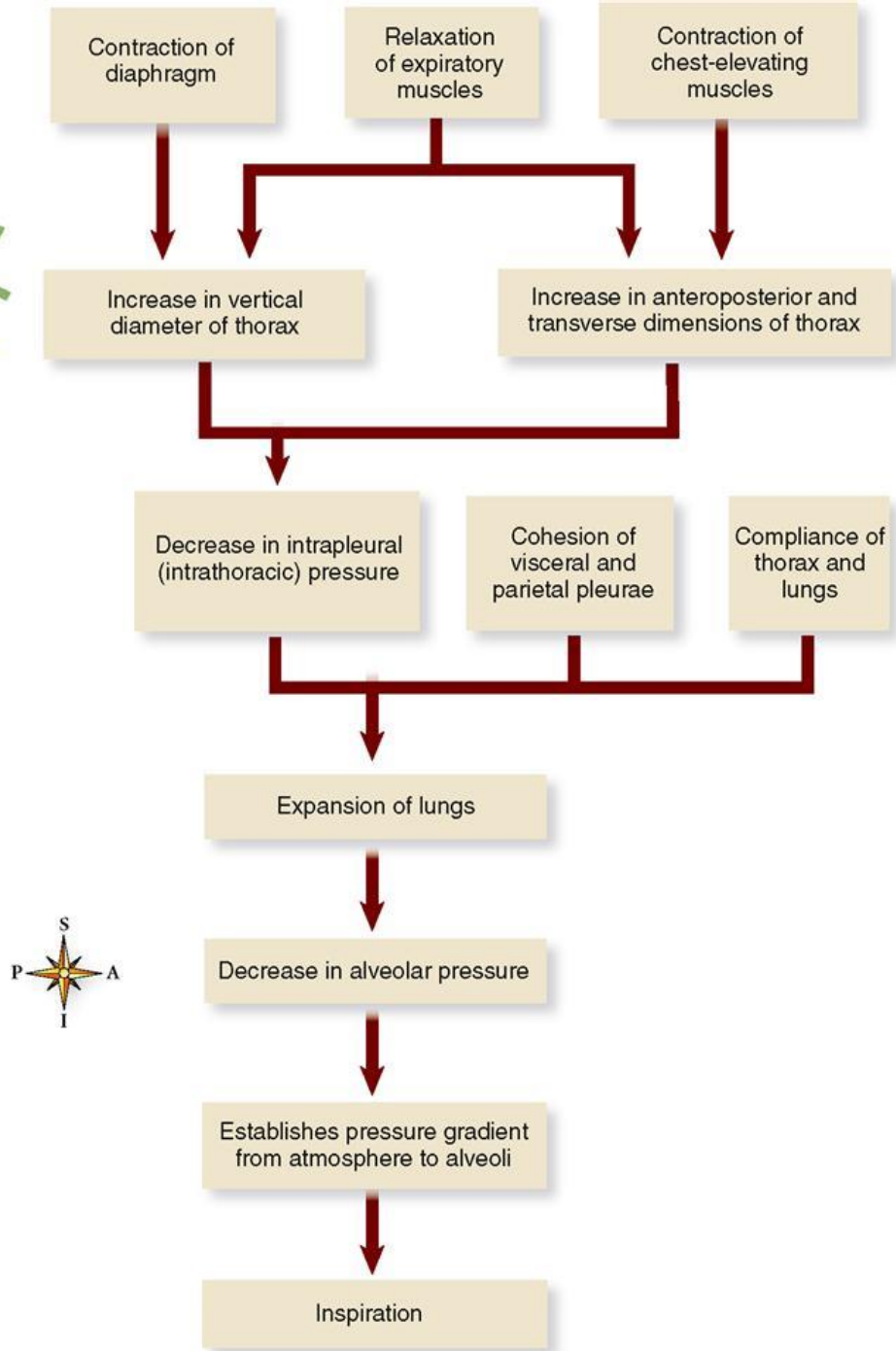
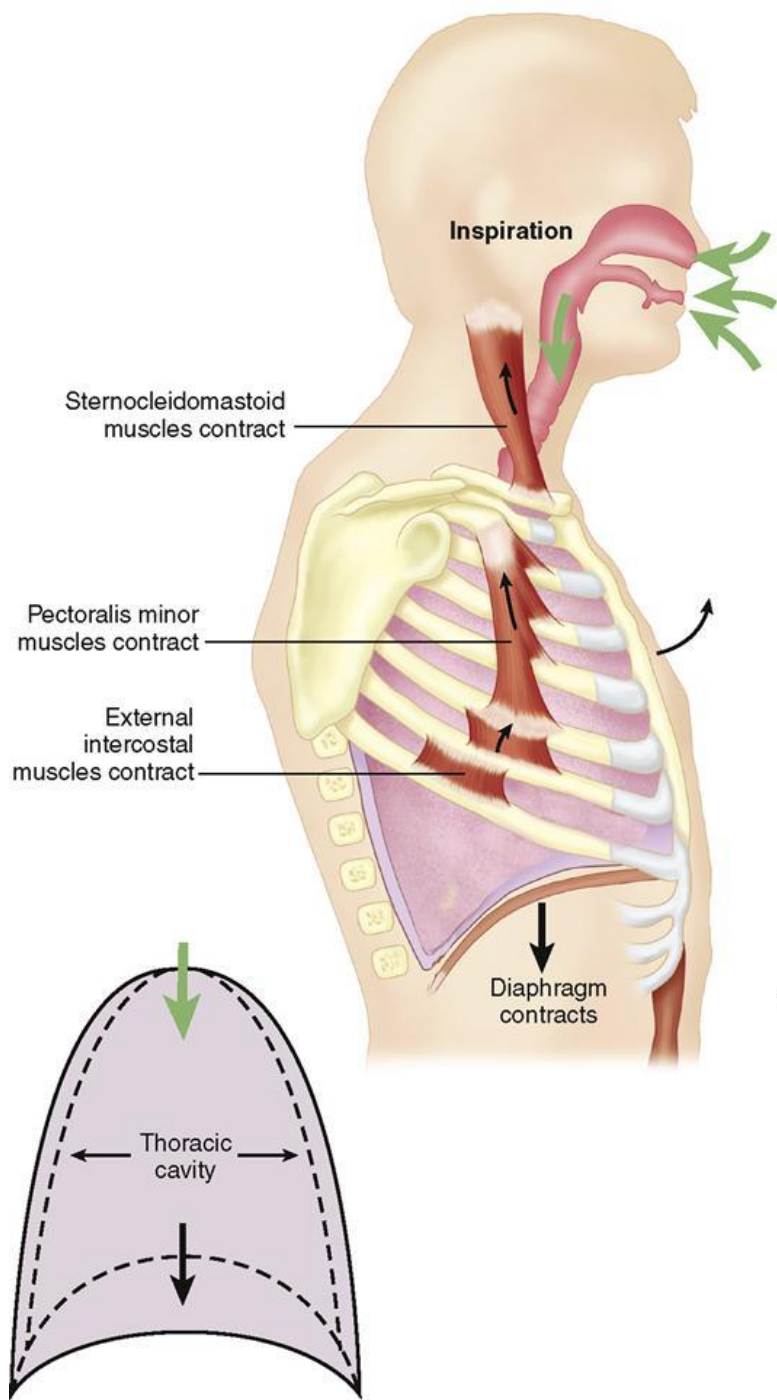


η ενδοπλεύρια πίεση γίνεται λιγότερο υποατμοσφαιρική (αυξάνει)

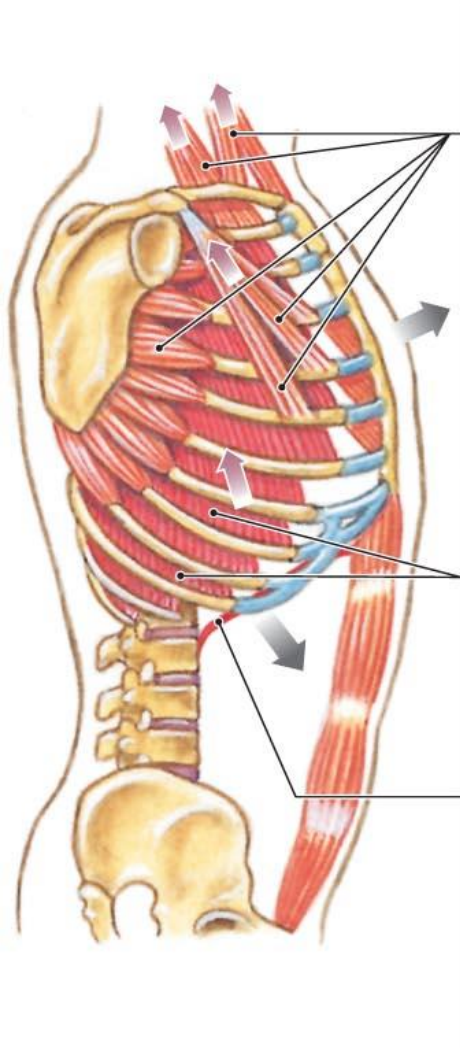
προκαλώντας μείωση P_{tr}

η μείωση P_{tr} δεν μπορεί να ανταγωνιστεί την ελαστική επαναφορά των πνευμόνων

οι πνεύμονες μικραίνουν, ο αέρας συμπιέζεται



Two lateral views showing the actions of the respiratory muscles: during inhalation (left) and during active exhalation (right)



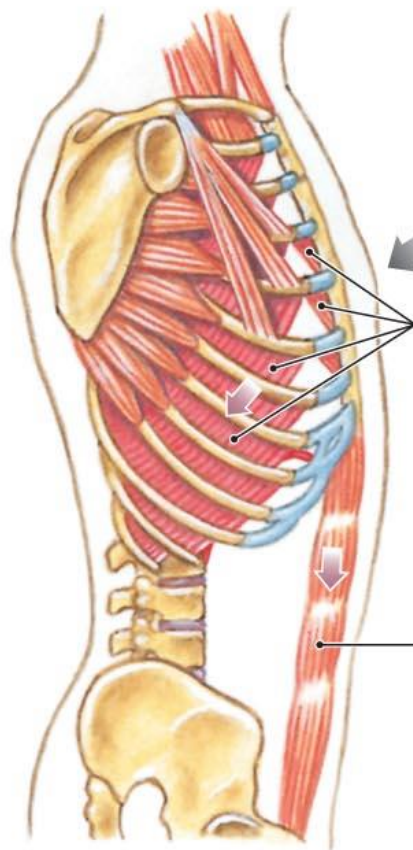
Accessory Inspiratory Muscles (active when needed)

The contraction of accessory muscles assists the external intercostal muscles in elevating the ribs. The muscles increase the speed and amount of rib movement when the primary respiratory muscles are unable to move enough air to meet the oxygen demands of tissues.

Primary Inspiratory Muscles

Contraction of the external intercostal muscles elevates the ribs. This action contributes roughly 25 percent to the volume of air in the lungs at rest.

Contraction of the diaphragm flattens the floor of the thoracic cavity, increasing its volume and drawing air into the lungs. This is responsible for roughly 75 percent of the air movement in normal breathing at rest.



The internal intercostal and transversus thoracis muscles depress the ribs and reduce the width and depth of the thoracic cavity.

Rectus abdominis (other abdominal muscles not shown)

The accessory expiratory muscles that depress the ribs and push the relaxed diaphragm into the thoracic cavity during active exhalation

The inspiratory muscles that elevate the ribs and depress the diaphragm to enlarge the thoracic cavity

BREATHING – The process whereby air (gasses) move in and out of the body.

▶ INSPIRATION

▶ EXPIRATION

