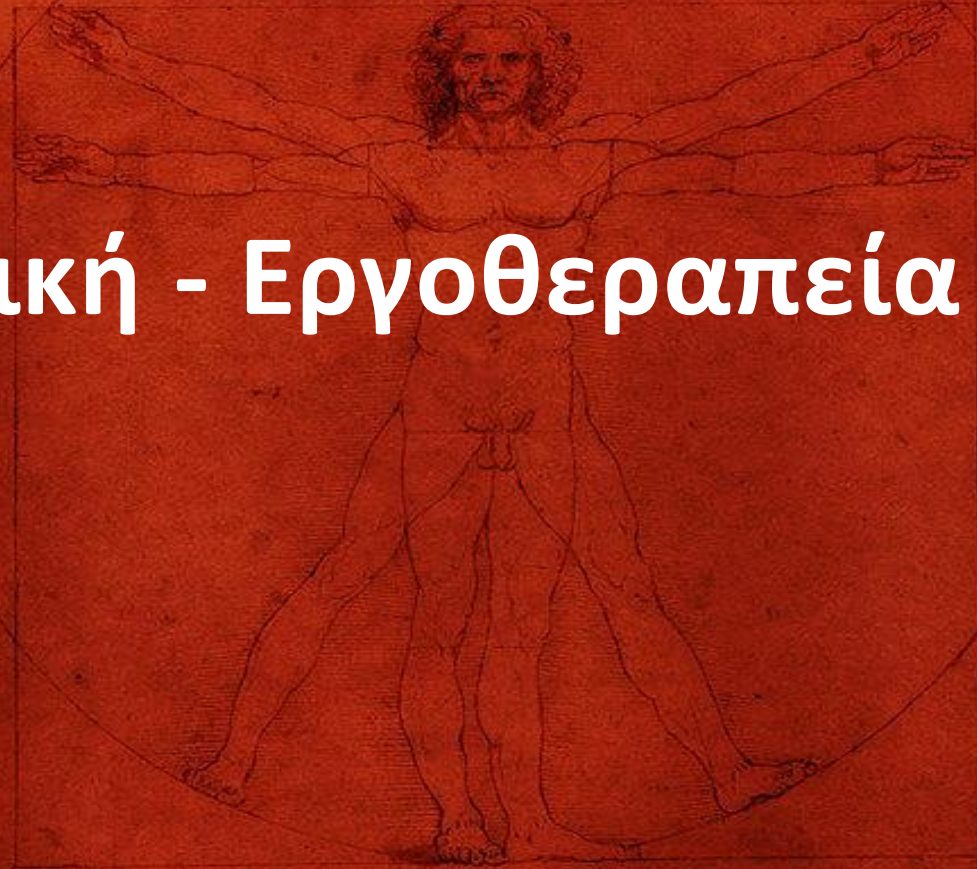
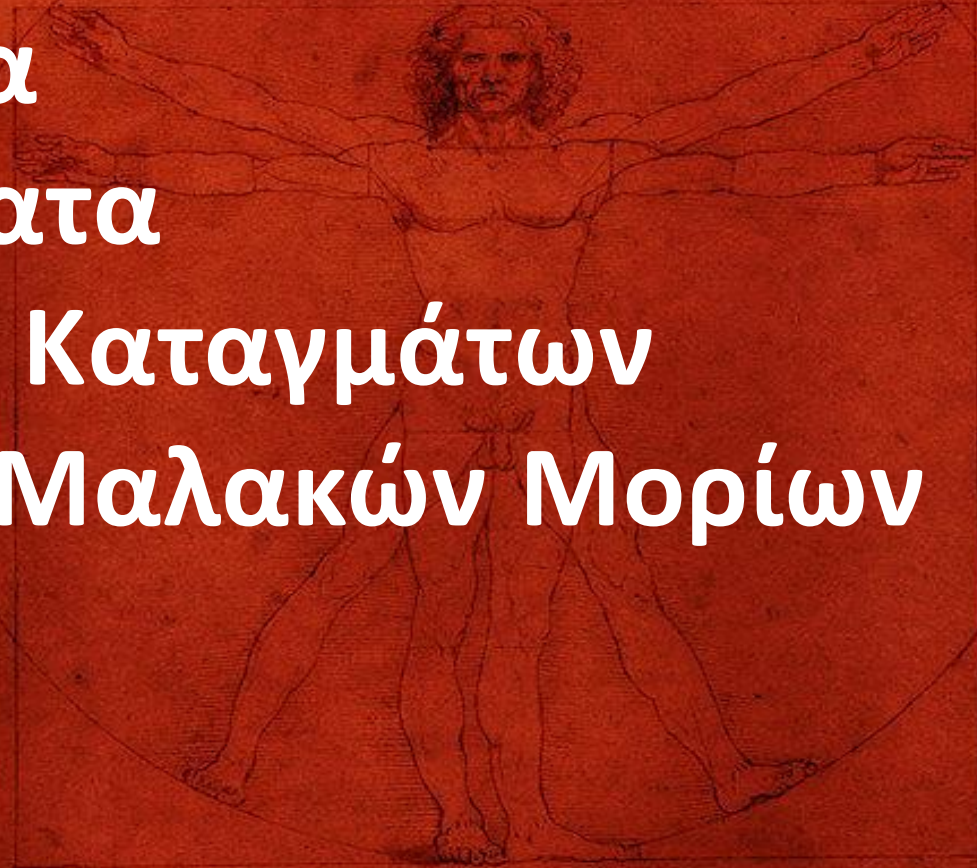
Ορθοπαιδική - Εργοθεραπεία



Ioannis Th. Lazarettos MD, PhD
Orthopaedic Surgeon

Κατάγματα Εξαρθρήματα Επιπλοκές Καταγμάτων Κακώσεις Μαλακών Μορίων



Ioannis Th. Lazarettos MD, PhD
Orthopaedic Surgeon

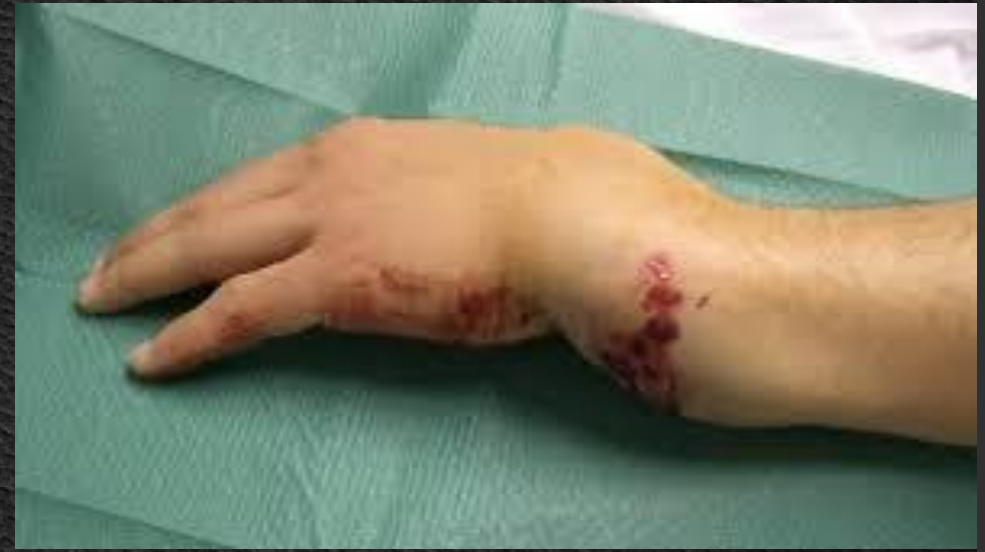Κατάγματα



Ioannis Th. Lazaretos MD, PhD
Orthopaedic Surgeon

Κατάγματα

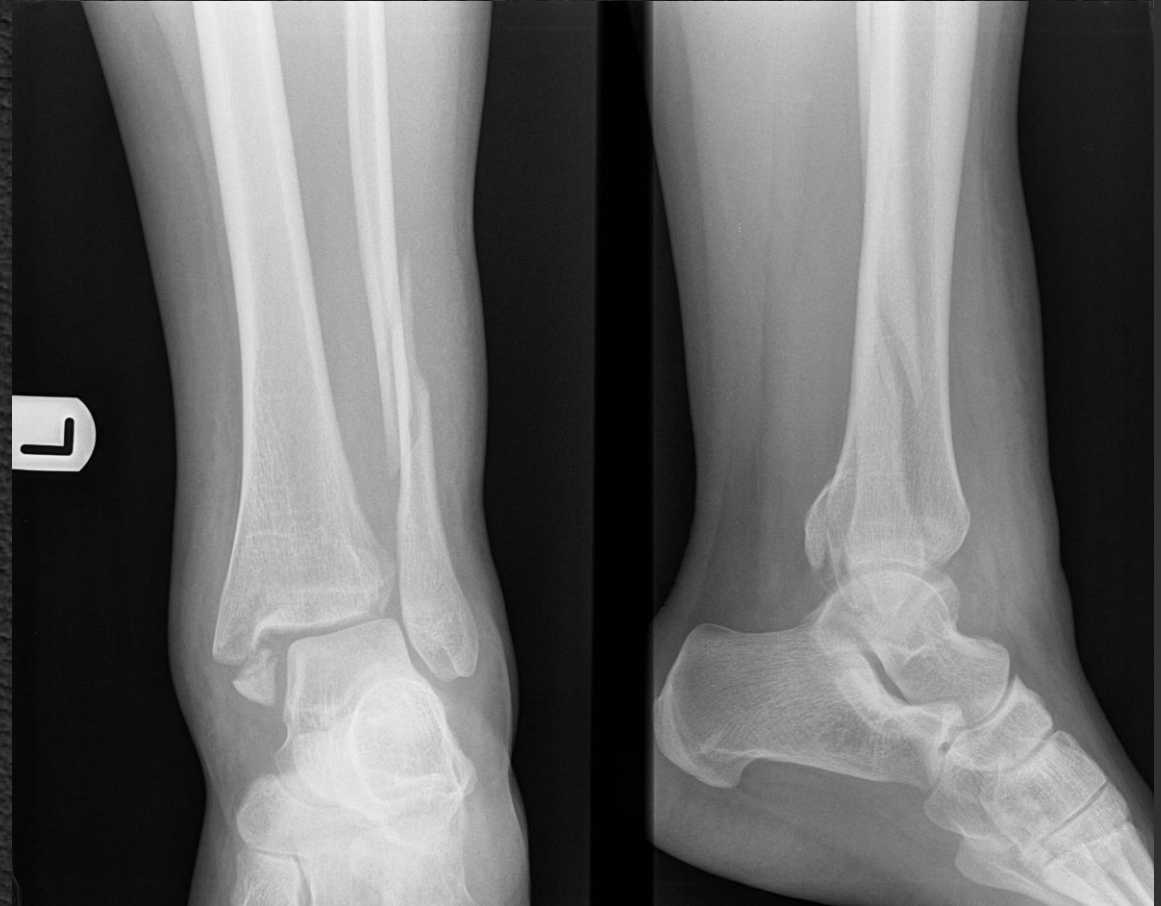- ◆ Κάταγμα ονομάζεται η λύση της οστικής συνεχείας
- ◆ Αυτή είναι δυνατόν να είναι μερική ή πλήρης
- ◆ Για να προκληθεί κάταγμα, πρέπει να επιδράσει πάνω στο οστόν σημαντική βία
- ◆ Για λόγους επικοινωνίας μεταξύ των ιατρών αλλά & για τον καθορισμό προγνωστικών & θεραπευτικών πρωτοκόλλων έχουν δημιουργηθεί διάφορα συστήματα ταξινομήσεως των καταγμάτων



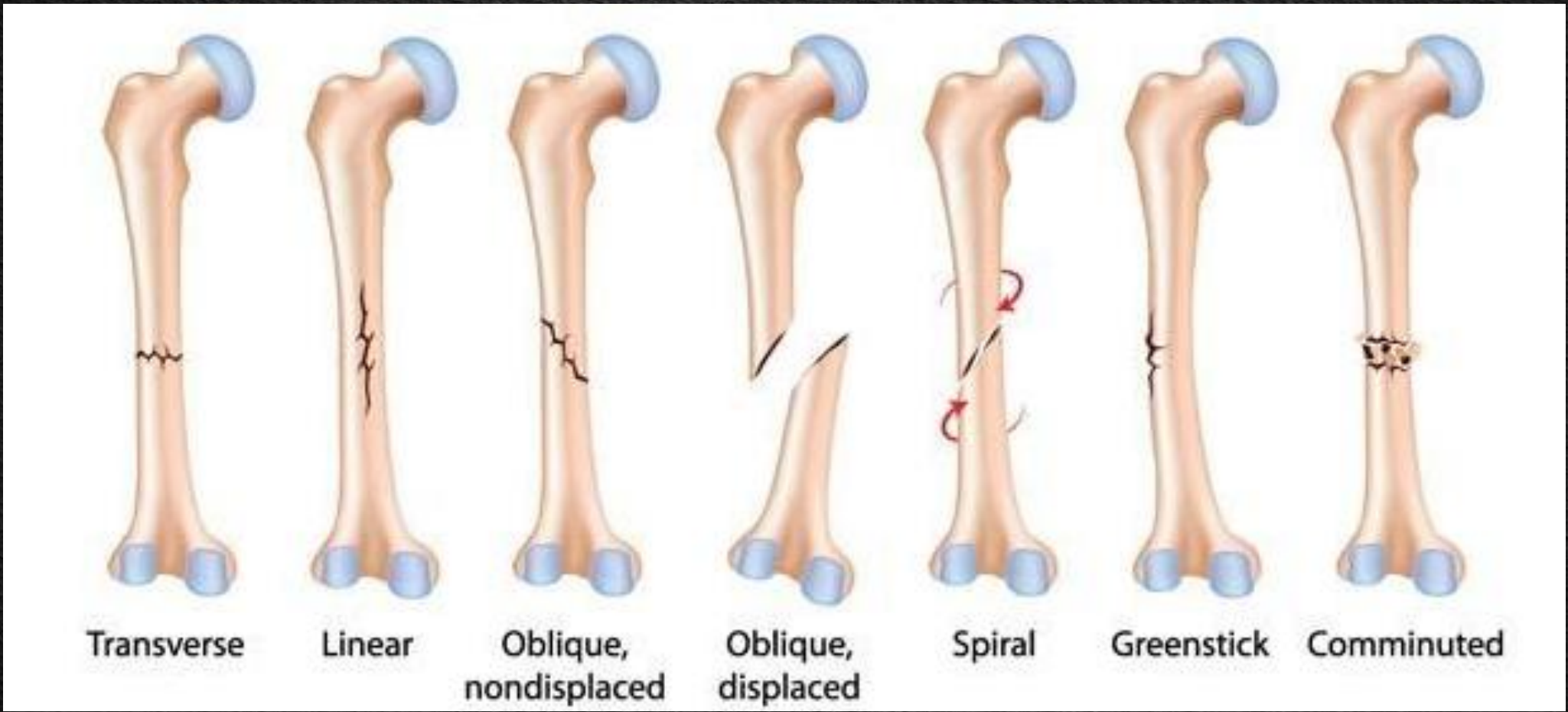
Ταξινομήση

Τα κατάγματα είναι δυνατόν να ταξινομηθούν με διάφορους τρόπους:

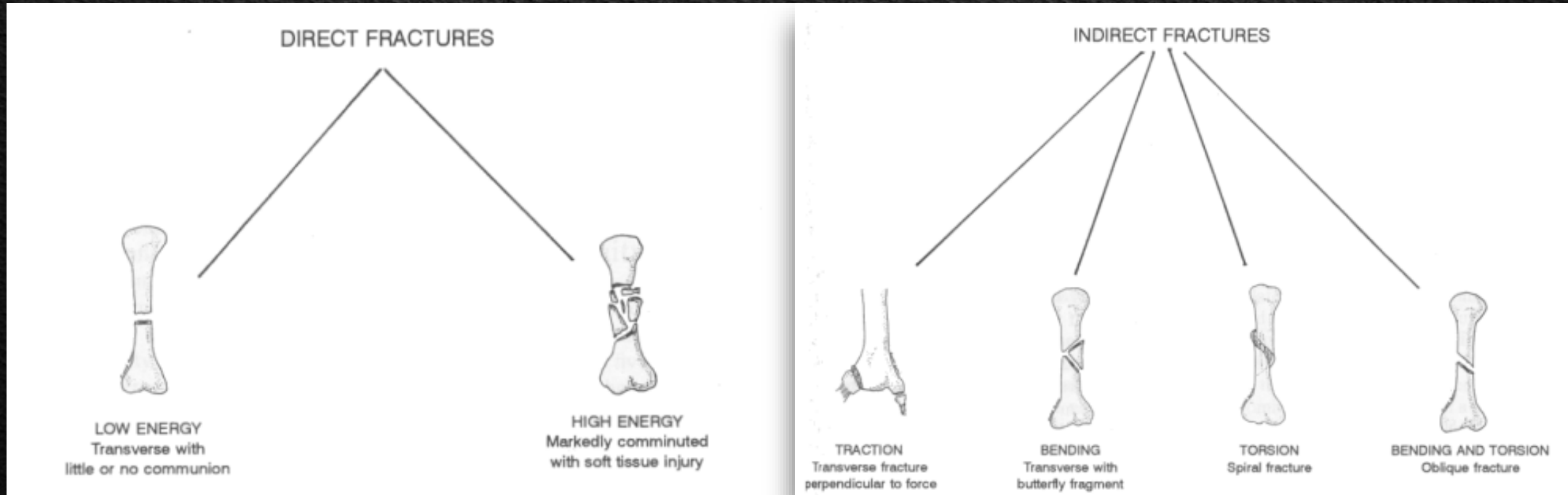
- ◆ **Ανατομική εντόπιση** (κάταγμα τού εγγύς, άπω ή μέσου τριτημορίου της διάφυσης ή υπερκονδύλιο, υποτροχαντήριο, αμφισφύριο)



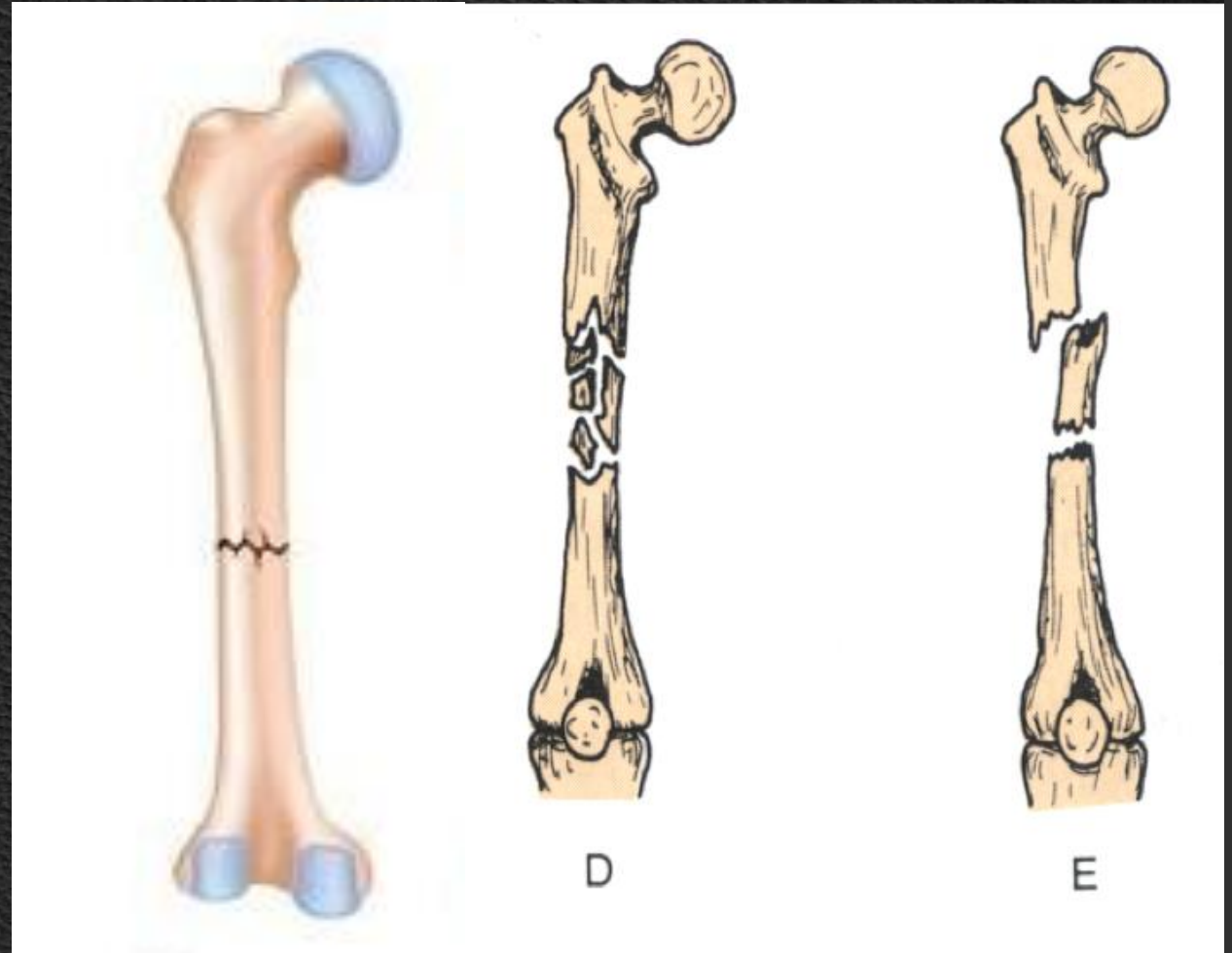
Διεύθυνση της καταγματικής γραμμής (εγκάρσιο, λοξό, σπειροειδές)



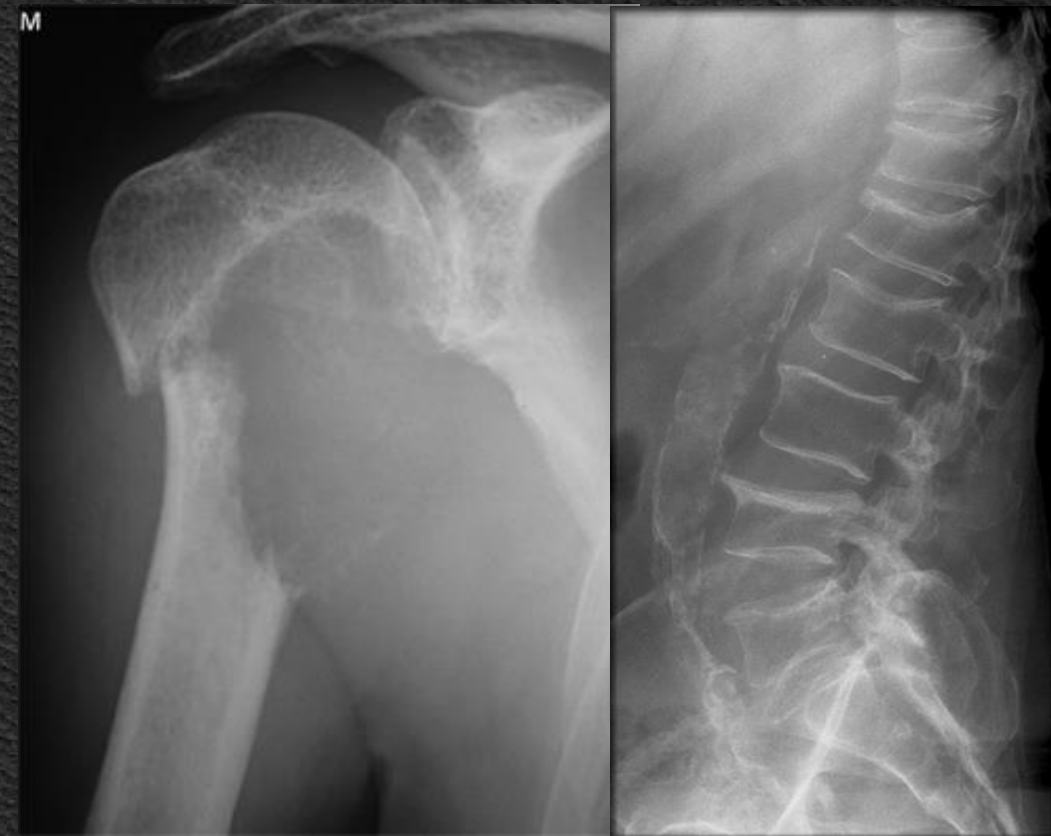- ◆ Ανάλογα με το μηχανισμό κάκωσης, διακρίνονται σε:
 - ◆ **Άμεσα:** όταν το κάταγμα γίνεται στο σημείο που έδρασε η βία
 - ◆ **Έμμεσα:** όταν η δύναμη εφαρμόζεται μακριά από αυτό, όπως: κάταγμα του αγκώνα ή του ώμου ή της κλείδας μετά από πτώση στην παλάμη



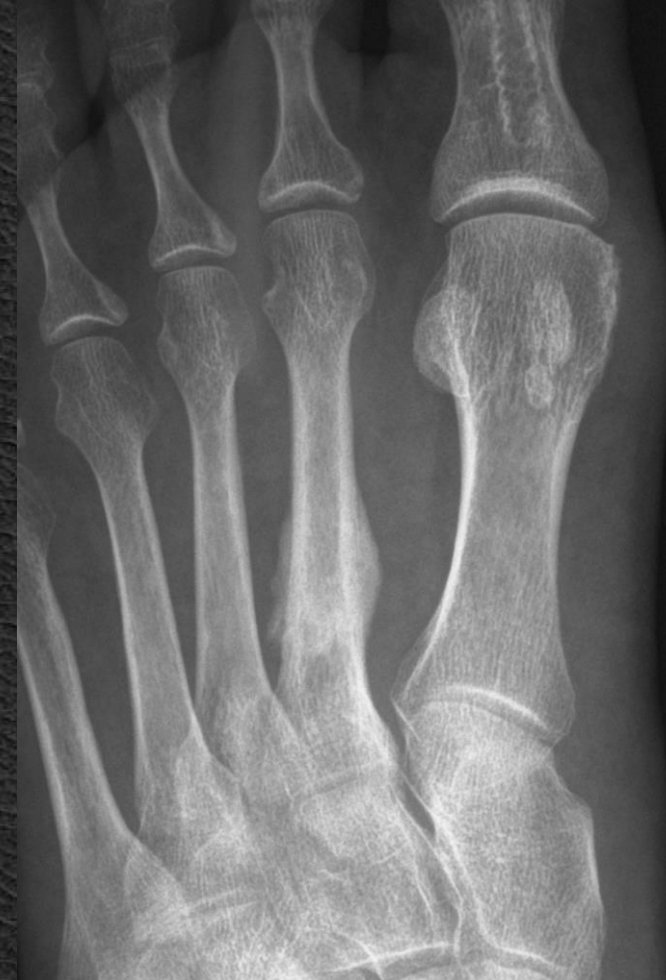◆ Ανάλογα με τη συντριβή του οστού (**απλό** ή **συντριπτικό**)



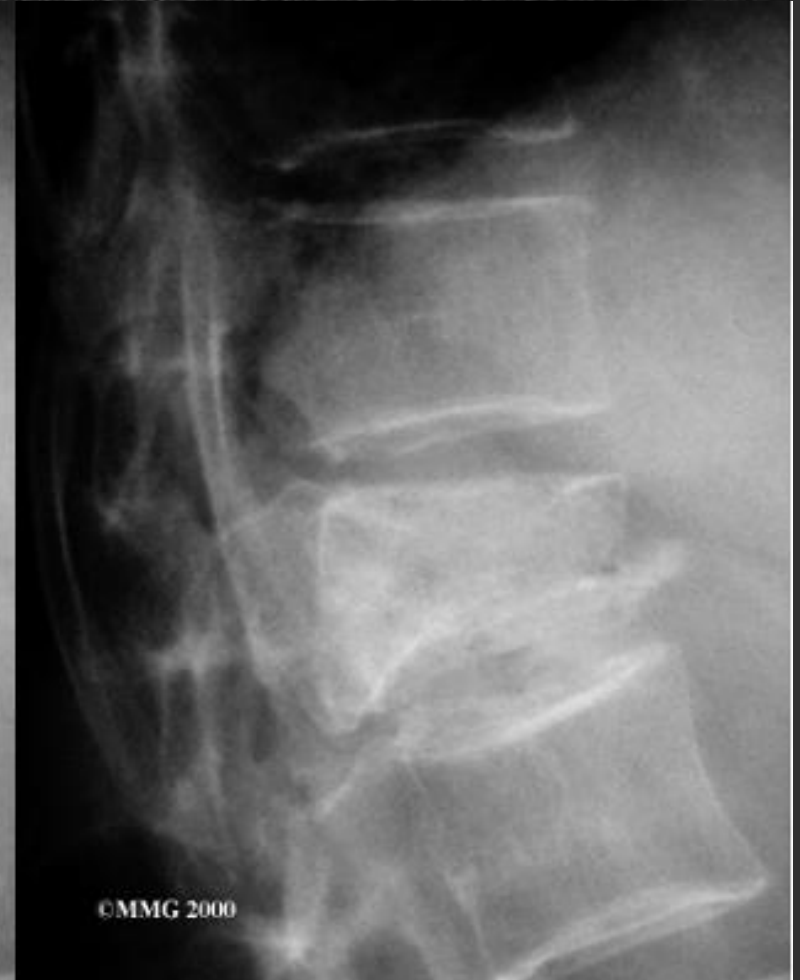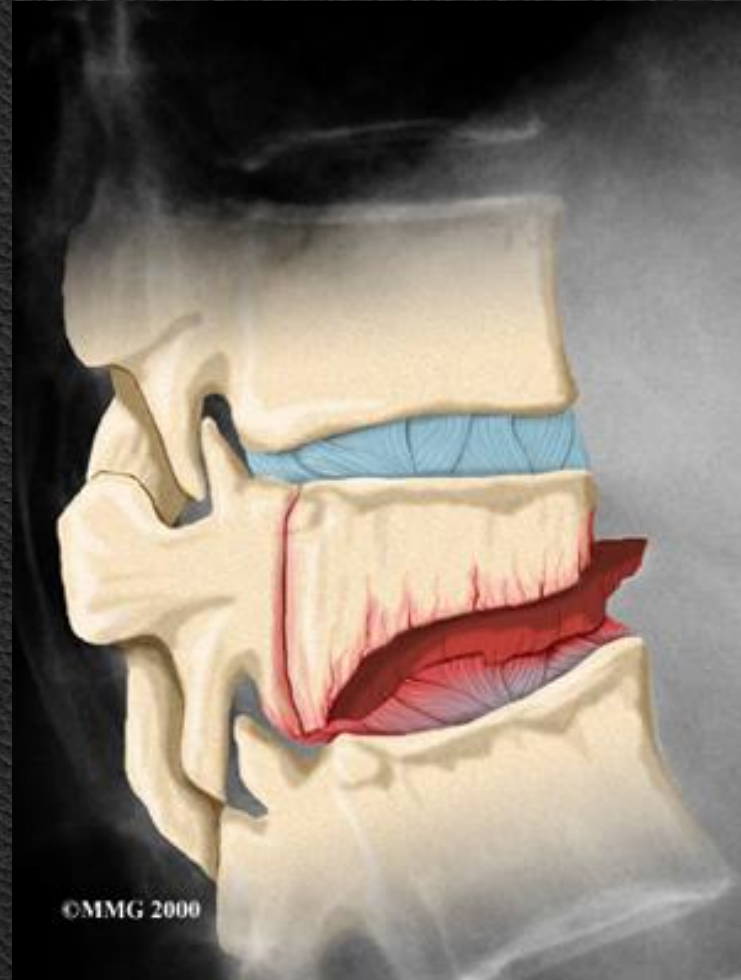Παθολογικό: αν η ένταση της δύναμης, η οποία το προκάλεσε, είναι μικρή & θα άφηνε άθικτο ένα φυσιολογικό οστόν (οστεοπορωτικά κατάγματα, τὰ κατάγματα επί εδάφους ευμεγέθους οστικής κύστης, τὰ κατάγματα επί εδάφους οστικών μεταστάσεων κλπ)



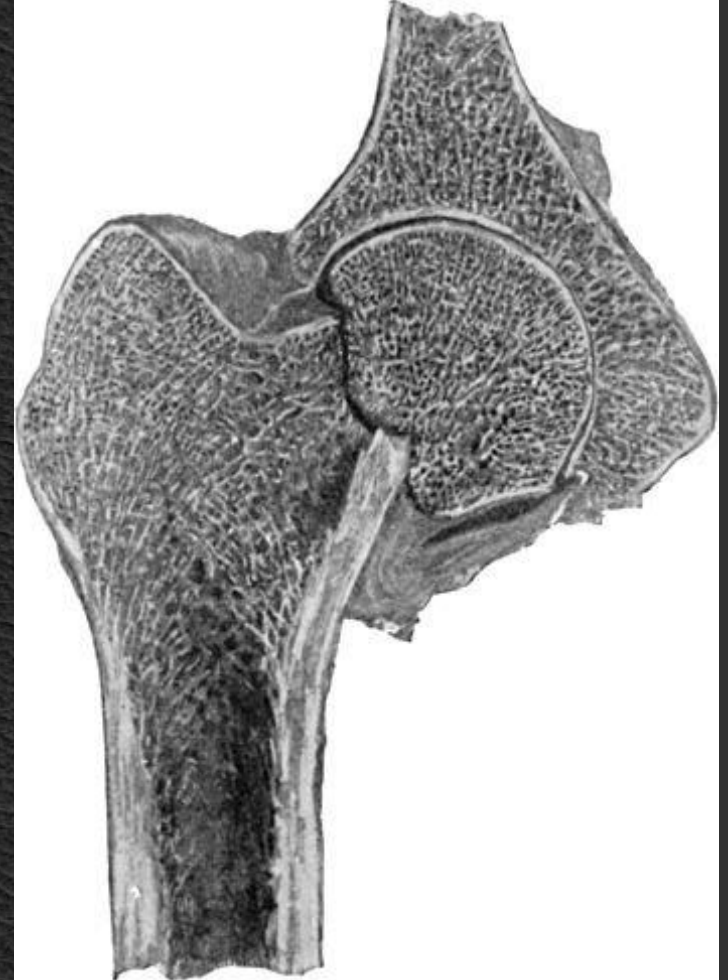- ◆ Σε περιπτώσεις που η ένταση της δύναμης δεν είναι επαρκής για την πρόκληση κατάγματος, αλλά δρα σε μεγάλη συχνότητα, είναι δυνατόν να προκληθεί **κάταγμα κόπωσης**



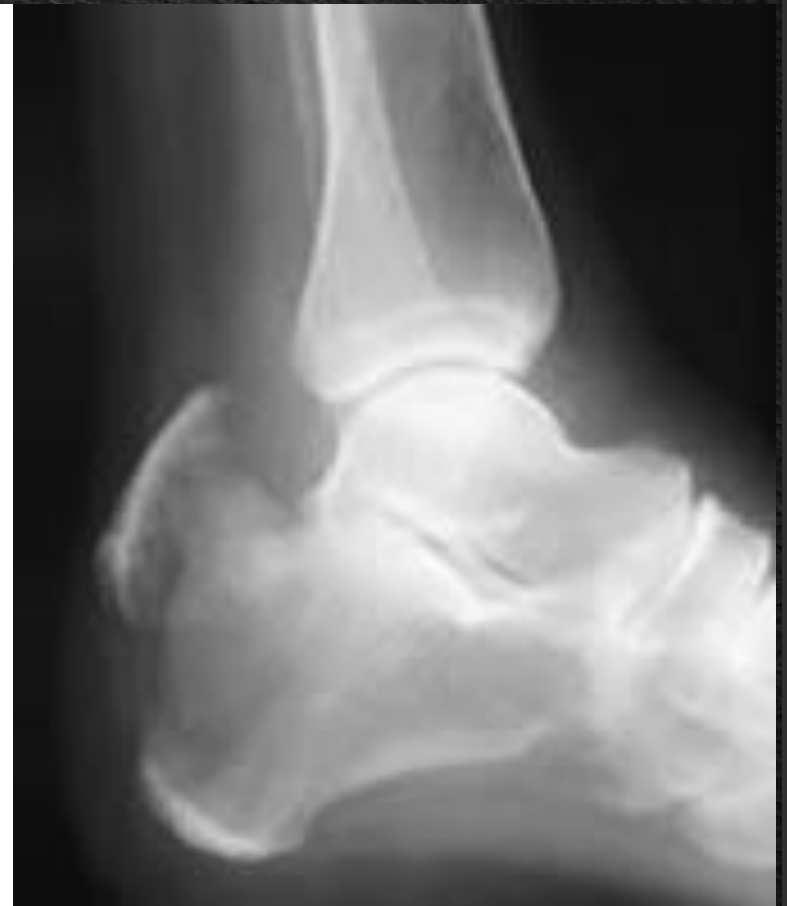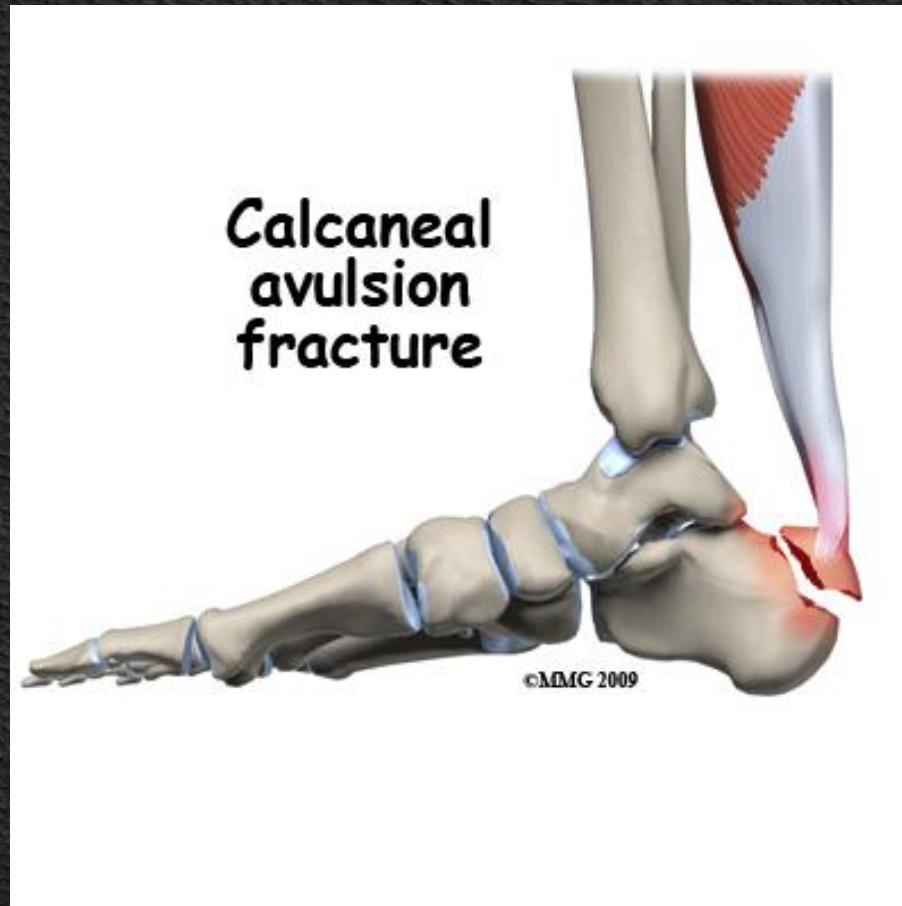
Συμπιεστικά Κατάγματα: προκαλούνται στα σπογγώδη οστά.
Χαρακτηρίζονται από σύνθλιψη και καθίζηση των οστεοδοκίδων



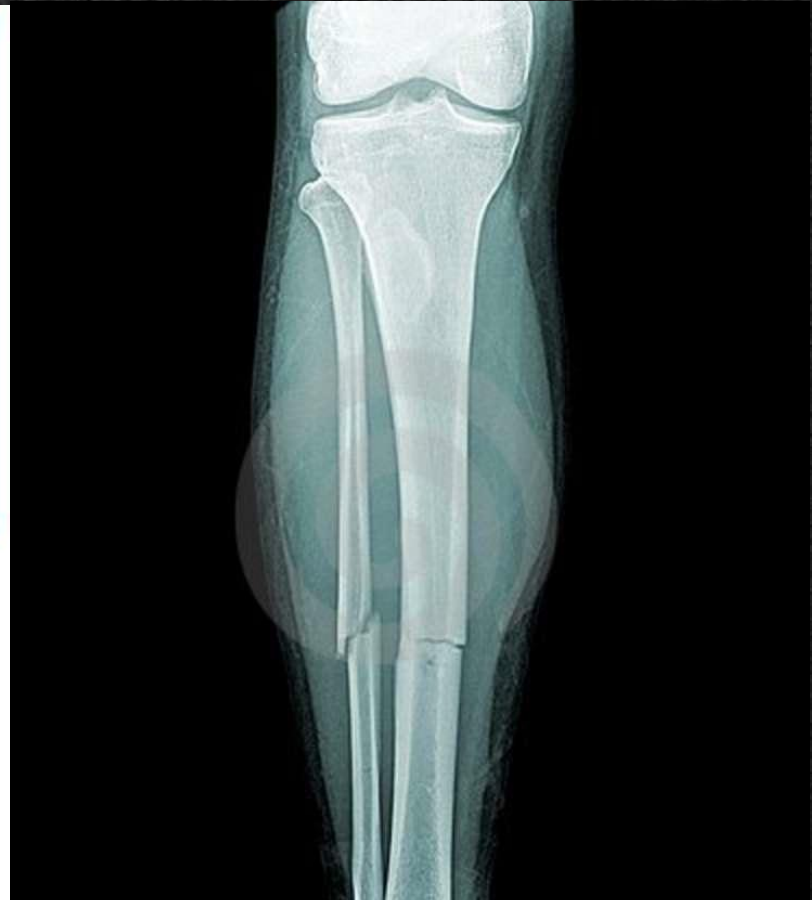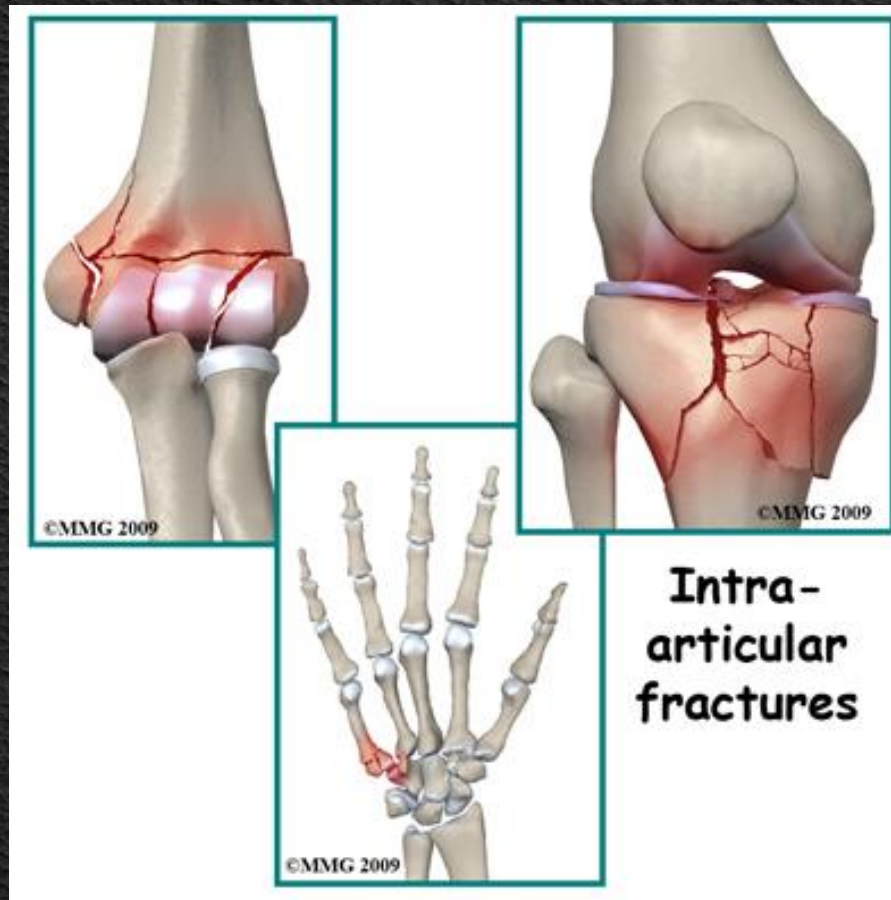
Ενσφηνωμένα Κατάγματα: το ένα άκρο του ενός τμήματος του οστού σφηνώνει μέσα στο άκρο του άλλου



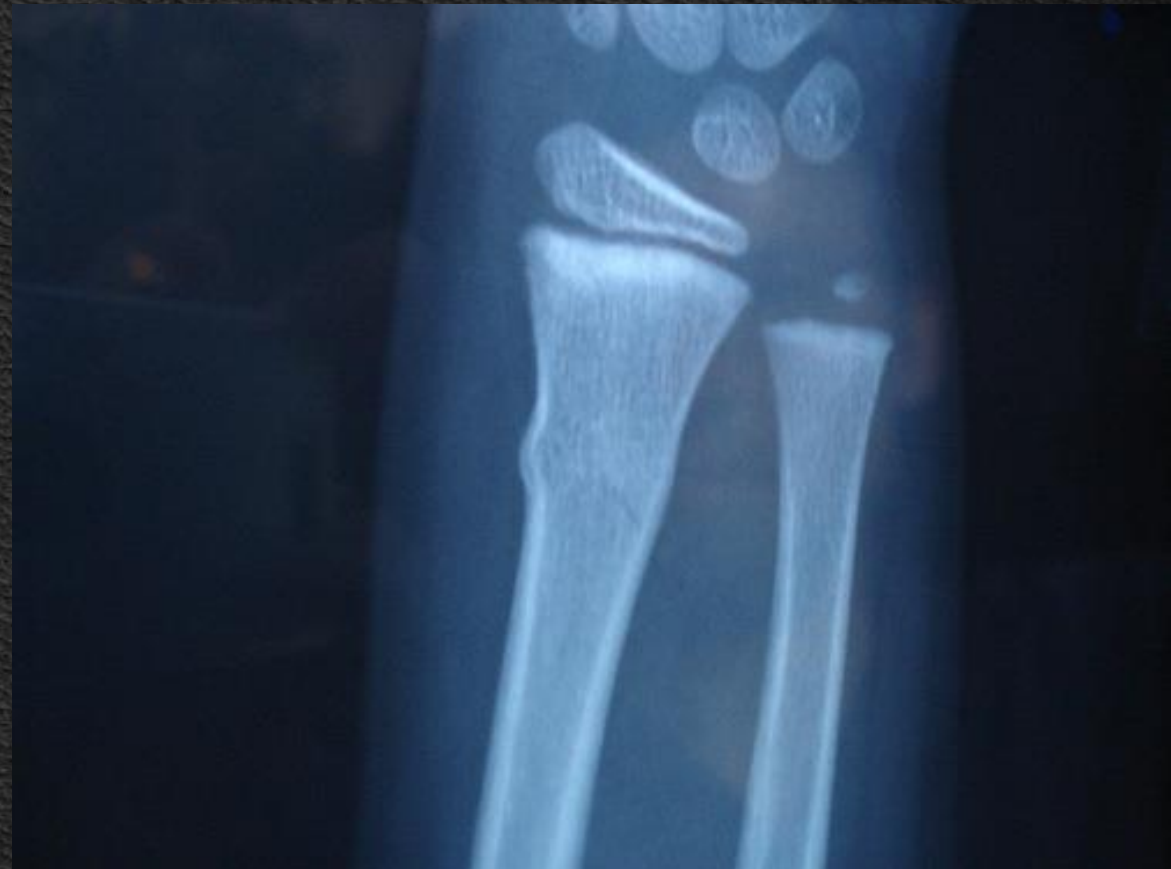Αποσπαστικά κατάγματα: συμβαίνουν στα σημεία προσφύσεως μυών, τενόντων & συνδέσμων



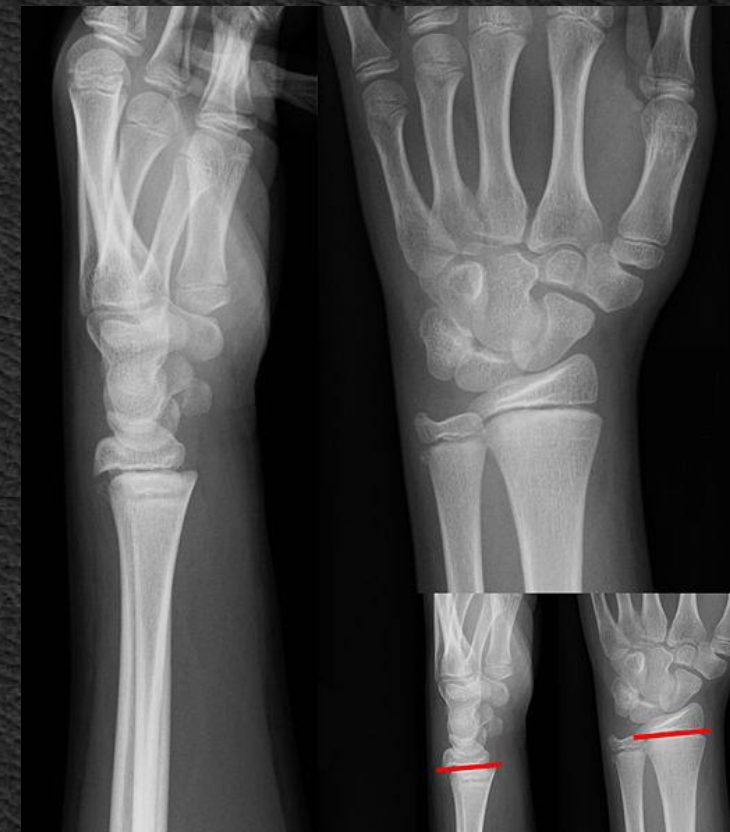
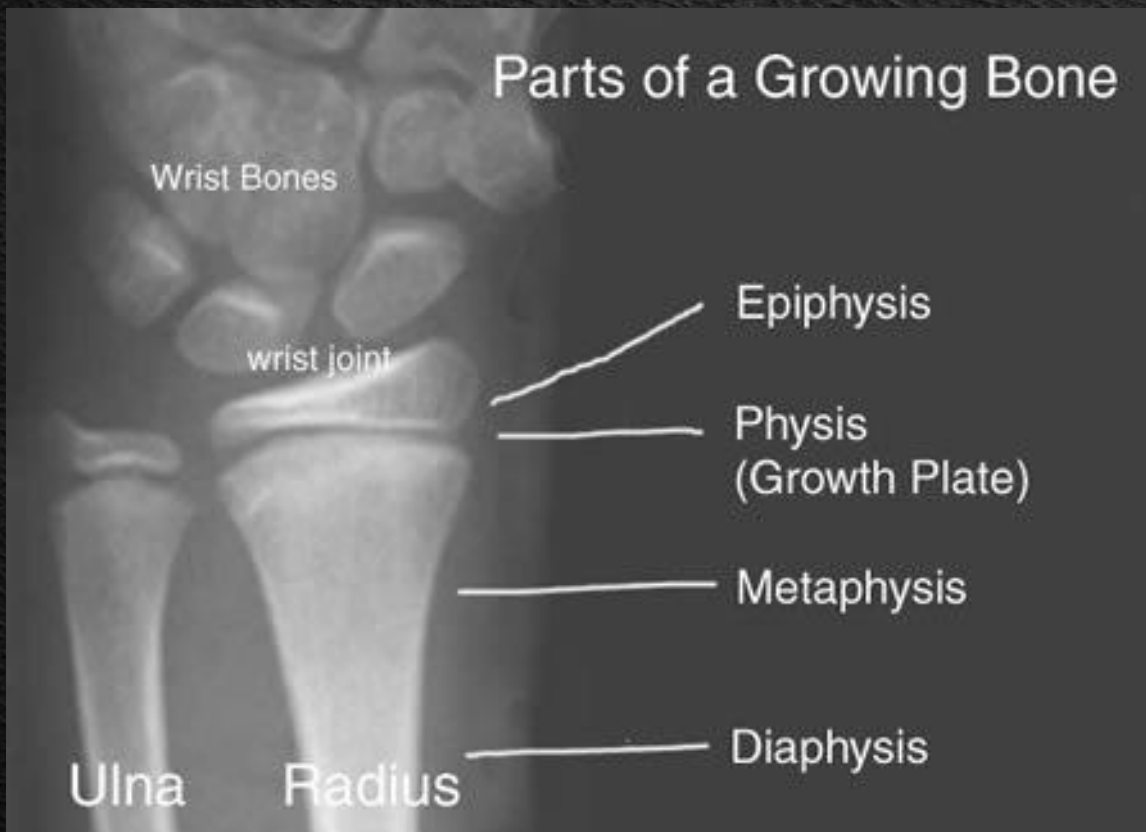
- ◆ Το κατάγματα ονομάζονται επίσης ανάλογα με τη θέση τους στο οστόύν. Έτσι, έχουμε κατάγματα της **επίφυσης** & κατάγματα της **διάφυσης**. Τα κατάγματα των επιφύσεων πολλές φορές επεκτείνονται μέχρι την άρθρωση (**ενδαρθρικά**)



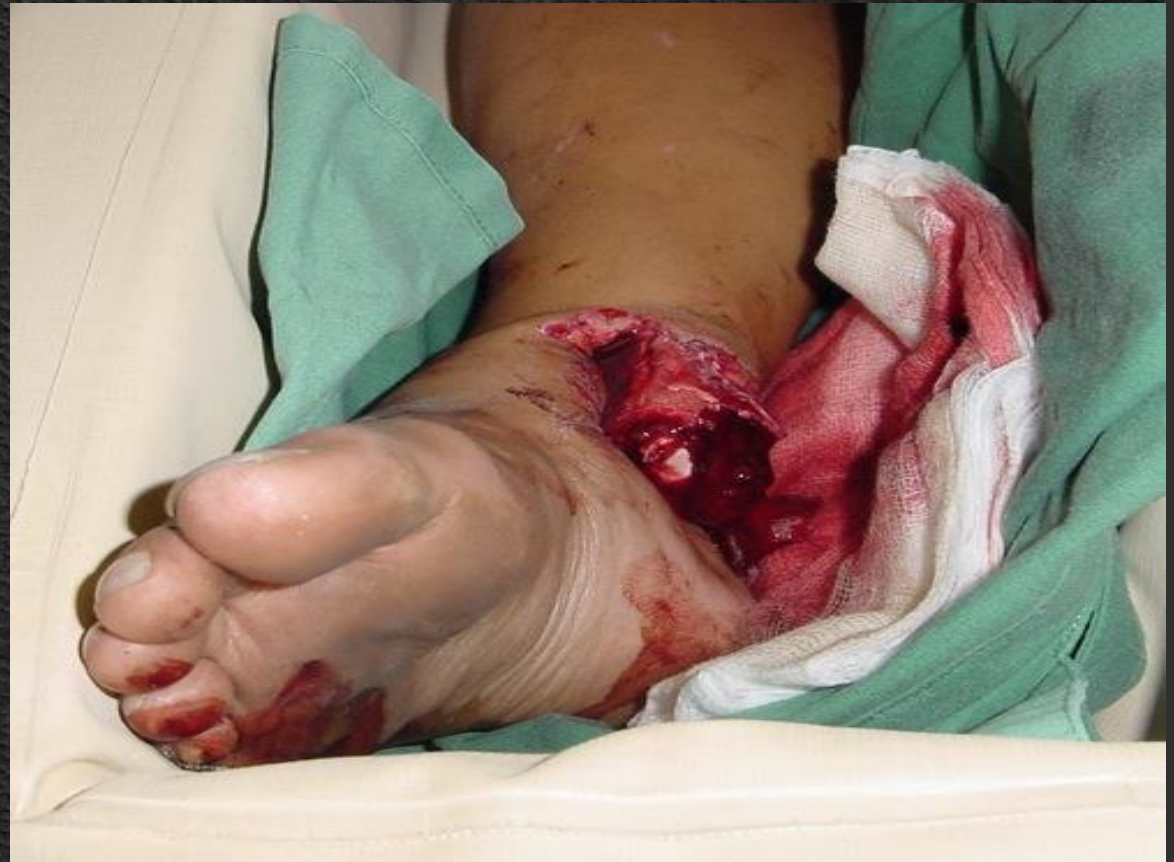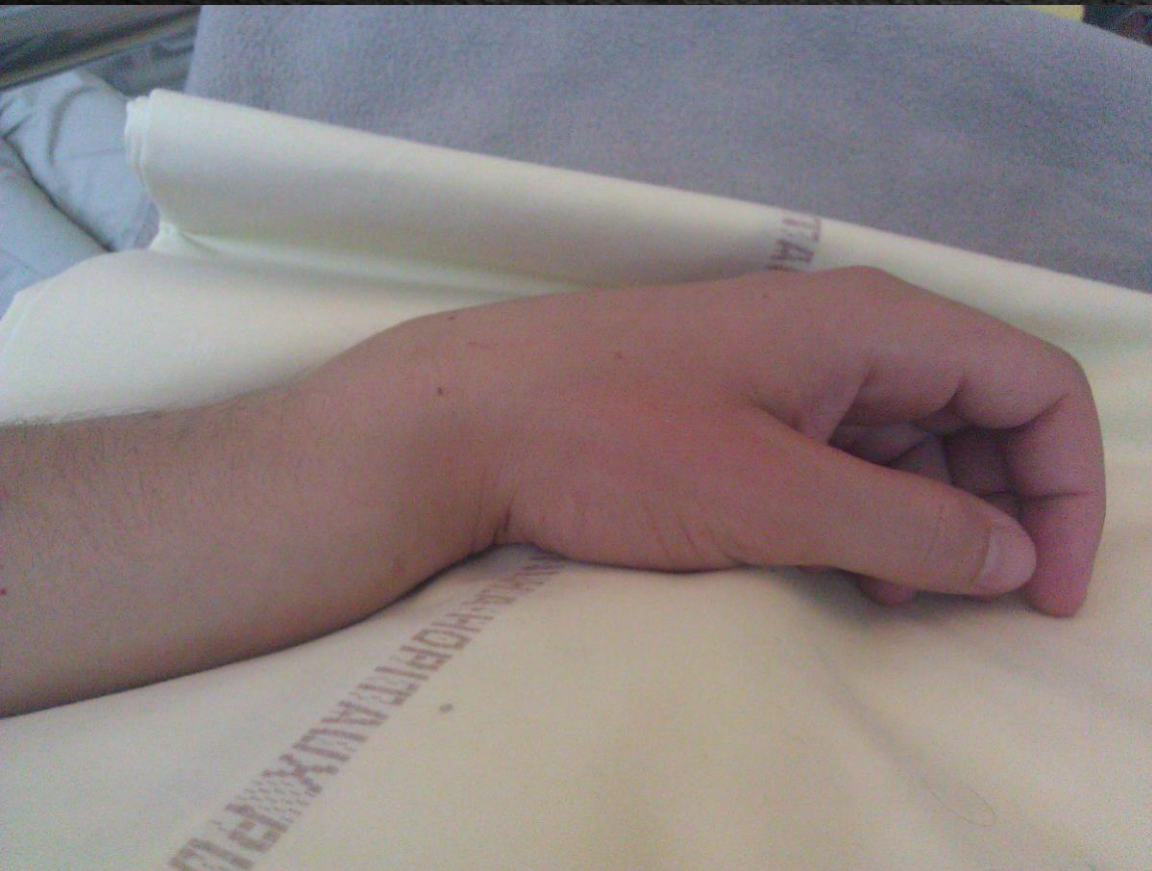- ◆ Στα παιδιά, λόγω της ιδιαιτερότητας των παιδικών οστών, έχουμε ατελή κατάγματα **«κατάγματα δίκην χλωρού ξύλου»**, που χαρακτηρίζονται από κάταγμα μόνο του ενός φλοιού στην κυρτή πλευρά, ενώ η κοίλη απλώς κάμπτεται, λόγω της ελαστικότητας του οστού & του παχέος περιόστεου



- ◆ Λόγω της παρουσίας του συζευκτικού χόνδρου, στα παιδιά έχουμε κατάγματα δια του συζευκτικού χόνδρου, **(επιφυσιολύσεις)**.
- ◆ Οι κακώσεις αυτές είναι αρκετά σοβαρές, γιατί μπορεί να προκαλέσουν μόνιμη βλάβη του χόνδρου με δυσμενή επίδραση στην αύξηση του οστού

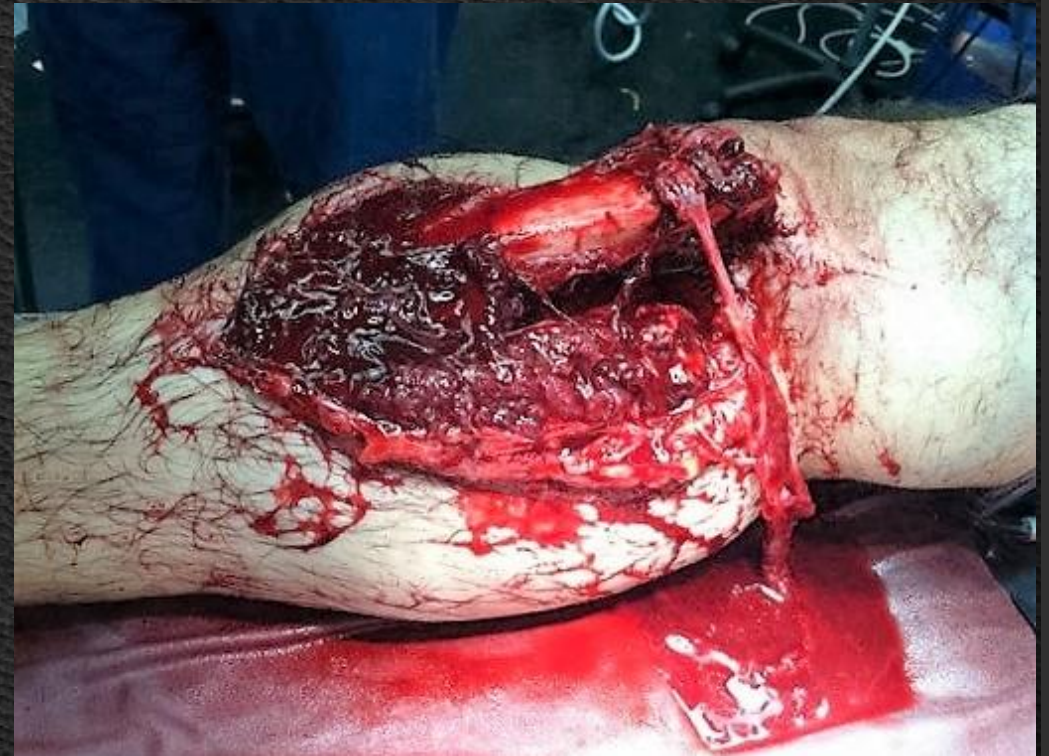
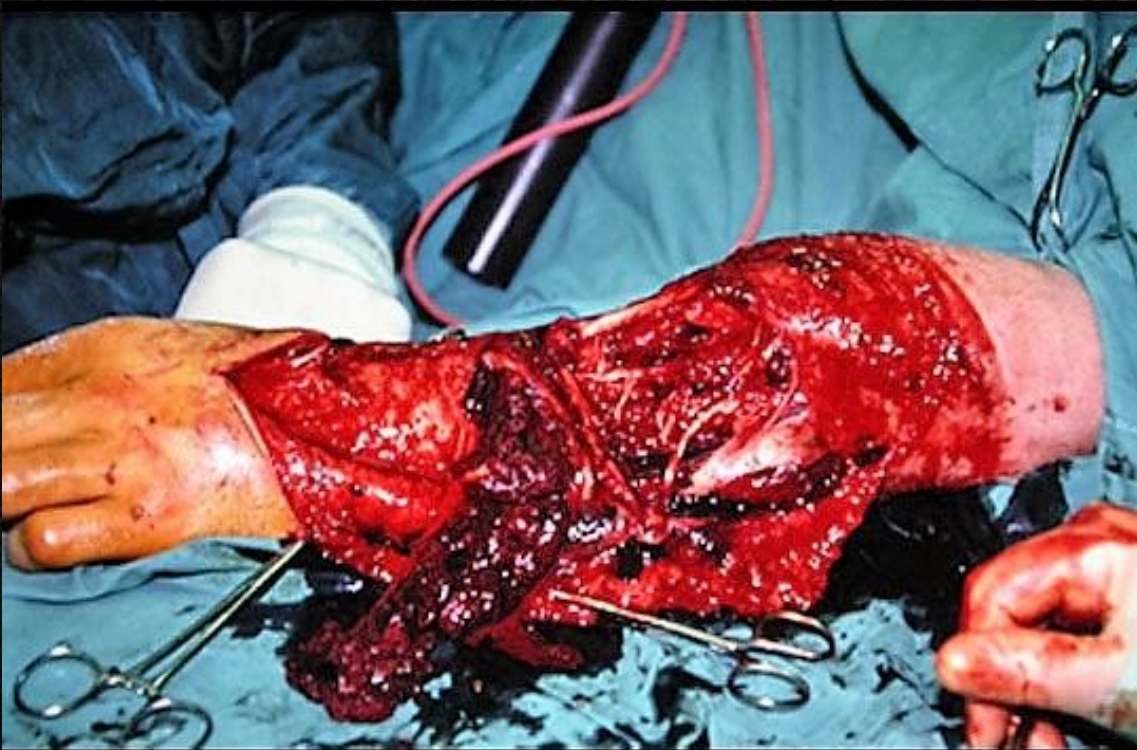
- ◆ Τέλος, τα κατάγματα διακρίνονται σε **κλειστά**, εάν δεν υπάρχει επικοινωνία της καταγματικής εστίας με το περιβάλλον, & σε **ανοικτά**, εάν υπάρχει επικοινωνία λόγω τής βλάβης των υπερκείμενων του οστού μαλακών μορίων



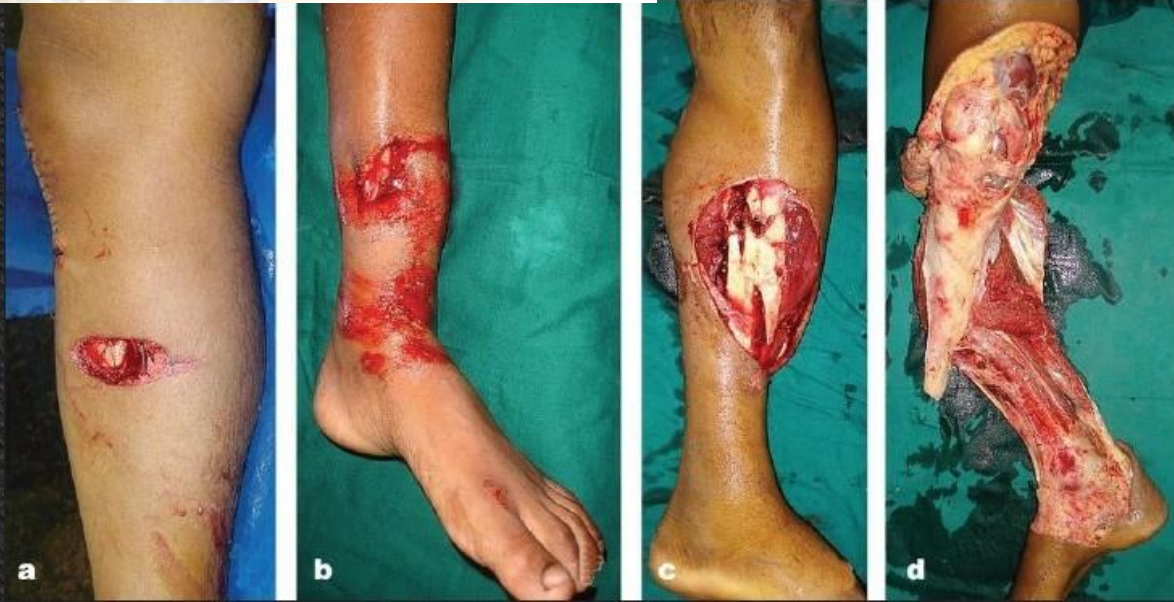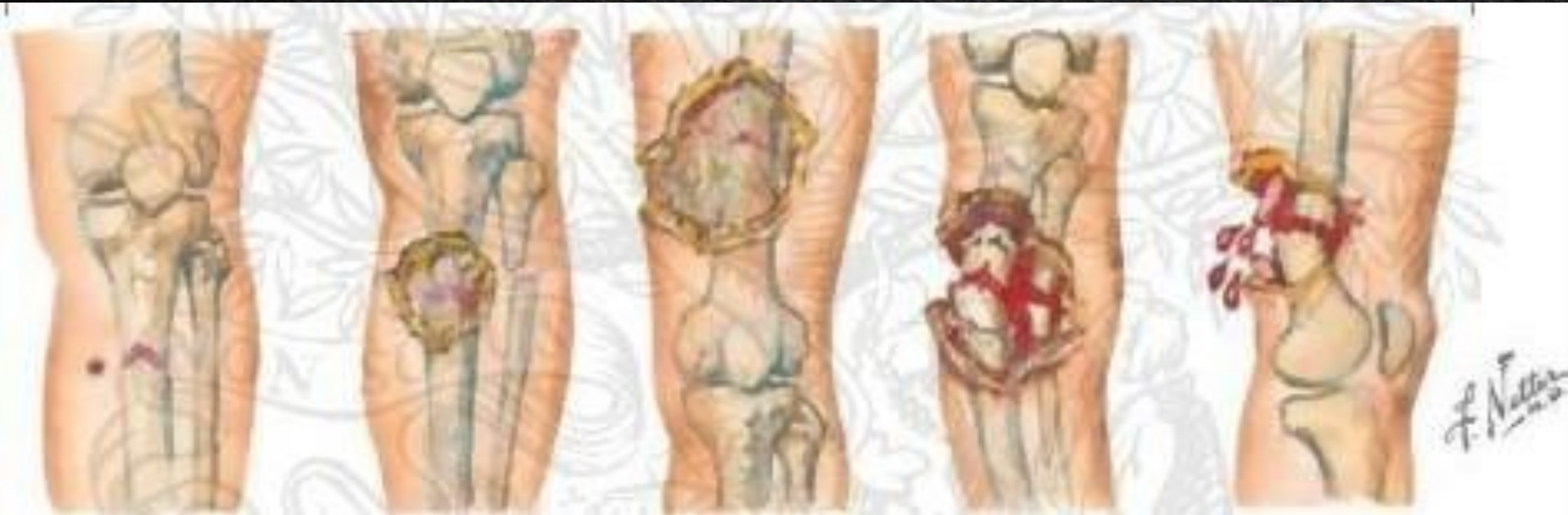Ανοικτά Κατάγματα

- ◆ Τα ανοικτά (επιπεπλεγμένα) κατάγματα, κατά κανόνα, προκαλούνται από δύναμη μεγαλύτερης έντασης ό,τι τα κλειστά
- ◆ Οι συνοδές βλάβες των μαλακών μορίων είναι μεγαλύτερες, έχουν δυσκολότερη αντιμετώπιση & χειρότερη πρόγνωση



Ανοικτά Κατάγματα - Ταξινόμηση:

- ◆ **Τύπος I:** Μικρό τραύμα μέχρι 1 cm, καθαρό, χωρίς συντριβή
- ◆ **Τύπος II:** Τραύμα >1 cm, χωρίς εκτεταμένη βλάβη τών μαλακών μορίων, χωρίς δερματικούς κρημνούς ή ελλείμματα, χωρίς συντριβή
- ◆ **Τύπος III:** Τραύμα υψηλής ενεργείας με εκσεσημασμένη βλάβη μαλακών μορίων ή σοβαρή σύνθλιψη ή αγγειακή βλάβη, η οποία χρειάζεται αποκατάσταση, ή συντριπτικό κάταγμα με οστική απώλεια, ανεξάρτητα από το μέγεθος τού τραύματος
 - ◆ **Τύπος IIIa:** Εκτεταμένο τραύμα με μεγάλου βαθμού βλάβη των μαλακών μορίων, τά οποία καλύπτουν όμως ικανοποιητικά τά οστά
 - ◆ **Τύπος IIIb:** Εκτεταμένο τραύμα με καταστροφή μαλακών μορίων, αποκολλήσεις περιostίου και αποκάλυψη τού οστού
 - ◆ **Τύπος IIIc:** Ανοικτό κάταγμα με τρώση μεγάλων αγγείων



Κατάγματα – Κλινική Εικόνα:

- ◆ Στην πλειονότητα των καταγμάτων, η διάγνωση είναι εύκολη, αλλά τα αναφερόμενα κατωτέρω σημεία & συμπτώματα από μόνα τους ή σε συνδυασμό θα πρέπει να θέτουν την υποψία για την πιθανότητα ύπαρξης κατάγματος
- ◆ **Πόνος:** Όλα τα κατάγματα προκαλούν πόνο, αν και η έντασή του είναι δυνατόν να ποικίλλει ανάλογα με τον τύπο του κατάγματος & από άτομο σε άτομο
- ◆ **Απώλεια λειτουργικότητας:** Αυτή οφείλεται στον πόνο & στην κατάργηση τής οστικής συνεχείας στα πλήρη κατάγματα

- ◆ **Παραμόρφωση:** Η δημιουργία αιματώματος, η οποία οφείλεται στο κάταγμα, προκαλεί συνήθως μία αισθητή διόγκωση στην περιοχή του κατάγματος. Πολύ συχνά, ιδιαίτερα στα κατάγματα των άκρων, προκαλείται παραμόρφωση σε γωνίωση, στροφή ή βράχυνση εξ αιτίας της μυϊκής δράσεως (σύσπαση)
- ◆ **Η στάση του ασθενή είναι μερικές φορές χαρακτηριστική.** Ασθενείς με κάταγμα της κλειδός υποστηρίζουν το πάσχον άκρο με το άλλο και στρέφουν το κεφάλι τους προς την πλευρά του κατάγματος

- ◆ Η **παράδοση κινητικότητα** & ο **κριγμός** αποτελούν τα σημαντικότερα κλινικά σημεία για τη διάγνωση τού κατάγματος. Δεν θα πρέπει να αναπαράγονται τα σημεία αυτά από τον εξεταστή, επειδή, εκτός του πόνου, είναι δυνατόν να προκληθεί βλάβη στα μαλακά μέρη της περιοχής του κατάγματος
- ◆ Τέλος, η κλινική εξέταση θα πρέπει να περιλαμβάνει πάντα ενδεδειγμένο έλεγχο τής λειτουργίας των περιφερικών αγγείων & νεύρων

Κατάγματα – Απεικονιστικός Έλεγχος:

- ◆ Ο ακτινολογικός έλεγχος, ο οποίος πάντοτε θα πρέπει να περιλαμβάνει τις εκατέρωθεν του κατάγματος αρθρώσεις, κατά κανόνα αποδεικνύει τη λύση της οστικής συνεχείας
- ◆ Πάντοτε όμως υπάρχει ο κίνδυνος να διαφύγει ένα κάταγμα, αν δεν ληφθούν οι κατάλληλες ακτινολογικές προβολές ή εάν οι ακτινογραφίες είναι κακής ποιότητας
- ◆ Επίσης, σε περιπτώσεις κρανιοεγκεφαλικής κάκωσης (ΚΕΚ) πάντοτε θα πρέπει να γίνεται συστηματικός ακτινολογικός έλεγχος της αυχενικής μοίρας της αυχενικής μοίρας της σπονδυλικής στήλης (Α.Μ.Σ.Σ.)

- ◆ Η αξονική τομογραφία (CT scan) ιδιαίτερα εάν υφίσταται η δυνατότητα τρισδιάστατης ανασυστάσεως, αποτελεί ένα πολύ χρήσιμο διαγνωστικό εργαλείο για την αξιολόγηση των καταγμάτων της σπονδυλικής στήλης και της κοτύλης
- ◆ Ο μαγνητικός συντονισμός (Magnetic Resonance Imaging) δεν είναι τόσο απαραίτητος στη διάγνωση των καταγμάτων, εκτός εάν υπάρχει συνοδός βλάβη τού νωτιαίου μυελού, ρήξη μαλακών μορίων ή περιπτώσεις καταγμάτων εκ κοπώσεως

Κατάγματα – Θεραπεία:

- ◆ Η οριστική θεραπεία των καταγμάτων θα πρέπει να καθυστερήσει, μέχρις ότου η γενική κατάσταση του ασθενή σταθεροποιηθεί
- ◆ Η αντιμετώπιση των κακώσεων των οργάνων της θωρακικής & κοιλιακής κοιλότητας προέχει αυτής των καταγμάτων
- ◆ Τά εξαρθήματα της πυέλου είναι δυνατόν να απειλήσουν τη ζωή του τραυματία, λόγω αιμορραγίας, εάν δεν αναταχθούν αμέσως και δεν συγκρατηθούν με εξωτερική οστεοσύνθεση
- ◆ Δεν θα πρέπει ποτέ να διαφεύγει το γεγονός ότι ένα κάταγμα, ακόμη & κλειστό, είναι δυνατόν να προκαλέσει απώλεια μεγάλης ποσότητας αίματος. Ένα κάταγμα μηριαίου είναι δυνατόν να προκαλέσει απώλεια 1.000-2.500 κ.εκ. αίματος

- ◆ Σε περίπτωση κατά την οποία ο ασθενής είναι πολυκαταγματίας, θα πρέπει αμέσως να λαμβάνεται δείγμα αίματος για διασταύρωση. Τοποθετείται φλεβοκαθετήρας & ουροκαθετήρας & γίνεται συστηματική παρακολούθηση ζωτικών σημείων, αιμοσφαιρίνης & αιματοκρίτη
- ◆ Η θεραπεία ενός κατάγματος είναι δυνατόν να είναι:
 - ◆ Συντηρητική
 - ◆ Χειρουργική
- ◆ Η επιλογή της εξαρτάται:
 - ◆ Γενική κατάσταση του ασθενή
 - ◆ Είδος κατάγματος
 - ◆ Υπάρχοντα μέσα
 - ◆ Εμπειρία θεράποντος ιατρού

Κατάγματα – Συντηρητική Θεραπεία:

- ◆ Η συντηρητική θεραπεία ενός κατάγματος περιλαμβάνει την ανάταξη του, συνήθως υπό γενική ή στελεχιαία αναισθησία & σπάνια για ορισμένα κατάγματα με τοπική, και την τοποθέτηση γύψινου επιδέσμου για τη διατήρηση της ανάταξης μέχρι το κάταγμα να πωρωθεί
- ◆ Πριν από την ανάταξη πάντοτε θα πρέπει να γίνεται ακτινολογικός έλεγχος καθώς & έλεγχος της αγγειακής & νευρικής λειτουργίας
- ◆ Η ανάταξη τού κατάγματος θα πρέπει να γίνεται το ταχύτερο δυνατόν, διότι ο μυϊκός σπασμός, ο οποίος αυξάνει με τήν πάροδο τού χρόνου από την πρόκληση τού κατάγματος, δυσκολεύει κατά πολύ τους χειρισμούς

- ◆ Για την επίτευξη της ανάταξης ενός κατάγματος, κατά κανόνα, ακολουθούνται τα εξής στάδια:
 - ◆ Εφαρμογή έλξεως κατά τον επιμήκη άξονα του άκρου
 - ◆ Κίνηση αντίστροφη του μηχανισμού, ο οποίος προκάλεσε το κάταγμα
 - ◆ Ευθυγράμμιση του άκρου & διόρθωση της στροφής
- ◆ Χειρισμοί ανάταξης θα πρέπει να αποφεύγονται:
 - ◆ Αν δεν υπάρχει αξιόλογη παρεκτόπιση
 - ◆ Αν η παρεκτόπιση δεν επηρεάζει τη λειτουργικότητα του άκρου (κάταγμα διάφυσης βραχιονίου)
 - ◆ Αν η ανάταξη είναι αδύνατη (συντριπτικά κατάγματα κεφαλής & αυχένα βραχιονίου)
 - ◆ Αν η επιτευχθείσα ανάταξη είναι αδύνατον να διατηρηθεί (συμπιεστικό κάταγμα σπονδυλικού σώματος)

- ◆ Η ανάταξη ελέγχεται πάντοτε ακτινολογικά (το κάταγμα θα πρέπει να ακινητοποιηθεί)
- ◆ Οι μέθοδοι, οι οποίες χρησιμοποιούνται για την ακινητοποίηση ενός κατάγματος, είναι:
 - ◆ Εφαρμογή γύψινου επιδέσμου
 - ◆ Συνεχής δερματική ή σκελετική έλξη
- ◆ Κατά τη διάρκεια της ακινητοποίησης του κατάγματος πραγματοποιείται περιοδικά κλινική & ακτινολογική εξέταση για να επιτυγχάνεται ο έλεγχος της διατήρησης της ανάταξης & της πορείας της πώρωσης του κατάγματος

Κατάγματα – Χειρουργική Θεραπεία:

- ◆ Η χειρουργική θεραπεία των καταγμάτων μπορεί να γίνει με εφαρμογή εσωτερικής ή εξωτερικής οστεοσύνθεσης
- ◆ Είναι απαραίτητη στις ακόλουθες περιπτώσεις:
 - ◆ Όταν η κλειστή ανάταξη ενός κατάγματος αποτύχει (καθυστερημένη πώρωση, ψευδάρθρωση, πλημμελής πώρωση)
 - ◆ Στά ενδοαρθρικά κατάγματα, όπου απαιτείται ανατομική ανάταξη. Η εσωτερική οστεοσύνθεση κατά κανόνα περιλαμβάνει τή χρήση σύρματος, βιδών, πλακών & ενδομυελικών ήλων. Η επιλογή του καταλλήλου υλικού εξαρτάται από τήν εντόπιση & το είδος του κατάγματος

- ◆ Οι κύριες ενδείξεις εσωτερικής οστεοσύνθεσης είναι:
 - ◆ Τα ενδοαρθρικά κατάγματα, τα οποία δεν είναι δυνατόν να αναταχθούν ανατομικά & να ακινητοποιηθούν με συντηρητικά μέσα
 - ◆ Ασταθή κατάγματα, δηλαδή κατάγματα, τα οποία είναι δυνατόν να αναταχθούν αλλά παρεκτοπίζονται μετά την ανάταξη
 - ◆ Παθολογικά κατάγματα, στα οποία η νόσος παρεμποδίζει την πώρωση
 - ◆ Πολλαπλά κατάγματα στον ίδιο ασθενή

- ◆ Η εξωτερική οστεοσύνθεση αποτελείται από ένα πλαίσιο και από οστικές βελόνες, οι οποίες τοποθετούνται κεντρικά & περιφερικά του κατάγματος & το ακινητοποιούν
- ◆ Οι κύριες ενδείξεις τής εξωτερικής οστεοσυνθέσεως είναι:
 - ◆ Τα ανοικτά κατάγματα των μακρών οστών II & III βαθμού
 - ◆ Τα συντριπτικά & ασταθή κατάγματα
 - ◆ Κατάγματα με οστικό έλλειμμα
 - ◆ Κατάγματα στα οποία συνυπάρχει νευρική ή αγγειακή βλάβη
 - ◆ Οι σηπτικές ψευδαρθρώσεις

Κατάγματα – Θεραπεία Ανοικτών Καταγμάτων:

- ◆ Τα ανοικτά κατάγματα είναι από τις βαρύτερες μορφές τραύματος του ανθρωπίνου σώματος & αφορούν τόσο στα οστά όσο & στα μαλακά μέρη, ενώ ο κίνδυνος φλεγμονής είναι δραματικά μεγάλος, ώστε να κινδυνεύει η αρτιμέλεια ή ακόμη & η ζωή του τραυματία
- ◆ Συνήθως προκαλούνται με εφαρμογή μεγαλύτερης βίας από ό,τι τα κλειστά κατάγματα
- ◆ Τα περισσότερα ανοικτά κατάγματα μολύνονται με βακτηρίδια κατά τη στιγμή του τραυματισμού ή αμέσως μετά
- ◆ Πριν την έναρξη θεραπείας: θετικές καλλιέργειες 60%-70%
- ◆ Τα συχνότερα παθογόνα μικρόβια είναι:
 - ◆ Χρυσίζων σταφυλόκοκκος
 - ◆ Εντερόκοκκος
 - ◆ Ψευδομονάδα

- ◆ Η βασική αρχή της αντιμετώπισης των ανοικτών καταγμάτων συνίσταται:
 - ◆ Προφύλαξη από τή φλεγμονή
 - ◆ Επούλωση μαλακών μορίων
 - ◆ Πώρωση καταγμάτων
 - ◆ Λειτουργική αποκατάσταση
- ◆ Τα στάδια αντιμετώπισης των ανοικτών καταγμάτων είναι τα ακόλουθα:
 - ◆ Αρχική εκτίμηση ασθενή στο Τμήμα Επειγόντων Περιστατικών:
 - ◆ Ανάνηψη το τραυματία, αν αυτή απαιτείται, & ιεράρχηση των προτεραιοτήτων, οι οποίες έχουν σχέση με τη διατήρηση του ασθενή στη ζωή. Το τραύμα, αφού ληφθούν καλλιέργειες, καλύπτεται με αποστειρωμένες γάζες για την προφύλαξη από επιμολύνσεις & το κάταγμα ακινητοποιείται με νάρθηκες. Χορηγείται αντιβίωση ενδοφλεβίως & διενεργείται ακτινολογικός έλεγχος

◆ Επεμβάσεις σε πρώτο χρόνο

- ◆ Αυτές περιλαμβάνουν τόν επιμελή χειρουργικό καθαρισμό του τραύματος & την αφαίρεση όλων των ξένων σωμάτων & των νεκρωμένων ιστών. Κατόπιν ακολουθεί η ακινητοποίηση του κατάγματος.
- ◆ Τα κατάγματα τύπου I αντιμετωπίζονται όπως & τα κλειστά.
- ◆ Τα κατάγματα τύπου II & III είναι ασταθή & απαιτούν συγκράτηση με υλικά οστεοσύνθεσης.
- ◆ Τα υλικά οστεοσύνθεσης, τα οποία χρησιμοποιούνται για την αντιμετώπιση των ανοικτών καταγμάτων, είναι: (Συνήθως εξωτερική οστεοσύνθεση & ενδομυελικοί ήλοι & σπανιότερα πλάκα-βίδες)

◆ Επεμβάσεις σε δεύτερο χρόνο:

- ◆ Αυτές περιλαμβάνουν την αποκατάσταση δέρματος & μαλακών μορίων καθώς & τυχόν επανορθωτικές οστικές επεμβάσεις, αν αυτό απαιτείται.
- ◆ Ο απώτερος στόχος της θεραπείας των ανοικτών καταγμάτων είναι η όσο το δυνατόν ταχύτερη αποκατάσταση τού ασθενούς, η οποία θα εξαρτηθεί από την πρόληψη της φλεγμονής, την επούλωση των μαλακών μορίων, την πώρωση των καταγμάτων & τη λειτουργική αποκατάσταση του ασθενούς

Εξαρθρήματα



Ioannis Th. Lazaretos MD, PhD
Orthopaedic Surgeon

Εξάρθρωμα

- ◆ Είναι η πλήρης & μόνιμη παρεκτόπιση των αρθρικών επιφανειών, η οποία συνοδεύεται από διαφόρου έκτασης & βαρύτητας ρήξεις των συνδέσμων & του αρθρικού θυλάκου
- ◆ Τό εξάρθρωμα χαρακτηρίζεται ως πρόσθιο, οπίσθιο ή πλάγιο ανάλογα με την παρεκτόπιση του περιφερικού τμήματος (πρόσθιο εξάρθρωμα ώμου, οπίσθιο εξάρθρωμα αγκώνα, πλάγιο εξάρθρωμα επιγονατίδας, οπίσθιο εξάρθρωμα ισχίου)

Κλινική Εικόνα

- ◆ Ο ασθενής αισθάνεται έντονο πόνο, ενώ κατά την κλινική εξέταση υπάρχει οίδημα, παραμόρφωση & περιορισμός ή αδυναμία κινήσεως της άρθρωσης

Διάγνωση

- ◆ Τεκμηριώνεται με τον ακτινολογικό έλεγχο, με τον οποίο διαπιστώνεται το είδος του εξάρθρωματος & η συνύπαρξη ή όχι κατάγματος

Θεραπεία

- ◆ Συνήθως είναι συντηρητική & σε περιπτώσεις αδυναμίας ανάταξης ή καθυστέρησης χειρουργική
- ◆ Η συντηρητική θεραπεία συνίσταται σε ανάταξη με αναισθησία & ακινητοποίηση της άρθρωσης (διαφορετική διάρκεια για κάθε άρθρωση), η οποία ακολουθείται από φυσικοθεραπεία
- ◆ Η ακινητοποίηση είναι απαραίτητη για την αποκατάσταση των συνδέσμων & του αρθρικού θυλάκου, που έπαθαν βλάβη
- ◆ Τα εξάρθρηματα πρέπει να ανατάσσονται όσο γίνεται ταχύτερα, προκειμένου να επιτευχθούν καλλίτερα αποτελέσματα, ενώ, όσον αφορά στο ισχίο, η καθυστέρηση στην ανάταξη μπορεί να προκαλέσει νέκρωση της μηριαίας κεφαλής

Υπεξάρθρημα

- ◆ Μερική παροδική ή μόνιμη παρεκτόπιση των αρθρικών επιφανειών & είναι δυνατόν να συνοδεύεται από ρήξεις των συνδέσμων & του θυλάκου της άρθρωσης, μικρότερης όμως έκτασης & βαρύτητας από ό,τι στο εξάρθρημα

Υποτροπιάζον ή καθ'έξιν εξάρθρημα

- ◆ Αποτελεί μια ιδιαίτερη μορφή εξαρθήματος & συνίσταται σε επαναλαμβανόμενο εξάρθρημα, το οποίο προκαλείται με ελάχιστη βία ή με τics καθημερινές κινήσεις τού ατόμου. Τό υποτροπιάζον εξάρθρημα διακρίνεται σε τραυματικό & ατραυματικό (ώμος - επιγονατιδομηριαία άρθρωση)

Εξάρθρωμα της ακρωμοκλειδικής

- ◆ Το εξάρθρωμα της ακρωμοκλειδικής άρθρωσης οφείλεται σε ρήξη του κωνοειδούς & τραπεζοειδούς συνδέσμου, με αποτέλεσμα την απομάκρυνση προς τα άνω του περιφερικού άκρου της κλείδας.
- ◆ Διακρίνονται τρεις βαθμοί.
- ◆ Στους δύο πρώτους η παρεκτόπιση δεν είναι έντονη, ενώ στον τρίτο βαθμό είναι εμφανής.
- ◆ Ο ακτινολογικός έλεγχος επιβεβαιώνει τη διάγνωση

Θεραπεία

- ◆ Οι ρήξεις Ιου & 2ου βαθμού αντιμετωπίζονται συντηρητικά με επίδεση & ανάρτηση τού άκρου
- ◆ Στις ρήξεις 3ου βαθμού η συντηρητική αγωγή, τις περισσότερες φορές, αφήνει το περιφερικό άκρο της κλείδας να προβάλλει κάτω από το δέρμα.
- ◆ Η χειρουργική αντιμετώπιση ομαλοποιεί τήν προβολή, αλλά αφήνει πολλές φορές δύσμορφη ουλή.
- ◆ Τα λειτουργικά αποτελέσματα είναι εξ ίσου καλά, με μικρή υπεροχή της χειρουργικής θεραπείας.

Εξάρθρωμα Όμου

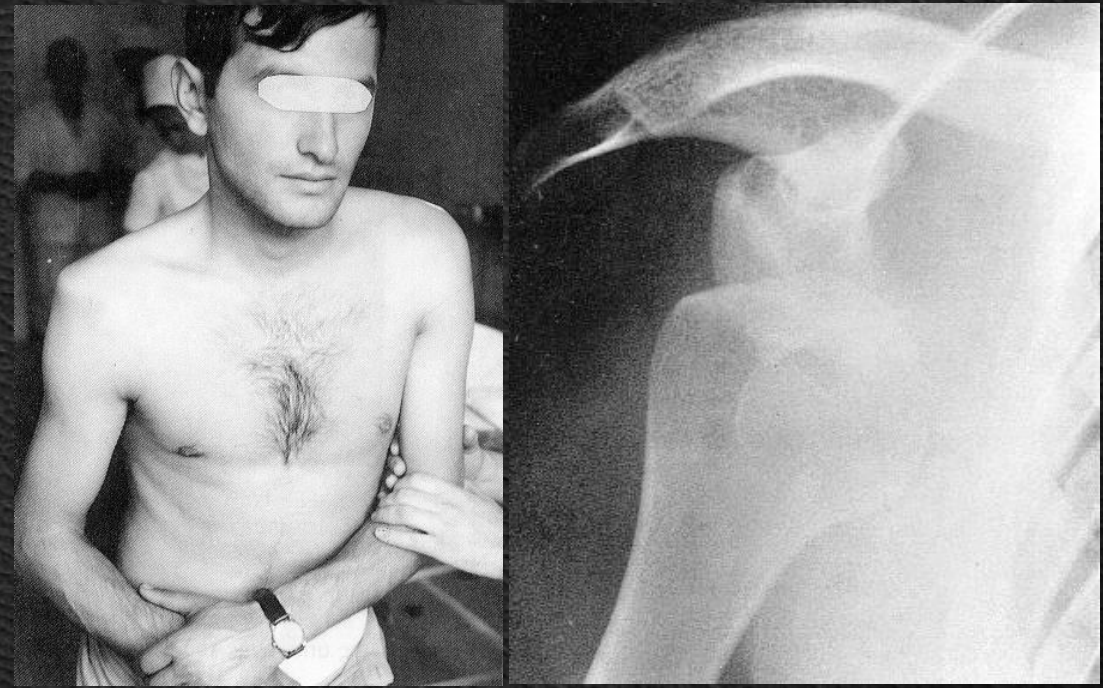- ◆ Στην άρθρωση του ώμου συμβαίνουν εξάρθρηματα συχνότερα από κάθε άλλη άρθρωση, γιατί η γληνοβραχιόνια άρθρωση είναι ασταθής. Στη σταθερότητά της συμβάλλουν οι μύες, οι σύνδεσμοι & ο θύλακος της άρθρωσης.
- ◆ Ανάλογα με τη θέση τής κεφαλής σε σχέση με την ωμογλήνη διακρίνεται σε:
 - ◆ Πρόσθιο
 - ◆ Οπίσθιο
 - ◆ Κεντρικό
 - ◆ Άνω εξάρθρημα
- ◆ Το **πρόσθιο εξάρθρημα** (95%) συνήθως προκαλείται μετά από βίαιη απαγωγή & εξωτερική στροφή.

Κλινική εικόνα

- ◆ Ο ασθενής προσέρχεται με έντονο πόνο & περιορισμό κινήσεων, υποβαστάζοντας τό χέρι του, ενώ η στρογγυλότητα του ώμου εξαφανίζεται.
- ◆ Ελέγχεται η λειτουργία της κερκιδικής αρτηρίας, του βραχιονίου πλέγματος & τού μασχαλιαίου νεύρου.
- ◆ Σε περίπτωση πάρεσης τού μασχαλιαίου νεύρου υπάρχει περιοχή υπαισθησίας στο μέσον της έξω περιοχής τού δελτοειδούς μυός καθώς & δυσκολία απαγωγής του βραχιονίου μετά την ανάταξη.

Ακτινολογικές προβολές

- ◆ Προσθιοπίσθια
- ◆ Πλάγια
- ◆ Διαμασχαλιαία

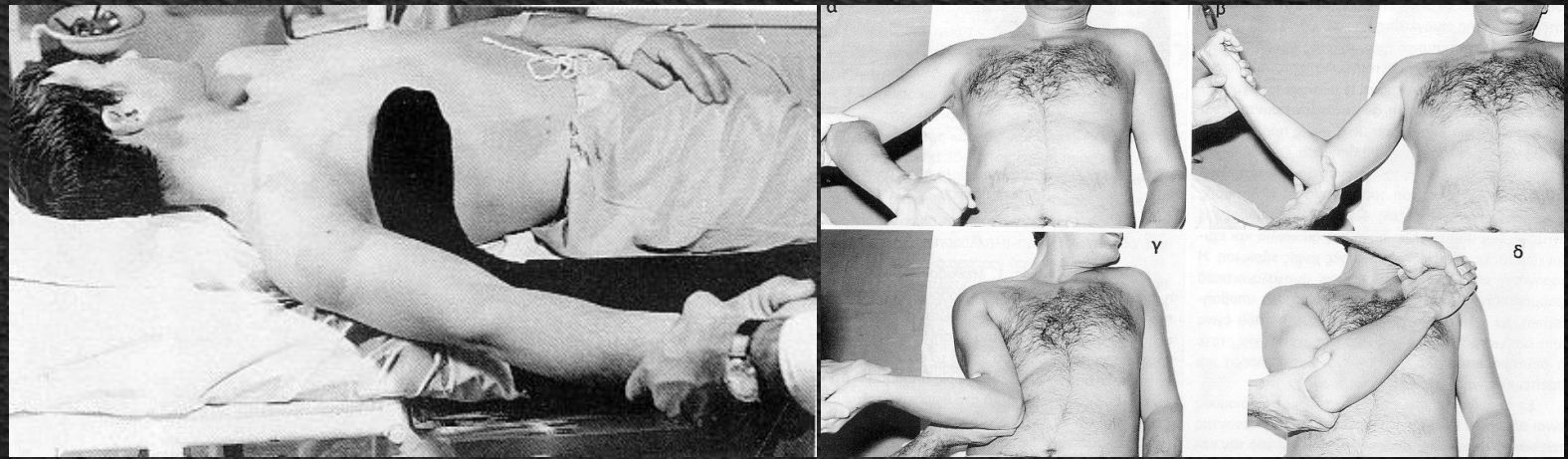


Θεραπεία

- ◆ Ανάταξη & ακινητοποίηση του ώμου για 3-4 εβδομάδες
- ◆ Η ανάταξη μπορεί να γίνει με διαφόρους μεθόδους
 - ◆ Στη **μέθοδο του Ιπποκράτη** ασκείται έλξη, προοδευτική εξωτερική στροφή και προοδευτική προσαγωγή στό υπό έλξη βραχιόνιο, με υπομόχλιο το πόδι τού ιατρού, το οποίο τοποθετείται στη μασχάλη του εξαρθρωμένου ώμου
 - ◆ Στη **μέθοδο Kocher** γίνονται οι ίδιες κινήσεις με τον αγκώνα σε κάμψη & υπομόχλιο το αντιβράχιο τού βοηθού

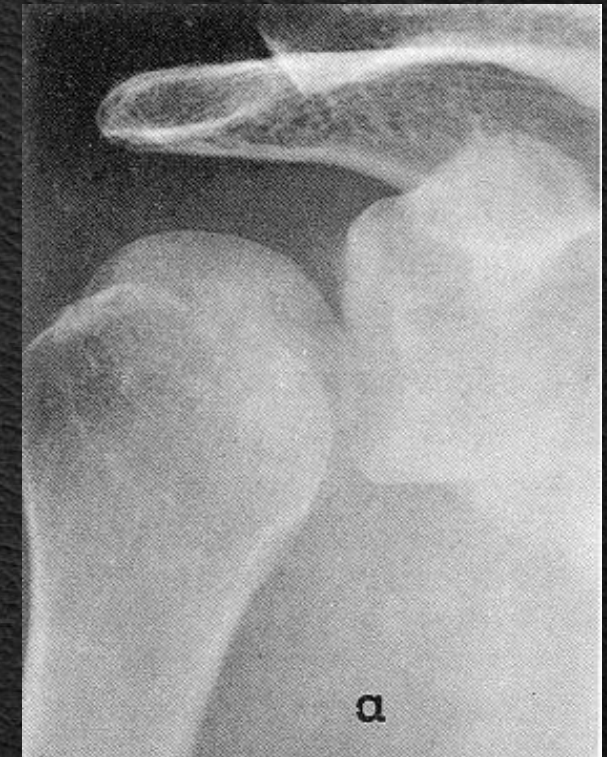Επιπλοκές

- ◆ Νευροαπραξία μασχαλιαίου νεύρου
- ◆ Ρήξη μυοτενοντίου πετάλου
- ◆ Κακώσεις μασχαλιαίων αγγείων



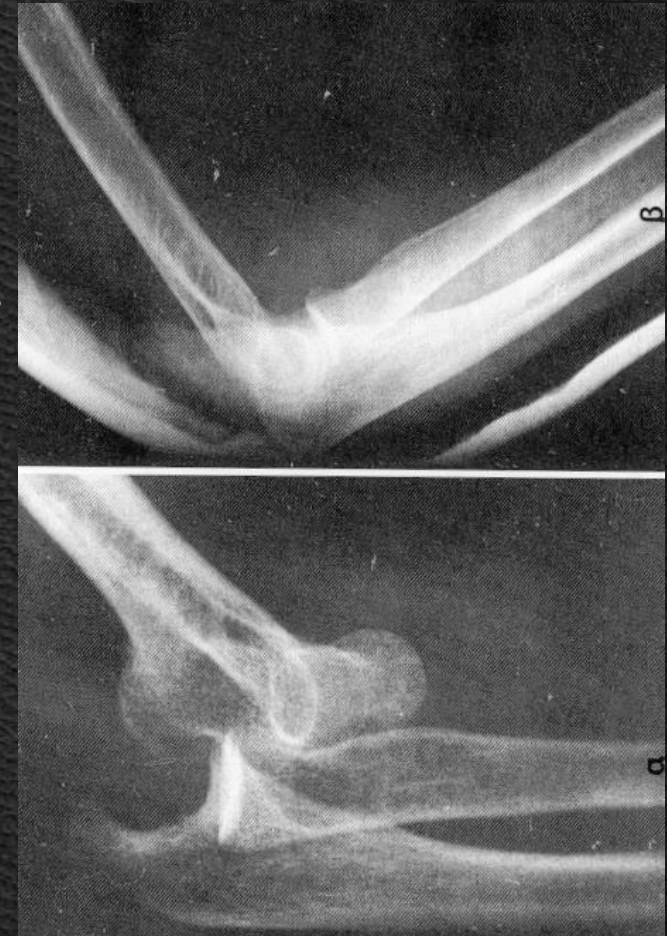Οπίσθιο εξάρθρημα ώμου

- ◆ Είναι πιο σπάνιο (5%) & προκαλείται από πτώση στο έδαφος με το άκρο σε εσωτερική στροφή.
- ◆ Ο κίνδυνος βρίσκεται στην πιθανότητα διαφυγής της διάγνωσης κατά τόν ακτινολογικό έλεγχο, με αποτέλεσμα να μην αντιμετωπισθεί κατάλληλα, γεγονός τό οποίο επιβαρύνει τη θεραπεία-χειρουργείο & τη συνολικότερη αποκατάσταση.



Εξάρθρωμα Αγκώνα

- ◆ Δεν είναι αρκετά συχνό
- ◆ Ταξινομείται ανάλογα με τη διεύθυνση της παρεκτόπισης με πιο συχνό το οπίσθιο εξάρθρωμα (κερκίδα-ωλένη παρεκτοπίζονται πίσω & έξω).
- ◆ Συνήθως συμβαίνει μετά από πτώση επάνω στην άκρα χείρα με τον αγκώνα σε έκταση.
- ◆ Το πρόσθιο εξάρθρωμα είναι πολύ σπάνιο και συνοδεύεται από κάταγμα του ωλεκράνου.
- ◆ Λεπτομερής κλινικός & ακτινολογικός έλεγχος, προκειμένου να αποκλεισθούν συνοδές κακώσεις αγγείων ή νεύρων, & την ύπαρξη πιθανού κατάγματος



Θεραπεία

- ◆ Η ανάταξη του εξαρθήματος γίνεται με συνεχή έλξη του αντιβραχίου, με τον αγκώνα σε μερική κάμψη & πίεση του ωλεκράνου προς τα εμπρός.
- ◆ Μετά την ανάταξη το άκρο ακινητοποιείται σε νάρθηκα σε κάμψη 90ο.
- ◆ Ο ασθενής αρχίζει ήπιες κινήσεις μετά την πρώτη εβδομάδα και ο νάρθηκας αφαιρείται μετά την τρίτη εβδομάδα.

Επιπλοκές

- ◆ Κάκωση βραχιόνιας αρτηρίας
- ◆ Κάκωση μέσου ή ωλενίου νεύρου
- ◆ Κάταγμα κορωνοειδούς απόφυσης, παρατροχιλίου απόφυσης, κεφαλής κερκίδας, ωλεκράνου
- ◆ Έκτοπη οστεοποίηση
- ◆ Υποτροπιάζον εξάρθρημα

Εξάρθρωμα Κεφαλής της Κερκίδας

- ◆ Είναι πολύ σπάνιο σε ενήλικες & σχεδόν πάντα συνοδεύεται από κάταγμα της ωλένης.
- ◆ Μπορεί να αναταχθεί με πίεση στην κεφαλή της κερκίδας & στη συνέχεια να ακινητοποιηθεί το άκρο για έξι εβδομάδες με το αντιβράχιο σε υπτιασμό.

Εξάρθρημα του Μηννοειδούς

- ◆ Είναι σπάνιο, συχνά όμως δεν γίνεται έγκαιρα η διάγνωσή του.
- ◆ Στο παλαμιαίο εξάρθρημα του μηννοειδούς, αυτό παρεκτοπίζεται παλαμιαία & στρέφεται κατά τον επιμήκη άξονά του κατά 90ο. Είναι ο συχνότερος τύπος.
- ◆ Στο περιμηννοειδές ραχιαίο εξάρθρημα του καρπού, ο καρπός εξαρθρώνεται ραχιαία, ενώ το μηννοειδές παραμένει στη θέση του.

Κλινική εικόνα

- ◆ Περιορισμός κινητικότητας, με έντονο πόνο κατά την κίνηση, μεγάλη διόγκωση τής περιοχής & ορισμένες φορές πίεση του μέσου νεύρου.

Ακτινολογικός έλεγχος

- ◆ Παρεκτόπιση του μηννοειδούς, κυρίως στην πλάγια ακτινογραφία

Θεραπεία

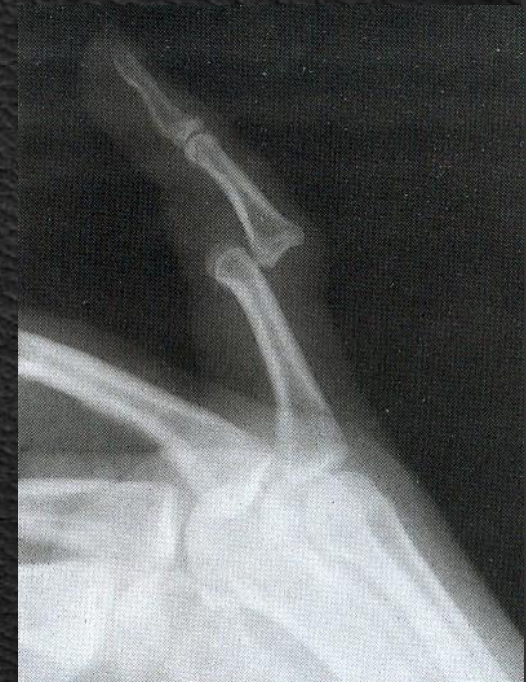- ◆ Ασκείται συνεχής έλξη & έκταση της πηχεοκαρπικής με ταυτόχρονη πίεση του εξαρθρωμένου μηννοειδούς.
- ◆ Στη συνέχεια εφαρμόζεται γύψινος επίδεσμος για 4-5 εβδομάδες με την πηχεοκαρπική σε ελαφρά κάμψη.
- ◆ Σε παραμελημένες περιπτώσεις απαιτείται χειρουργική αντιμετώπιση.

Εξάρθρημα Μετακαρπιοφαλαγγικής

- ◆ Δεν είναι συχνή κάκωση
- ◆ Η θεραπεία συνήθως είναι συντηρητική
- ◆ Κλειστή ανάταξη & ακινητοποίηση για 3-4 εβδομάδες

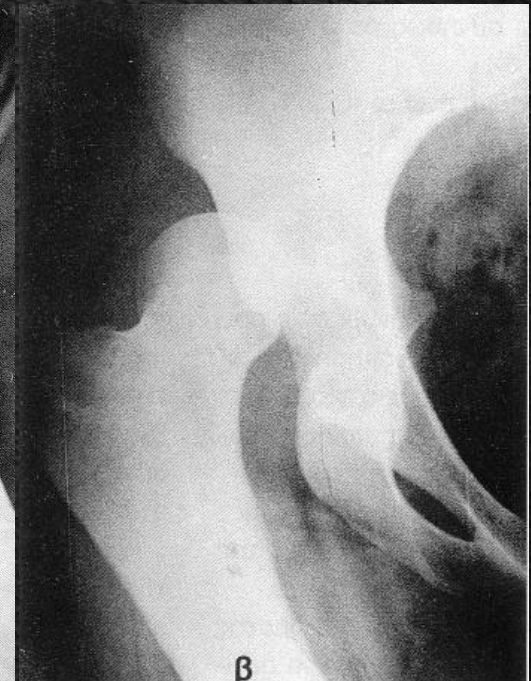
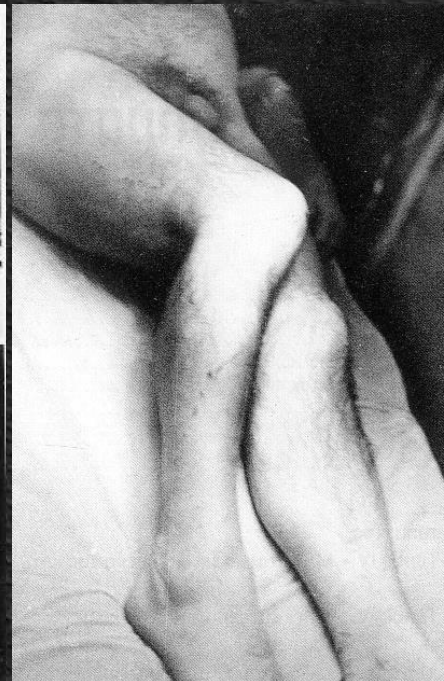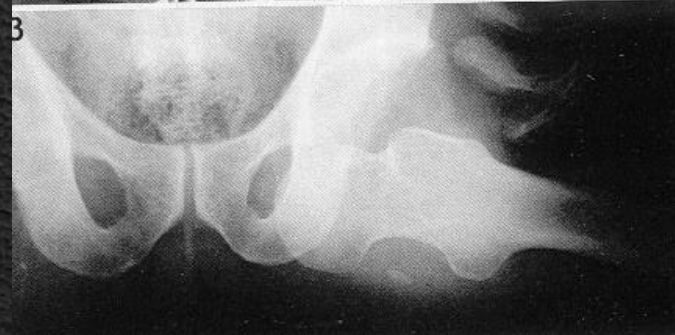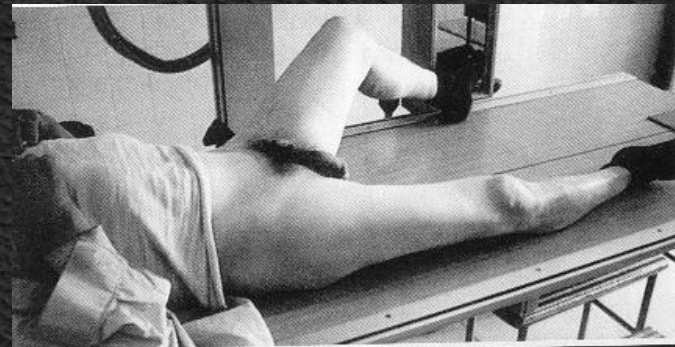
Εξarthρήματα – Φαλαγγοφαλαγγικών

- ◆ Τα εξarthρήματα αυτά είναι δυνατόν να είναι μεμονωμένα ή να συνοδεύονται από κατάγματα των φαλάγγων των δακτύλων.
- ◆ Στα αμιγή εξarthρήματα, μετά την ανάταξη, απαιτείται ακινητοποίηση σε κάμψη για περίπου 2 εβδομάδες.
- ◆ Στα εξarthρήματα, τα οποία συνοδεύονται από κάταγμα, εάν το οστικό τεμάχιο είναι μεγάλο, απαιτείται χειρουργική αποκατάσταση.



Εξάρθρωμα Ισχίου

- ◆ Κάκωση μεγάλης βίας, η οποία συχνά συνοδεύεται & από κακώσεις άλλων οργάνων ή & κατάγματα σε άλλα οστά.
- ◆ Το τραυματικό εξάρθρωμα του ισχίου διακρίνεται σε:
 - ◆ Πρόσθιο
 - ◆ Οπίσθιο
 - ◆ Κεντρικό



Οπίσθιο Εξάρθρημα Ισχίου

- ◆ Συμβαίνει συνήθως σε τροχαία ατυχήματα, όταν ο οδηγός ή ο συνοδηγός χτυπάει τα γόνατά του στο ταμπλό του αυτοκινήτου.

Κλινική εικόνα

- ◆ Το πάσχον μέλος είναι σε βράχυνση, προσαγωγή, εσωτερική στροφή & κάμψη

Ακτινολογικός έλεγχος

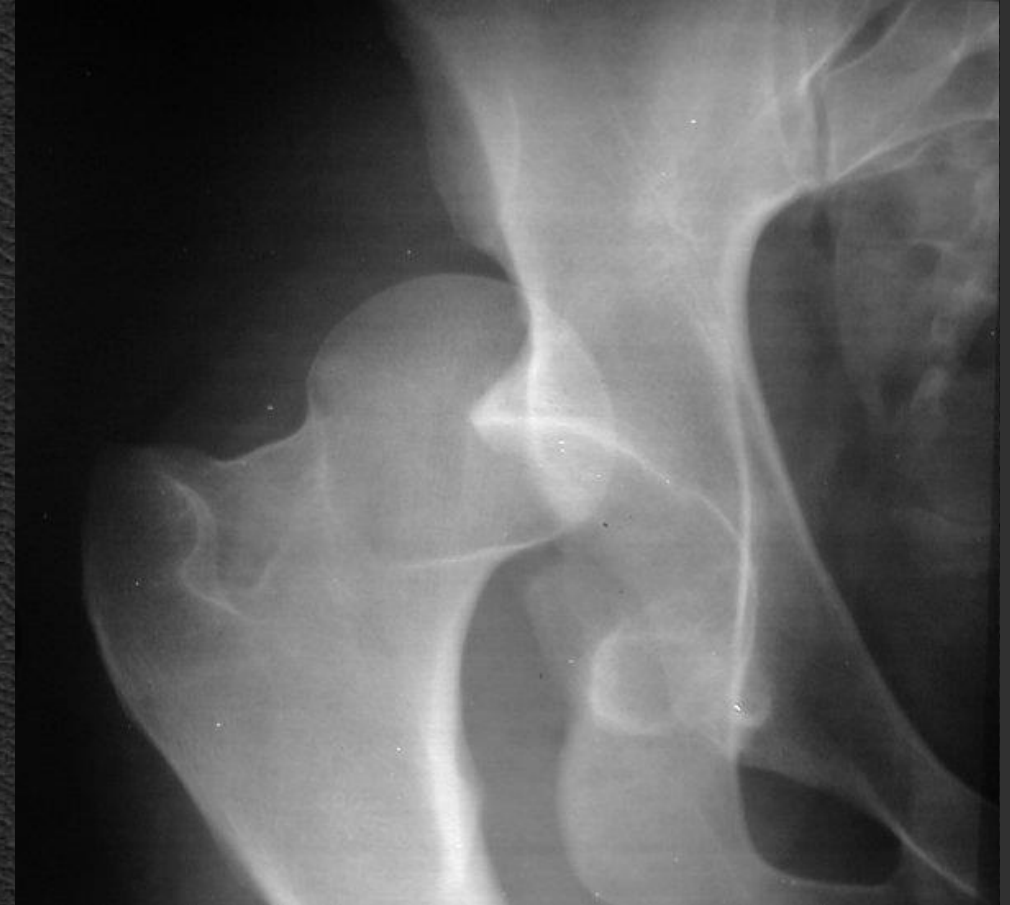
- ◆ Η κεφαλή του μηριαίου είναι έξω & επάνω από την κοτύλη.
- ◆ Η αξονική τομογραφία είναι πολλές φορές χρήσιμη στο σχεδιασμό της θεραπευτικής αντιμετώπισης, ιδιαίτερα όταν συνυπάρχει κάταγμα κοτύλης.

Θεραπεία

- ◆ Συνίσταται στην όσο το δυνατόν ταχύτερη ανάταξη υπό γενική αναισθησία.
- ◆ Η ανάταξη επιτυγχάνεται με τον τραυματία σε ύπτια θέση & έλξη τού κάτω άκρου κατά τον κατακόρυφο άξονα, με το ισχίο & το γόνατο σε κάμψη 90ο.
- ◆ Η ανάταξη επιβεβαιώνεται με ακτινολογικό έλεγχο & ο ασθενής παραμένει κλινήρης για περίπου 3 εβδομάδες, με εφαρμογή δερματικής ή σκελετικής έλξης.

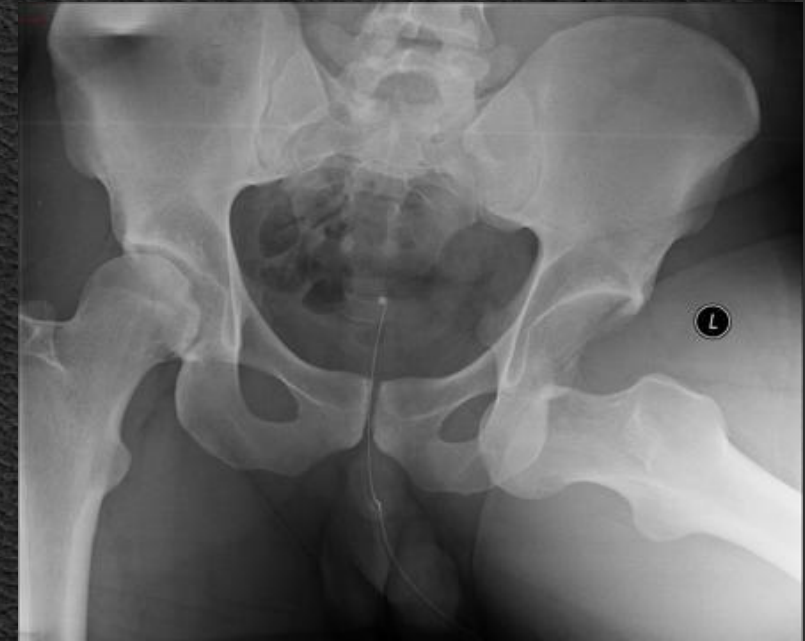Επιπλοκές

- ◆ Κάκωση ισχιακού νεύρου
- ◆ Κακώσεις αγγείων
- ◆ Άσηπτη νέκρωση κεφαλής μηριαίου
- ◆ Οστεοποιός μυϊτις
- ◆ Δευτεροπαθής μετατραυματική αρθρίτιδα



Πρόσθιο Εξάρθρωμα Ισχίου

- ◆ Είναι αρκετά σπάνιο
- ◆ Προκαλείται μετά από βία στό ισχίο, το οποίο βρίσκεται σε απαγωγή, εξωτερική στροφή & κάμψη
- ◆ Το σκέλος βρίσκεται σε κάμψη, εξωτερική στροφή & απαγωγή
- ◆ Η ανάταξη γίνεται με έλξη και εσωτερική στροφή τού ισχίου, ενώ αυτό είναι σε έκταση
- ◆ Ακολουθεί ακινητοποίηση και προοδευτική κινητοποίηση όπως & στο οπίσθιο εξάρθρωμα

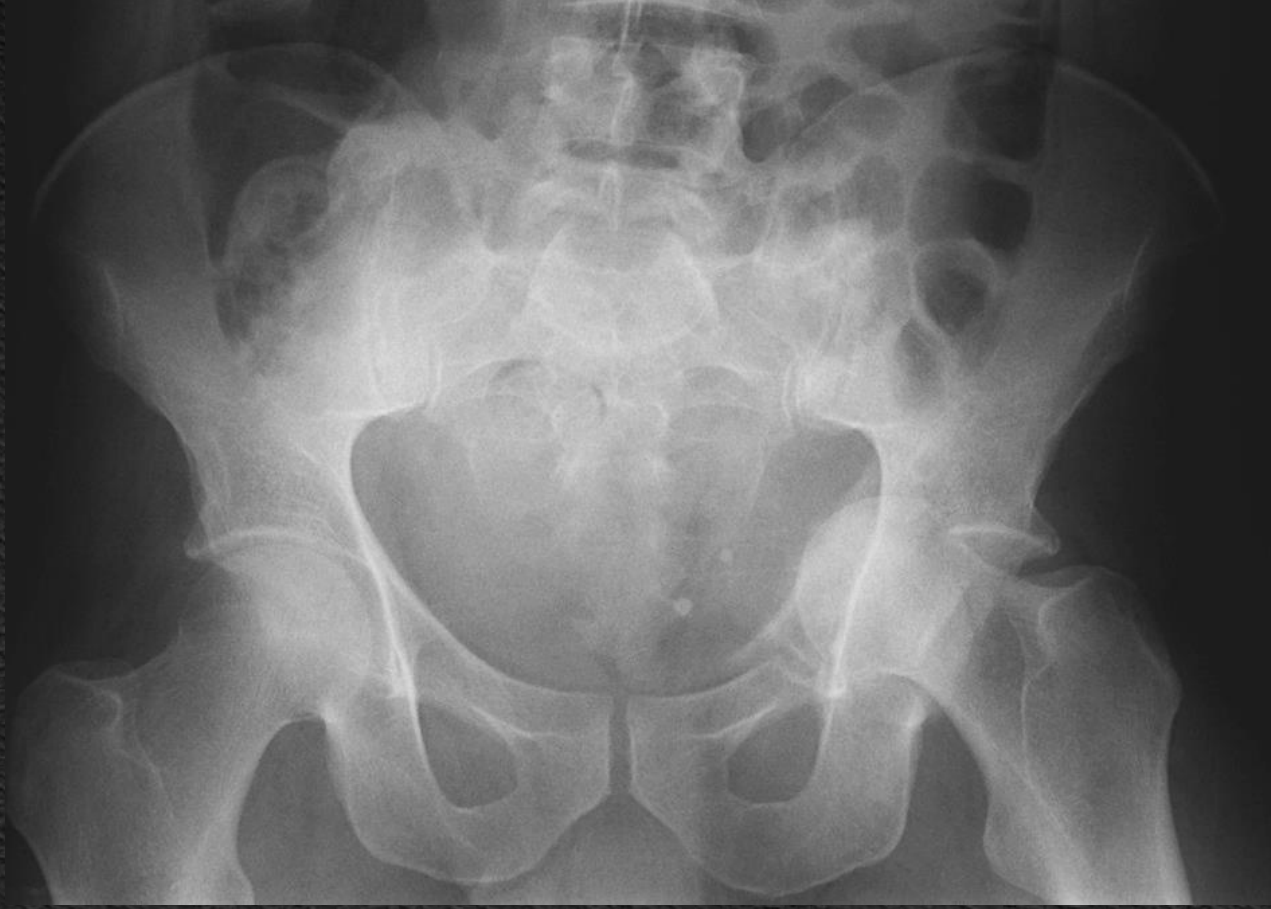

Κεντρικό Εξάρθρωμα Ισχίου

- ◆ Προκαλείται με άμεσο πλήξη ή πτώση επάνω στον μείζονα τροχαντήρα, με αποτέλεσμα η κεφαλή να προσκρούει στον πυθμένα της κοτύλης, η οποία και υφίσταται κάταγμα.

Θεραπεία

- ◆ Σε μικρή παρεκτόπιση απαιτείται σκελετική έλξη, ακινησία για 6 εβδομάδες & αποφυγή φόρτισης για 12 εβδομάδες.
- ◆ Σε μέτρια ή μεγάλη παρεκτόπιση επιχειρείται ανάταξη με γενική αναισθησία και εφαρμόζεται σκελετική έλξη για 3 εβδομάδες.
- ◆ Η πλήρης στήριξη επιτρέπεται συνήθως μετά από 2-3 μήνες από την κάκωση.
- ◆ Το κεντρικό εξάρθρωμα τού ισχίου συνοδεύεται από υψηλά ποσοστά δευτεροπαθούς μετατραυματικής οστεοαρθρίτιδας

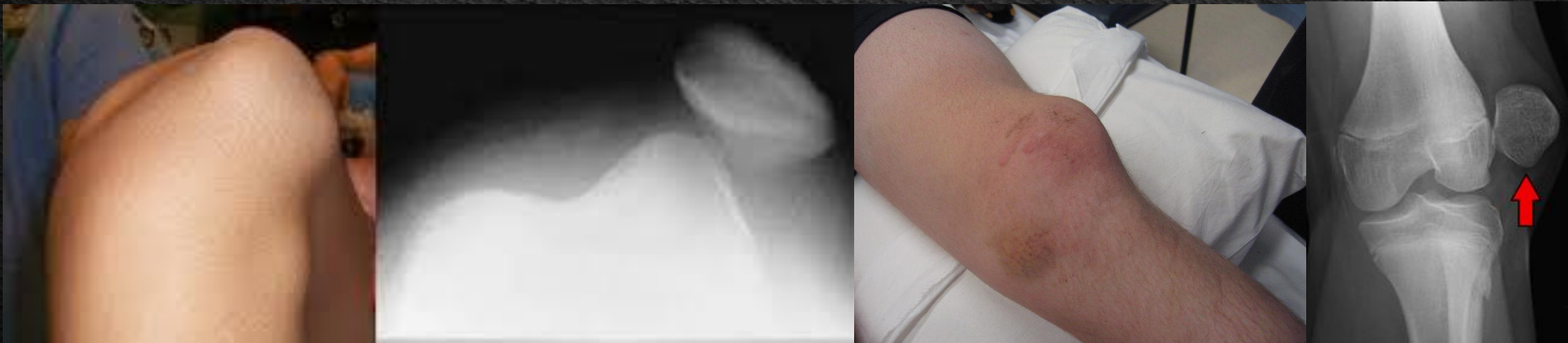

Εξάρθρωμα Επιγονατίδας

- ◆ Μπορεί να είναι τραυματικό ή υποτροπιάζον
- ◆ Η επιγονατίδα παρεκτοπίζεται προς τα έξω και πλάγια
- ◆ Στο υποτροπιάζον εξάρθρωμα υπάρχει αίσθημα φόβου επικειμένου εξαρθήματος, εάν απωθηθεί η επιγονατίδα προς την έξω πλαγία πλευρά με ελαφρά κάμψη του γόνατος.

Θεραπεία

- ◆ Στο τραυματικό εξάρθρωμα, μετά την ανάταξη, εφαρμόζεται γύψος & ακινητοποίηση για 3-4 εβδομάδες
- ◆ Η αντιμετώπιση του καθ'έξιν εξαρθήματος είναι χειρουργική

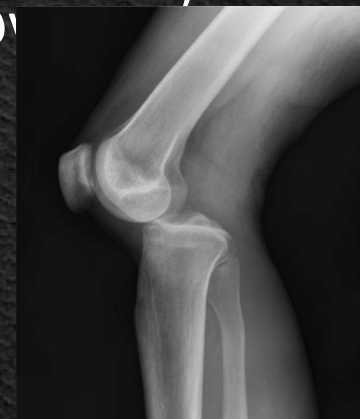

Εξάρθρημα Γόνατος

- ◆ Εξαιρετικά σπάνια κάκωση μετά από άσκηση μεγάλης βίας στην άρθρωση του γόνατος.
- ◆ Ανάλογα με τη διεύθυνση της βίας, παρεκτοπίζεται η κνήμη σε σχέση με το μηρό.
- ◆ Απαραίτητος ο έλεγχος των αγγείων & των νεύρων της ιγνυακής κοιλότητας, για πιθανή κάκωση.

Θεραπεία

- ◆ Συντηρητική, με εφαρμογή γύψου για 6-8 εβδομάδες, παρατηρείται όμως μεγάλο ποσοστό λειτουργικής αστάθειας ή δυσκαμψίας & οστεοαρθρίτιδας τού γόνατος
- ◆ Χειρουργική θεραπεία, με προσπάθεια αποκατάστασης όλων των θυλακοσυνδεσμικών στοιχείων



Εξάρθρωμα Ποδοκνημικής

- ◆ Σπάνια κάκωση στην οποία προκαλείται αναστροφή του αστραγάλου εντός της κνημοπερονιαίας γλήνης

Κλινική εικόνα

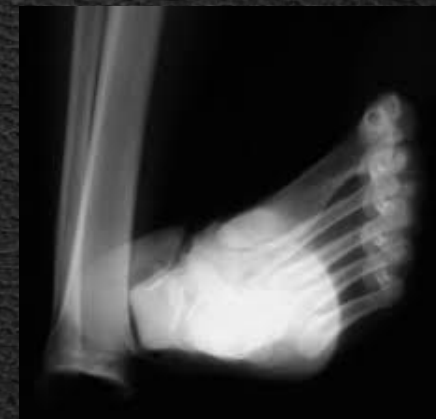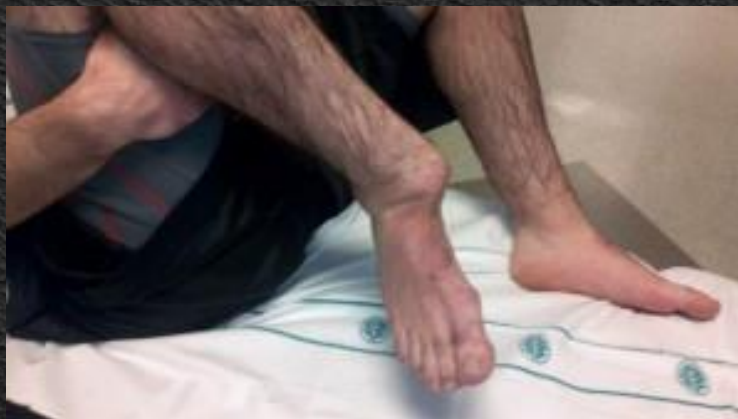- ◆ Το πόδι βρίσκεται σε πελματιαία κάμψη & σχεδόν πλήρη υπτιασμό

Ακτινολογικός έλεγχος

- ◆ Στην προσθιοπισθία προβολή παρατηρείται αναστροφή του αστραγάλου

Θεραπεία

- ◆ Κλειστή ανάταξη, με γενική αναισθησία & εφαρμογή γύψινου κνημοποδικού νάρθηκα για 6 εβδομάδες.



Εξάρθρωμα Αστραγάλου

- ◆ Τα εξάρθρηματα του αστραγάλου είναι σπάνιες κακώσεις & προκαλούνται κατά την πτώση από ύψος, λόγω συμπίεσης στον κατακόρυφο άξονα, & ραχιαία έκταση.
- ◆ Σχεδόν πάντα συνοδεύονται από κατάγματα του αστραγάλου.
- ◆ Σε αμιγή εξάρθρηματα, μετά την ανάταξη, απαιτείται ακινητοποίηση σε νάρθηκα για περίπου 4 εβδομάδες.
- ◆ Σε κατάγματα-εξάρθρηματα απαιτείται ανοικτή ανάταξη & εσωτερική οστεοσύνθεση

Εξάρθρωμα Ταρσού

- ◆ Πολύ σπάνιες κακώσεις, οι οποίες συμβαίνουν μετά από άσκηση μεγάλης βίας στα οστά του ταρσού, στο επίπεδο της Λισφρανγκείου ή Χοπάρτιας άρθρωσης
- ◆ Θεραπεία συνίσταται στην εφαρμογή γύψου, μετά την ανάταξη, για 4-6 εβδομάδες.

Επιπλοκές Καταγμάτων



Ioannis Th. Lazaretos MD, PhD
Orthopaedic Surgeon

Επιπλοκές Καταγμάτων

- ◆ Οι επιπλοκές, οι οποίες συμβαίνουν μετά από κατάγματα, μπορεί να είναι:
 - ◆ Γενικές
 - ◆ Τοπικές
 - ◆ Άμεσες
 - ◆ Απώτερες

Άμεσες γενικές

- ◆ Μετατραυματικό shock
- ◆ Διαταραχή πήκτικότητας αίματος
- ◆ Μετατραυματική ανουρία
- ◆ Σύνδρομο σύνθλιψης
- ◆ Αεριογόνος γάγγραινα
- ◆ Σύνδρομο λιπώδους εμβολής
- ◆ Σύνδρομο αναπνευστικής δυσχερείας (ARDS)
- ◆ Εν τω βάθει φλεβική θρόμβωση
- ◆ Πνευμονική εμβολή

Απώτερες γενικές

- ◆ Υποστατική βρογχοπνευμονία
- ◆ Ουρολοίμωξη
- ◆ Σχηματισμός λίθων στα νεφρά
- ◆ Μεταβολικές διαταραχές
- ◆ Ηλεκτρολυτικές διαταραχές
- ◆ Τέτανος

- ◆ Οι **τοπικές επιπλοκές** αφορούν στο οστόν, στα μαλακά μόρια & στις αρθρώσεις & είναι με τη σειρά τους άμεσες & απώτερες
 - ◆ **Άμεσες επιπλοκές των οστών**
 - ◆ Οξεία οστεομυελίτιδα
 - ◆ **Απώτερες επιπλοκές των οστών**
 - ◆ Ίσχαιμη νέκρωση του οστού (οστεονέκρωση)
 - ◆ Καθυστερημένη πώρωση
 - ◆ Ψευδάρθρωση
 - ◆ Πώρωση σε πλημμελή θέση
 - ◆ Διαταραχή της ανάπτυξης του οστού στα παιδιά (βλάβη συζευκτικού χόνδρου)
 - ◆ **Άμεσες επιπλοκές των μαλακών μορίων**
 - ◆ Φυσαλίδες του κατάγματος
 - ◆ Έλκη από πίεση
 - ◆ Κάκωση δέρματος - μυών – τενόντων
 - ◆ Κακώσεις αγγείων και περιφερικών νεύρων
 - ◆ Κάκωση νωτιαίου μυελού & ριζών
 - ◆ Αίμαρθρο
 - ◆ Σύνδρομο διαμερίσματος
 - ◆ Κακώσεις ενδοθωρακικών & ενδοκοιλιακών οργάνων

Απώτερες επιπλοκές στα μαλακά μόρια:

- ◆ Νεκρωτικές εσχάρες (κατακλίσεις)
- ◆ Οστεοποιός μυίτις (έκτοπος οστεοποίηση)
- ◆ Τενοντίτιδα
- ◆ Πίεση νεύρου
- ◆ Παγίδευση νεύρου
- ◆ Ισχαιμική συρρίκνωση αντιβραχίου - γαστροκνημίας

Απώτερες επιπλοκές αρθρώσεων

- ◆ Αστάθεια
- ◆ Μυϊκή αδυναμία
- ◆ Δυσκαμψία
- ◆ Αλγοδυστροφία (σύνδρομο Sudeck)
- ◆ Περιοχική οστεοπόρωση
- ◆ Μετατραυματική οστεοαρθρίτιδα

Σύνδρομο Λιπώδους Εμβολής

- ◆ Συστηματική νόσος, η οποία προσβάλλει κυρίως τούς πνεύμονες & εκδηλώνεται μέσα στις πρώτες 72 ώρες από τον τραυματισμό.
- ◆ Προσβάλλει επίσης το ΚΝΣ, τούς νεφρούς & τούς αμφιβληστροειδείς, ενώ προκαλεί & αιματολογικές διαταραχές.

Κλινική εικόνα

- ◆ Αναπνευστική δυσχέρεια
- ◆ Χημική πνευμονίτιδα
- ◆ Ολιγουρία
- ◆ Πυρετός 39°-40°C
- ◆ Διαταραχές συνειδήσεως (σύγχυση, διέγερση, παραλήρημα, κώμα)
- ◆ Πόνος στο στήθος
- ◆ Πετέχειες επιπεφυκότων, θώρακα - αμφιβληστροειδών

Εργαστηριακά

- ◆ Θρομβοκυττοπενία (αιμοπετάλια <150000)
- ◆ Μείωση μερικής πίεσεως O_2 στο αρτηριακό αίμα ($PO_2 <60$ mmHg)
- ◆ Αύξηση λιπάσης αίματος
- ◆ Αύξηση λιποσφαιρίων ούρων και πτυέλων
- ◆ Στο ΗΚΓ υπάρχουν αλλαγές, όπως ταχυκαρδία, αρρυθμίες, ανάστροφα T, κατάσπαση του RST

Ακτινολογικά ευρήματα

- ◆ Στην ακτινογραφία θώρακος οι πνεύμονες μπορεί να έχουν πυκνώσεις

Θεραπεία

- ◆ Υποστηρικτική
- ◆ Αναπνευστική υποστήριξη (O_2 με μάσκα 30%-40% ή με θετική πίεση)
- ◆ Αντιμετώπιση του shock (χορήγηση αίματος, αιμοπεταλίων, καρδιοτόνωση)
- ◆ Χορήγηση ηπαρίνης

Εν τω Βάθει Φλεβική Θρόμβωση

- ◆ Η συχνότερη επιπλοκή του τραύματος & των χειρουργικών επεμβάσεων του ισχίου & του γόνατος (>30%)
- ◆ Συνήθως αφορά τις φλέβες της γαστροκνημίας & λιγότερο συχνά στις φλέβες του μηρού & της λεκάνης
- ◆ Από αυτές φεύγουν έμβολα (θρόμβοι αίματος) & ενσφηνώνονται στους πνεύμονες

Παράγοντες αυξημένου κινδύνου είναι:

- ◆ Ηλικία
- ◆ Παχυσαρκία
- ◆ Καρδιακή ανεπάρκεια
- ◆ Έμφραγμα μυοκαρδίου
- ◆ Κακοήθης νόσος
- ◆ Λήψη αντισυλληπτικών κ.ά.
- ◆ Ο κύριος παράγοντας ο οποίος ευνοεί τη φλεβική θρόμβωση στους χειρουργημένους, είναι η αύξηση της πηκτικότητας του αίματος.

Κλινική εικόνα

- ◆ Πόνος
- ◆ Οίδημα
- ◆ Θετικό σημείο Homman (πόνος στη γαστροκνημία στη ραχιαία έκταση του άκρου ποδός)
- ◆ Πυρετός
- ◆ **Εργαστηριακά**
- ◆ Λευκοκυττάρωση

Η διάγνωση & η ακριβής θέση της μπορούν να καθοριστούν με

- ◆ Ανιούσα φλεβογραφία
- ◆ Φλεβογραφία με ισότοπο
- ◆ Αεροπληθυσμογράφημα Doppler

Θεραπεία

- ◆ Είναι πολύ καλλίτερα να προληφθεί παρά να θεραπευθεί
- ◆ Προφυλακτική χορήγηση ηπαρίνης χαμηλού μοριακού βάρους
- ◆ Χρήση αντιθρομβοεμβολικών καλτσών
- ◆ Πρώιμη κινητοποίηση τού ασθενούς μετά από κάταγμα ή εγχείρηση
- ◆ Ταχεία έναρξη ασκήσεων των μυών των κάτω άκρων & των αρθρώσεων.

Πνευμονική Εμβολή

- ◆ Εμφανίζεται στο 5%-19% των ασθενών με εν τω βάθει φλεβική θρόμβωση, όταν δεν χορηγούνται αντιπηκτικά.
- ◆ Η συχνότητα στις ορθοπαιδικές επεμβάσεις είναι περίπου 5%, ενώ είναι θανατηφόρος σε ποσοστό μικρότερο του 0,5%.
- ◆ Η πνευμονική εμβολή αρχίζει σχεδόν πάντοτε από την πύελο ή το μηρό & λιγότερο συχνά από την κνήμη

Κλινική εικόνα

- ◆ Δύσπνοια
- ◆ Πόνος στο θώρακα
- ◆ Ταχύπνοια
- ◆ Αιμόφυρτα πτύελα
- ◆ Shock
- ◆ Υπόταση

Εργαστηριακά

- ◆ Ελάττωση μερικής πίεσης στο αρτηριακό αίμα

Ακτινολογικά ευρήματα

- ◆ Μπορεί να υπάρχει χαρακτηριστική τρίγωνη σκιά πνευμονικού εμφράγματος

Διάγνωση

- ◆ Πιθανολογείται από την κλινική εικόνα & τα εργαστηριακά ευρήματα, αλλά η επιβεβαίωση θα γίνει με το σπινθηρογράφημα αερισμού – αιμάτωσης & ακριβέστερα με την πνευμονική αγγειογραφία.

Θεραπεία

- ◆ Καρδιοαναπνευστική αναζωογόνηση
- ◆ Αγγειοσυσταλτικά για το shock
- ◆ Οξυγόνο & χορήγηση ηπαρίνης
- ◆ Χορήγηση προφυλακτικής αντιβίωσης
- ◆ Μπορεί να απαιτηθεί θρομβολυτική αγωγή με στρεπτοκινάση ή ανοικτή θωρακοτομή & εμβολεκτομή

Σύνδρομο Καταπλάκωσης (Crush Syndrome)

- ◆ Συμβαίνει σε περιπτώσεις μεγάλης σύνθλιψης μυϊκών μαζών (συνθλιπτικές κακώσεις-καταπλάκωση) ή σε πολύωρη χρήση tourniquet
- ◆ Όταν το μέλος απελευθερώνεται είναι άσφυγμο, ενώ αργότερα γίνεται ερυθρό, οιδηματώδες, με φυσαλίδες, με μυϊκή αδυναμία & με απώλεια αισθητικότητας.
- ◆ Όταν απομακρυνθεί το αίτιο, απελευθερώνεται όξινη μυοσφαιρίνη από την αποδόμηση των μυών, η οποία με την κυκλοφορία μεταφέρεται στα νεφρά, προκαλώντας νεφρική ανεπάρκεια και βαρύτατο shock.
- ◆ Ένα μέλος, το οποίο έχει υποστεί μεγάλη σύνθλιψη, για πολλές ώρες, είναι καλλίτερα να ακρωτηριασθεί σε υγιή περιοχή, πριν αρθεί το αίτιο, το οποίο προκάλεσε τη σύνθλιψη

Οξεία Οστεομυελίτιδα

- ◆ Συμβαίνει συνήθως στα ανοικτά κατάγματα & σπάνια στα κλειστά, όταν αυτά χειρουργηθούν
- ◆ Η πύρωση του κατάγματος συνεχίζεται συνήθως, αλλά καθυστερεί σημαντικά
- ◆ Το τραύμα φλεγμαίνει & αρχίζει η εκροή οροπυώδους υγρού, στο οποίο αναζητούνται & απομονώνονται, μετά από καλλιέργεια, διάφορα μικρόβια, με συχνότερο τον σταφυλόκοκκο
- ◆ Σε όλα τα ανοικτά κατάγματα πρέπει να χορηγείται ενδοφλέβια αντιβίωση & να γίνεται προσεκτικός χειρουργικός καθαρισμός
- ◆ Στην οξεία φλεγμονή πρέπει να γίνεται χειρουργικός καθαρισμός & να επιλέγεται το κατάλληλο αντιβιοτικό, με βάση την καλλιέργεια & το αντιβιογράμμα

- ◆ Αν η οστεομυελίτιδα είναι ανθεκτική στη θεραπεία, πρέπει να καταβληθεί προσπάθεια ακινητοποίησης του κατάγματος, με σκοπό την πώρωση, & ταυτόχρονα να γίνονται καθημερινά αλλαγές.
- ◆ Μία καλή μέθοδος ακινητοποίησης στις περιπτώσεις αυτές είναι η εξωτερική οστεοσύνθεση
- ◆ Η οξεία φλεγμονή μπορεί να καταλήξει σε χρόνια οστεομυελίτιδα, μία κατάσταση η οποία αντιμετωπίζεται πολύ δύσκολα.

Καθυστερημένη Πώρωση

- ◆ Είναι η παράταση του χρόνου της πώρωσης, πέραν του αναμενομένου, αλλά κατά την οποία ο οργανισμός συνεχίζει τις διεργασίες της πώρωσης

Αίτια

- ◆ Η ανεπαρκής αιματική παροχή
- ◆ Η μικροβιακή φλεγμονή
- ◆ Η ανεπαρκής ακινητοποίηση
- ◆ Η εστία του κατάγματος είναι συνήθως επώδυνος, όταν υποβάλλεται σε δοκιμασία σταθερότητας, επειδή το κάταγμα δεν έχει πωρωθεί ακόμη

Ακτινολογικό έλεγχος

- ◆ Διακρίνεται η γραμμή του κατάγματος, υπάρχει σχηματισμός πώρου & τα κατεαγότα άκρα δεν είναι σκληρυντικά

- ◆ **Θεραπεία**
- ◆ Μπορεί να είναι συντηρητική ή χειρουργική
- ◆ Μπορεί να χρησιμοποιηθεί:
 - ◆ Γύψος
 - ◆ Έλξη
 - ◆ Λειτουργικός νάρθηκας
- ◆ Όταν η πώρωση έχει καθυστερήσει & δεν υπάρχει ένδειξη σχηματισμού πώρου, τότε ενδείκνυται η εσωτερική οστεοσύνθεση.

Ψευδάρθρωση

- ◆ Η καθυστερημένη πώρωση, εάν δεν αντιμετωπισθεί έγκαιρα & σωστά, θα οδηγήσει σε ψευδάρθρωση.
- ◆ Υπάρχει κινητικότητα στην εστία του κατάγματος, χωρίς να συνοδεύεται από άλγος (διαφοροδιάγνωση από καθυστερημένη πώρωση)
- ◆ Στον ακτινολογικό έλεγχο είναι ορατή η γραμμή του κατάγματος & τα κατεαγότα άκρα είναι σκληρυντικά.
- ◆ Διακρίνουμε δύο είδη ψευδάρθρωσης:
 - ◆ Υπερτροφική, όταν υπάρχει παρουσία πώρου
 - ◆ Ατροφική, όταν δεν υπάρχει σχηματισμός πώρου
- ◆ Η θεραπεία μπορεί να είναι συντηρητική, κατά κανόνα όμως είναι χειρουργική.
- ◆ **Συντηρητικά** αντιμετωπίζεται μια ασυμπτωτική ψευδάρθρωση, ενώ μια υπερτροφική ψευδάρθρωση μπορεί να πωρωθεί μετά από μικρό χρονικό διάστημα με τη χρησιμοποίηση λειτουργικού νάρθηκα. Μία άλλη μέθοδος είναι η ηλεκτρική διέγερση, με σκοπό την προαγωγή τής οστεογένεσης.
- ◆ **Χειρουργικά** η υπερτροφική ψευδάρθρωση αντιμετωπίζεται με οστεοσύνθεση, ενώ η ατροφική ψευδάρθρωση αντιμετωπίζεται με οστεοσύνθεση & οστικά μοσχεύματα.

Πώρωση σε Πλημμελή Θέση

- ◆ Είναι η πώρωση τών κατεαγόντων άκρων σε μη αποδεκτή γωνίωση, στροφή ή βράχυνση
- ◆ Αιτία είναι η κακή ανάταξη & η αποτυχία να διατηρηθεί ενώ προχωρεί η πώρωση
- ◆ Υπάρχει συνήθως εμφανής κλινική παραμόρφωση
- ◆ Ο έλεγχος της στροφικής παραμορφώσεως πρέπει να γίνεται συγκριτικά με το υγιές άκρο
- ◆ Ο ακτινολογικός έλεγχος είναι σημαντικός τόσο για τη διαπίστωση της παραμόρφωσης όσο & για τη διόρθωση αυτής, όταν γίνει τις πρώτες 3 εβδομάδες, κατά τις οποίες το κάταγμα μπορεί να παρεκτοπισθεί
- ◆ Σε ένα κάταγμα, το οποίο βρίσκεται σε πώρωση σε μη αποδεκτή θέση, πρέπει να γίνεται προσπάθεια διορθώσεως με χειρισμούς συντηρητικά
- ◆ Εάν το κάταγμα έχει πωρωθεί σε μη παραδεκτή θέση, θα πρέπει να αντιμετωπίζεται το ενδεχόμενο της χειρουργικής αντιμετώπισης, εφ' όσον υπάρχουν οι κατάλληλες ενδείξεις

Ισχαιμική Νέκρωση

- ◆ Είναι η οστική νέκρωση εξ αιτίας της ισχαιμίας, την οποία προκαλεί μια κάκωση
- ◆ Συνήθεις περιοχές οστικής νεκρώσεως είναι:
 - ◆ Η κεφαλή του μηριαίου (μετά από κάταγμα ή εξάρθρημα ισχίου)
 - ◆ Ο κεντρικός πόλος τού σκαφοειδούς (μετά από κάταγμα)
 - ◆ Το μηνοειδές (μετά από εξάρθρημα)
 - ◆ Το σώμα τού αστραγάλου (μετά από κάταγμα στον αυχένα του)
- ◆ Η ισχαιμία συμβαίνει τις πρώτες ώρες μετά το κάταγμα ή το εξάρθρημα, αλλά τα κλινικά και ακτινολογικά ευρήματα γίνονται εμφανή μετά από εβδομάδες ή μήνες

Απεικονιστικός Έλεγχος

- ◆ Αρχικά το σπινθηρογράφημα οστών με τεχνήτιο & ο μαγνητικός συντονισμός μπορούν να εντοπίσουν πολύ νωρίτερα το σημείο τής βλάβης. Σε τελικό στάδιο η ακτινογραφία δείχνει τη χαρακτηριστική αύξηση της οστικής πυκνότητας ή τον κατακερματισμό του οστού.

Κλινική Εικόνα

- ◆ Δεν υπάρχουν ειδικά συμπτώματα
- ◆ Όταν το κάταγμα δεν πωρωθεί ή κατακερματισθεί, ο ασθενής μπορεί να αναφέρει πόνο

Θεραπεία

- ◆ Η ισχαιμική νέκρωση αντιμετωπίζεται, όταν απειλείται η λειτουργία της άρθρωσης
- ◆ Σε ηλικιωμένους η νέκρωση της μηριαίας κεφαλής αντιμετωπίζεται με αρθροπλαστική, ενώ σε νεότερα άτομα με οστεοτομία του μηριαίου ή αγγειούμενα μοσχεύματα
- ◆ Η νέκρωση τού αστραγάλου μπορεί να μην χρειάζεται τίποτε περισσότερο από συμπτωματική θεραπεία, αλλά μερικές φορές απαιτείται αρθρόδεση της ποδοκνημικής

Σύνδρομο Διαμερισμάτων

- ◆ Οι περιοχές, οι οποίες προσβάλλονται συχνότερα είναι
 - ◆ Αντιβράχιο (σύνδρομο Volkmann)
 - ◆ Γαστροκνημία (συχνότερα το πρόσθιο διαμέρισμα της κνήμης)
- ◆ Τα κατάγματα της κνήμης ή τού αντιβραχίου μπορούν να προκαλέσουν σοβαρή ισχαιμία, ακόμη & όταν δεν υπάρχει κάποια σοβαρή βλάβη σε ένα μεγάλο αγγείο
- ◆ Η αιμορραγία, το οίδημα ή μία φλεγμονή μπορούν να αυξήσουν την πίεση μέσα σε ένα από τα μυϊκά διαμερίσματα.
- ◆ Αυτό οδηγεί σε μείωση τής τριχοειδικής ροής, η οποία έχει ως αποτέλεσμα μυϊκή ισχαιμία, νέο οίδημα, ακόμη μεγαλύτερη πίεση & εντονότερη ισχαιμία
- ◆ Αυτός ο φαύλος κύκλος καταλήγει μετά από 12 ώρες ή λιγότερο σε νέκρωση των νεύρων και των μυών μέσα στο διαμέρισμα
- ◆ Παρόμοια κατάσταση μπορεί να προκληθεί από την ανάπτυξη οιδήματος σε ένα μέλος, αν εφαρμοσθεί σφικτός γύψος

- ◆ Τα κλασικά συμπτώματα της ισχαιμίας είναι:
 - ◆ Παραισθησίες
 - ◆ Ωχρότητα
 - ◆ Παράλυση
 - ◆ Έλλειψη σφυγμού
- ◆ Όταν τα δάκτυλα τού χεριού ή του ποδιού πιεστούν παθητικά σε υπερέκταση, ο ασθενής αναφέρει επιδείνωση του πόνου στο αντιβράχιο ή στην κνήμη
- ◆ Η παρουσία σφυγμού δεν αποκλείει την παρουσία ισχαιμίας
- ◆ Όταν ένα διαμέρισμα απειλείται, πρέπει να αποσυμπιέζεται
 - ◆ Αυτό γίνεται με την αφαίρεση όλων των επιδέσμων, τών γαζών ή του γύψου
 - ◆ Αν η κατάσταση δεν βελτιωθεί τότε διανοίγονται αμέσως οι περιτονίες.

Έκτοπη Οστεοποίηση

- ◆ Είναι η ανάπτυξη οστού σε ιστικό περιβάλλον, το οποίο φυσιολογικά δεν οστεοποιείται.
- ◆ Συνήθως δημιουργείται μέσα στους μύς και σπανιότερα στις απονευρώσεις και στους τένοντες. Σπάνια επιπλοκή, η οποία οδηγεί σε δυσκαμψία των αρθρώσεων
- ◆ Συχνότερα εντοπίζεται:
 - ◆ Ισχίο
 - ◆ Αγκώνα
 - ◆ Γόνατο
 - ◆ Ώμος
- ◆ Συμβαίνει μετά από εξαρθρήματα ή κατάγματα-εξαρθρήματα & γενικότερα μετά από βίαιη κάκωση του περιοστέου ή & των συνδέσμων μιας άρθρωσης, με σύγχρονο τραυματισμό των μυών της ίδιας περιοχής
- ◆ Μπορεί όμως να παρουσιασθεί χωρίς πρόκληση τραυματισμού, όπως συμβαίνει σε παραπληγικούς ή σε ασθενείς οι οποίοι νοσηλεύονται με κρανιοεγκεφαλικές κακώσεις στις μονάδες εντατικής θεραπείας.

- ◆ Ο ασθενής αναφέρει πόνο μετά από τέσσερις εβδομάδες από το σχηματισμό του εκτόπου οστού
- ◆ Υπάρχει τοπική ευαισθησία, άλγος στις κινήσεις της παρακειμένης άρθρωσης & αργότερα εγκατάσταση μόνιμης & συνήθως ανώδυνης δυσκαμψίας
- ◆ Η απλή ακτινογραφία μπορεί να δείξει μια διάχυτο επασβέστωση στα μαλακά μόρια μετά από 2-3 εβδομάδες από την κάκωση, ενώ μετά από οκτώ εβδομάδες η βλάβη είναι σαφής
- ◆ Η αντιμετώπιση είναι χειρουργική, αλλά η αφαίρεση πρέπει να γίνεται μετά την ωρίμανσή της & την επάνοδο της αλκαλικής φωσφατάσης σε φυσιολογικά επίπεδα (περίπου 1-2 χρόνια)

Σύνδρομο Sudeck

- ◆ Πρόκειται για μια επώδυνη κατάσταση, η οποία προκαλείται μετά από κάποιο τραύμα, φλεγμονή ή θρομβοφλεβίτιδα & η οποία είναι συμπαθητικής αιτιολογίας.
- ◆ Προδιαθεσικοί παράγοντες είναι το διάστρεμμα, το κάταγμα, οι κακώσεις μαλακών μορίων, οι κακώσεις αγγείων & νεύρων, ακόμη & οι μικρές επεμβάσεις
- ◆ Όσον αφορά στα κατάγματα, εντοπίζεται στη γειτονική προς το κάταγμα άρθρωση, με συχνότερη εμφάνιση στα οστά της πηχεοκαρπικής, του χεριού, της ποδοκνημικής & του ποδιού
- ◆ Συνήθως γίνεται αντιληπτή μόνο μετά από την αφαίρεση του γύψου & χαρακτηρίζεται από πόνο στην αφή, πόνο μετά από προσπάθεια κίνησης, δυσκαμψία & γενικότερα ατροφία όλων των ιστών
- ◆ Οι απλές ακτινογραφίες δείχνουν σημαντική & διάχυτη οστεοπόρωση

- ◆ Όσο νωρίτερα αρχίσει η θεραπεία, τόσο καλλίτερη είναι η πρόγνωση
- ◆ Απαιτείται εντατική φυσικοθεραπεία, ενώ μπορούν να βοηθήσουν τα παραφινόλουτρα, οι περιαρθρικές εγχύσεις ξυλοκαΐνης & η βιταμίνη D.
- ◆ Πολύ σημαντική είναι η δράση της καλσιτονίνης.
- ◆ Σπάνια μπορεί να χρειασθεί εγχείρηση (συμπαθεκτομή)

Μετατραυματική Αρθρίτιδα

- ◆ Εμφανίζεται σε ενδοαρθρικό κάταγμα, το οποίο δεν ανατάχθηκε ανατομικά, οπότε υπάρχει ανώμαλος προστριβή μεταξύ των αρθρικών επιφανειών, ή σε ενδοαρθρικό κάταγμα, το οποίο έχει υποστεί άσηπτη νέκρωση, ή σε εξωαρθρικό κάταγμα, το οποίο έχει μεγάλη γωνίωση, με αποτέλεσμα οι αρθρικές επιφάνειες να φορτίζονται ανώμαλα, & τέλος όταν έχει τραυματιστεί ο ίδιος ο αρθρικός χόνδρος
- ◆ Τα ενδοαρθρικά κατάγματα πρέπει να ανατάσσονται ανατομικά, ενώ θα πρέπει να αποφεύγεται μεγάλη αξονική παραμόρφωση

Κακώσεις Μαλακών Μορίων



Ioannis Th. Lazaretos MD, PhD
Orthopaedic Surgeon

Κακώσεις Μαλακών Μορίων - Μύες

- ◆ Στα μαλακά μόρια τού μυοσκελετικού συστήματος περιλαμβάνονται οι μύες, οι τένοντες, οι σύνδεσμοι, τα αγγεία, τα νεύρα & το δέρμα
- ◆ Στις κακώσεις των μαλακών μορίων περιλαμβάνονται τα τραύματα & οι θλάσεις του δέρματος, οι ρήξεις των μυών, των τενόντων & των συνδέσμων καθώς & τα διαστρέμματα των αρθρώσεων, των οποίων η σταθερότητα επιτυγχάνεται με τους συνδέσμους & τον αρθρικό θύλακο
- ◆ Η μυϊκή κάκωση μπορεί να διακριθεί σε άμεση & σε έμμεση. Η άμεση κάκωση είναι το αποτέλεσμα ρήξης ή πλήξης του μυός, ενώ η έμμεση, μιας θλάσεως ή μυϊκής βλάβης, η οποία οφείλεται σε υπερβολική διάταση ή μυϊκή σύσπαση ή & τα δύο
- ◆ Οι μυϊκές κακώσεις ταξινομούνται σε:
 - ◆ **Κάκωση πρώτου βαθμού** χαρακτηρίζεται από ρήξη ελαχίστων ινών
 - ◆ **Κάκωση δευτέρου βαθμού** αντιστοιχεί σε μερική ρήξη μυός
 - ◆ **Κάκωση τρίτου βαθμού** χαρακτηρίζεται από πλήρη ρήξη του μυός.

Κλινική εικόνα

- ◆ Τα συμπτώματα συνίστανται σε εντοπισμένο πόνο, ο οποίος αναπαράγεται με τη σύσπαση του μυ & τοπικό οίδημα
- ◆ Κατά την κλινική εξέταση διαπιστώνεται ευαισθησία στην πίεση, ενώ πόνος εκλύεται κατά την παθητική διάταση ή σύσπαση τού μυός
- ◆ Στις κακώσεις δευτέρου και τρίτου βαθμού είναι δυνατόν να ψηλαφηθεί κενό, αντίστοιχα στη θέση της ρήξης
- ◆ Σε κάκωση τρίτου βαθμού είναι αδύνατη η σύσπαση του μυός & επομένως & η κίνηση της άρθρωσης

Θεραπεία

- ◆ Στις κακώσεις πρώτου και δευτέρου βαθμού η θεραπεία είναι συντηρητική & συνίσταται σε περιορισμό ή διακοπή τής δραστηριότητας για 2-3 εβδομάδες, ελαστική επίδεση, ψυχρά επιθέματα & χορήγηση αντιφλεγμονωδών φαρμάκων
- ◆ Σημαντική βοήθεια μπορεί να προσφέρει ο ηλεκτρικός ερεθισμός & η φυσικοθεραπεία
- ◆ Στις κακώσεις τρίτου βαθμού προτιμάται η χειρουργική θεραπεία.
- ◆ Αν μία ρήξη τρίτου βαθμού δεν αποκατασταθεί χειρουργικά, δημιουργείται ουλή συνδετικού ιστού, η οποία επηρεάζει τη λειτουργικότητα του μυ

Επιπλοκές

- ◆ Έκτοπη οστεοποίηση

Κακώσεις Μαλακών Μορίων – Τένοντες

- ◆ Η κύρια λειτουργία των τενόντων είναι η μετάδοση των δυνάμεων & των κινήσεων, που δημιουργούνται από τούς μυς, στις προσφύσεις τους στα οστά
- ◆ Οι κακώσεις των τενόντων οφείλονται σε τραυματισμό & σε υπέρχρηση
- ◆ Συνήθεις μηχανισμοί κακώσεως είναι η βίαιη σύσπαση ή διάταση του μυός ή επανειλημμένη σύσπαση-διάταση

Ρήξεις τενόντων

- ◆ **Ρήξη πρώτου βαθμού** χαρακτηρίζεται από ρήξη ελαχίστων ινών
- ◆ **Ρήξη δευτέρου βαθμού** από μερική ρήξη του τένοντα
- ◆ **Ρήξη τρίτου βαθμού** αντιστοιχεί σε πλήρη ρήξη

Αίτια

- ◆ Συνήθως συμβαίνουν κατά τη διάρκεια αθλητικής δραστηριότητας εξ αιτίας ανεπαρκούς προθέρμανσης & σε περιοχές "ελαττωμένης αντίστασης" του τένοντα, λόγω εκφυλιστικών αλλοιώσεων, οι οποίες οφείλονται στην άσκηση ή σε επανειλημμένες τοπικές εγχύσεις κορτικοστεροειδούς για την αντιμετώπιση τενοντίτιδας ή τενοντοελυτρίτιδας
- ◆ Παρατηρούνται συνήθως σε αθλητές ή σε άτομα, τα οποία επιστρέφουν σε αθλητική δραστηριότητα μετά από μακροχρόνια αποχή.

Κλινική εικόνα

- ◆ Ο ασθενής αναφέρει πόνο, επιτεινόμενο με την άσκηση
- ◆ Από την κλινική εξέταση διαπιστώνεται εντοπισμένο οίδημα ή αιμάτωμα, πόνος & δυσχέρεια κινήσεων

Διάγνωση

- ◆ Τίθεται από την κλινική εικόνα & υποβοηθείται από το υπερηχογράφημα & ακριβέστερα από τη μαγνητική τομογραφία

Θεραπεία

- ◆ Είναι συντηρητική για τις πρώτου & δευτέρου βαθμού & συνίσταται σε περιορισμό ή διακοπή της δραστηριότητας, ψυχρά επιθέματα, ακινητοποίηση των παρακειμένων αρθρώσεων & χορήγηση αντιφλεγμονωδών φαρμάκων.

Ρήξεις τρίτου βαθμού

- ◆ Αφορούν συνήθως τους τένοντες του υπερακανθίου, τής μακράς κεφαλής του δικεφάλου βραχιονίου, του τετρακεφάλου, του επιγονατιδικού & του Αχιλλείου τένοντα

Κλινική εικόνα

- ◆ Τα συμπτώματα συνίστανται σε έντονο αιφνίδιο πόνο, δυσχέρεια ή αδυναμία κίνησης & τοπικό οίδημα ή αιμάτωμα
- ◆ Από την κλινική εξέταση διαπιστώνεται ευαισθησία ή πόνος κατά την πίεση της περιοχής, δυσχέρεια ή αδυναμία κινήσεως, ενώ είναι δυνατόν να ψηλαφηθεί κενό στη θέση τής ρήξης

Διάγνωση

- ◆ Τίθεται από την κλινική εικόνα & υποβοηθείται από το υπερηχογράφημα & ακριβέστερα από τη μαγνητική τομογραφία

Θεραπεία

- ◆ Είναι χειρουργική & συνίσταται σε τελικοτελική συρραφή του τένοντα η καθήλωσή του στο οστόν, από το οποίο έχει αποσπαστεί
- ◆ Μετεγχειρητικά, απαιτείται ακινητοποίηση & στη συνέχεια φυσικοθεραπεία, η οποία προσφέρει σημαντική βοήθεια στην αποκατάσταση της λειτουργικότητας του τένοντα

Επιπλοκές

- ◆ Δημιουργία συμφύσεων, οι οποίες ελαττώνουν τις ικανότητες του τένοντα για κίνηση & για το λόγο αυτόν πρέπει να λύνονται
- ◆ Η πρόωμη κινητοποίηση ελαχιστοποιεί ή ελαττώνει τη δημιουργία συμφύσεων, αλλά υπάρχει ο κίνδυνος ρήξης της συρραφής.

Τενοντίτιδα & Τενοντοελυτρίτιδα

- ◆ Είναι η φλεγμονώδης αντίδραση του τένοντα & του ορογόνου ελύτρου, το οποίο τον περιβάλλει, λόγω εφαρμογής επαναλαμβανομένης μικρής έντασης βίας
- ◆ Η φλεγμονή εντοπίζεται συνήθως
 - ◆ Υπερακάνθιος
 - ◆ Μακρά κεφαλή του δικεφάλου βραχιονίου
 - ◆ Μακρός απαγωγός–Βραχύς εκτείνοντας τον αντίχειρα (**στενωτική τενοντοελυτρίτιδα De Quervain**)
 - ◆ Εκτείνοντες τον καρπό
 - ◆ Επιγονατιδικός
 - ◆ Αχίλλειος

Κλινική εικόνα

- ◆ Τα συμπτώματα συνίστανται σε πόνο κατά μήκος των προσβληθέντων τενόντων, επιτεινόμενο με την άσκηση
- ◆ Από την κλινική εξέταση διαπιστώνεται ευαισθησία κατά την ψηλάφηση του τένοντα, ενώ πόνος προκαλείται με τίς παθητικές ή ενεργητικές κινήσεις (ιδίως υπό αντίσταση)

Διάγνωση

- ◆ Τίθεται από την κλινική εικόνα

Θεραπεία

- ◆ Είναι συντηρητική & συνίσταται σε περιορισμό ή διακοπή της δραστηριότητας, ακινητοποίηση της άρθρωσης, ψυχρά επιθέματα, χορήγηση αντιφλεγμονωδών φαρμάκων, τοπική έγχυση κορτιζόνης & φυσικοθεραπεία.

Κακώσεις Συνδέσμων

- ◆ **Κάκωση πρώτου βαθμού:** χαρακτηρίζεται από διάταση ή ρήξη ελαχίστων ινών του συνδέσμου
- ◆ **Κάκωση δευτέρου βαθμού:** αντιστοιχεί σε μερική ρήξη του συνδέσμου
- ◆ **Κάκωση τρίτου βαθμού:** χαρακτηρίζεται από πλήρη ρήξη του συνδέσμου

Αίτια

- ◆ Οι συνδεσμικές κακώσεις οφείλονται σε τραυματικά αίτια

Κλινική εικόνα

- ◆ Πόνος επιτεινόμενος με τίς κινήσεις, οίδημα των μαλακών μορίων, αίμαρθρο & αστάθεια της άρθρωσης ανάλογα με τη βαρύτητα της κάκωσης
- ◆ Η κλινική εξέταση είναι συχνά δύσκολος ή αδύνατος, λόγω τού πόνου και της αντιδράσεως τού τραυματία & επιτυγχάνεται καλλίτερα υπό τοπική αναισθησία
- ◆ Στην κλινική εξέταση περιλαμβάνονται ειδικές λειτουργικές δοκιμασίες για τη διάγνωση των συνδεσμικών κακώσεων.

Διάγνωση

- ◆ Συνήθως τίθεται από την κλινική εικόνα, αλλά πρέπει να επιβεβαιώνεται από παρακλινικές εξετάσεις, όπως ο ακτινολογικός στατοκινητικός έλεγχος, το υπερηχογράφημα & ο μαγνητικός συντονισμός
- ◆ Η αρθροσκόπηση έχει ιδιαίτερη συμβολή στη διάγνωση & αντιμετώπιση ορισμένων συνδεσμικών κακώσεων, όπως τού προσθίου χιαστού, αλλά & κακώσεων άλλων αρθρώσεων, όπως του ώμου, του αγκώνα, της πηχεοκαρπικής & της ποδοκνημικής

Θεραπεία

- ◆ Σε κακώσεις πρώτου & δευτέρου βαθμού (και σε ορισμένες τρίτου βαθμού) είναι συντηρητική και συνίσταται σε περιορισμό της κινητικότητας ή ακινητοποίηση της άρθρωσης για 2 εβδομάδες (πρώτου βαθμού) έως & 6 εβδομάδες (δευτέρου & ορισμένες τρίτου βαθμού)
- ◆ Σε κακώσεις τρίτου βαθμού συνήθως εφαρμόζεται χειρουργική θεραπεία, η οποία μπορεί να συνίσταται σε τελικοτελική συρραφή του συνδέσμου, σε καθήλωση του συνδέσμου στη θέση πρόσφυσης του στο οστόν ή σε καθήλωση του οστικού τεμαχίου σε περίπτωση αποσπαστικού κατάγματος
- ◆ Σε περιπτώσεις που δεν είναι δυνατή η αποκατάσταση της συνέχειας του συνδέσμου, όπως σε ρήξεις του προσθίου χιαστού συνδέσμου, γίνεται πλαστική με τη χρησιμοποίηση αυτομοσχεύματος ή σπανιότερα τεχνητού μοσχεύματος
- ◆ Η αποκατάσταση των συνδέσμων επιταχύνεται & είναι καλλίτερη ποιοτικά, εάν η περιοχή της κάκωσης υπόκειται σε ελεγχόμενη τάση & διάταση κατά τη διάρκεια της διαδικασίας επούλωσης.

Διάστρεμμα

- ◆ Είναι η βίαιη διάταση των συνδέσμων & του θυλάκου της άρθρωσης, η οποία συνοδεύεται συχνά από διαφόρου έκτασης & βαρύτητας ρήξεις
- ◆ Αφορούν συχνότερα στην ποδοκνημική και στο γόνατο, & λιγότερο συχνά στην πηχεοκαρπική, στον αγκώνα, στα δάκτυλα ή σε άλλες αρθρώσεις
- ◆ Ανάλογα με τή βαρύτητα της κάκωσης, διακρίνονται τρεις βαθμοί διαστρέμματος
- ◆ **Πρώτου βαθμού:** Διάταση τών συνδέσμων & του θυλάκου της άρθρωσης ή ρήξη ελαχίστων συνδεσμικών ινών
- ◆ **Δευτέρου βαθμού:** Μερική ρήξη των συνδέσμων & τού θυλάκου της άρθρωσης (50% περίπου των συνδεσμικών ινών)
- ◆ **Τρίτου βαθμού:** Πλήρης ρήξη τών συνδέσμων και τού θυλάκου της άρθρωσης

Κλινική εικόνα

- ◆ Τα συμπτώματα συνίστανται σε οίδημα & πόνο, ενώ κατά την κλινική εξέταση υπάρχει περιορισμένη κινητικότητα της άρθρωσης

Διάγνωση

- ◆ Αν & τίθεται κλινικά, είναι απαραίτητος ο απεικονιστικός έλεγχος, ώστε να αποκλειστεί η συνύπαρξη κατάγματος, όπως στην περίπτωση διαστρέμματος του αγκώνα (κάταγμα κεφαλής κερκίδος), τού καρπού (κάταγμα σκαφοειδούς) & της ποδοκνημικής (κατάγματα σφυρών).
- ◆ Παράλληλα επιβάλλεται η διενέργεια στατοκινητικού ελέγχου, ώστε να εξαχθούν συμπεράσματα ως προς το βαθμό των συνδεσμικών κακώσεων

Θεραπεία

- ◆ Εξατομικεύεται ανάλογα με την άρθρωση, η οποία έχει υποστεί τη βλάβη, & το βαθμό βαρύτητας
- ◆ Συντηρητική για τα 1^{ου} & 2^{ου} βαθμού & χειρουργική για τα 3^{ου} βαθμού
- ◆ Στα διαστρέμματα 2^{ου} & 3^{ου} βαθμού δίνεται ιδιαίτερη προσοχή στην ενεργητική κινησιοθεραπεία, ώστε να αποκατασταθεί πλήρως η λειτουργικότητα της άρθρωσης & ο ασθενής να επανέλθει, το ταχύτερο δυνατόν, στην προηγούμενη δραστηριότητα, χωρίς τον κίνδυνο να υποστεί νέα κάκωση.

1. Apley Graham "Apley's System of Orthopaedics and Fractures". 7th Edition Butterworth-Heinemann Ltd. 1993.
2. Campbell's. "Operative Orthopaedics". 8th Ed. Oxford, Butterworth-Heinemann Ltd. 1993.
3. Muller M., et al.: **Manual of internal fixation**. 3rd Edition 1994.
4. Rockwood and Green's. «Fractures in Adults». 4th Edition. Lippincott - Raven Publishers, 1996.
5. Skinner H.B. "Current diagnosis and treatment in orthopaedics". Lange Medical Book 2000.
6. ΔΕΠ Α' Ορθοπαιδικής Κλινικής Πανεπιστημίου Αθηνών. "Ορθοπαιδική & Τραυματολογία". Ιατρικές Εκδ. Κωνσταντάρας. Αθήνα 2001.
7. Ευσταθόπουλος Ν. «Αρθρίτιδες Διάγνωση & Θεραπεία». Ιατρικές Εκδόσεις Κωνσταντάρα, Αθήνα 2009.
8. Καμμάς & συνεργάτες. "Εισαγωγή στην Ορθοπαιδική". Αθήνα 1999.
9. Κορρές Δ. Λυρίτης Γ. Σουκάκος Π. «Ορθοπαιδική & Τραυματολογία του Μυοσκελετικού Συστήματος». Ιατρικές Εκδόσεις Κωνσταντάρα 2010.
10. Λαμπίρης Η.Ε. "Ορθοπαιδική & Τραυματολογία". Εκδ. Π.Χ. Πασχαλίδης, 2003, Αθήνα.
11. Παπαχρήστου Γ. "Εισαγωγή στην Ορθοπαιδική & Τραυματολογία". Ιατρικές Εκδόσεις Πασχαλίδης. Αθήνα 2006.
12. Σάπκας Γ. «Εμβιομηχανική-Παθοφυσιολογία & Αντιμετώπιση Παθολογικών καταστάσεων στη Σπονδυλική Στήλη». Ιατρικές Εκδόσεις Καυκάς. Αθήνα 2006
13. Συμεωνίδης Παναγιώτης: "Ορθοπαιδική" 2η Έκδοση. University Studio Press, Θεσσαλονίκη, 1996.
14. Χαρτοφυλακίδης - Γαροφαλλίδης. «Θέματα Ορθοπαιδικής & Τραυματολογίας». Επιστημονικές Εκδόσεις Γρ. Παρισιάνος, Αθήνα 1981.
15. Χατζηπαύλου Α.: "Κακώσεις οστών και αρθρώσεων". Εκδόσεις Π.Χ. Πασχαλίδης, Αθήνα, 2003



Ioannis Th. Lazaretos MD, PhD
Orthopaedic Surgeon