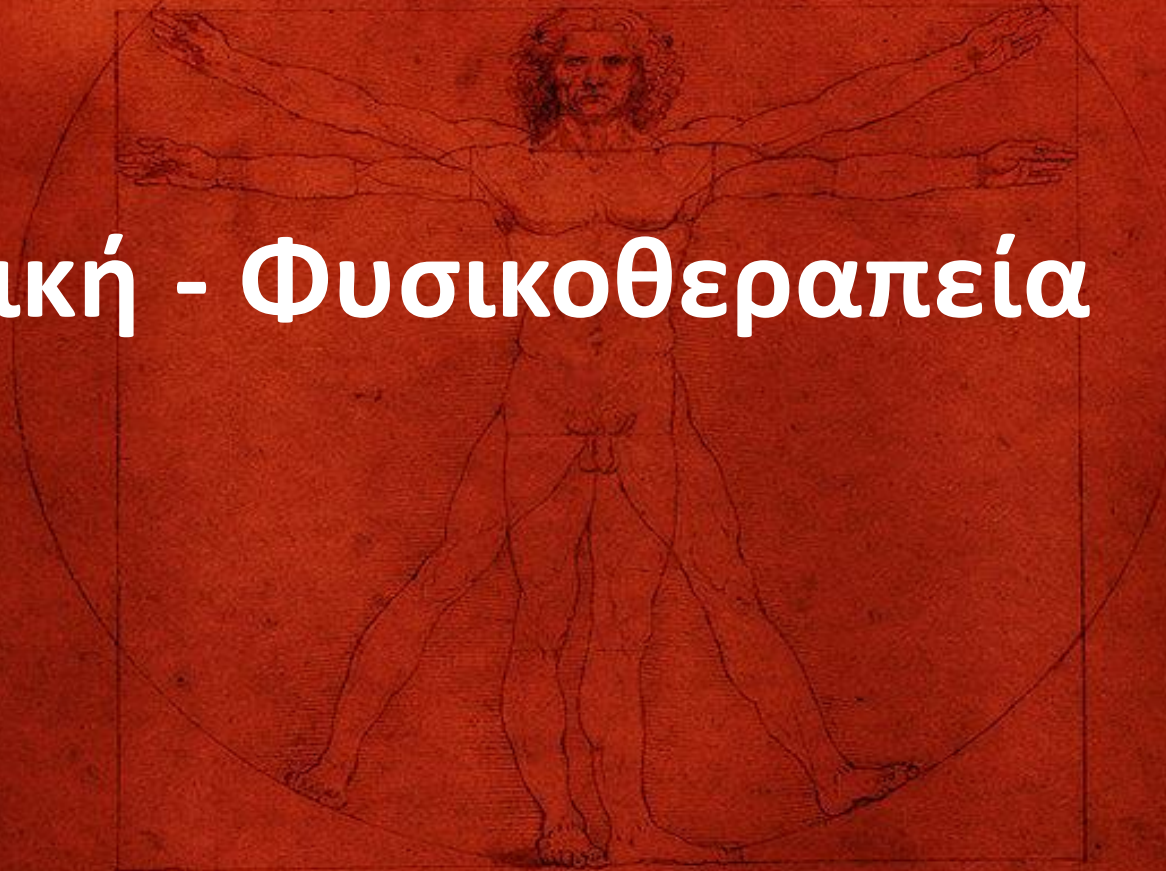

Ορθοπαιδική - Φυσικοθεραπεία



Ioannis Th. Lazarettos MD, PhD
Orthopaedic Surgeon

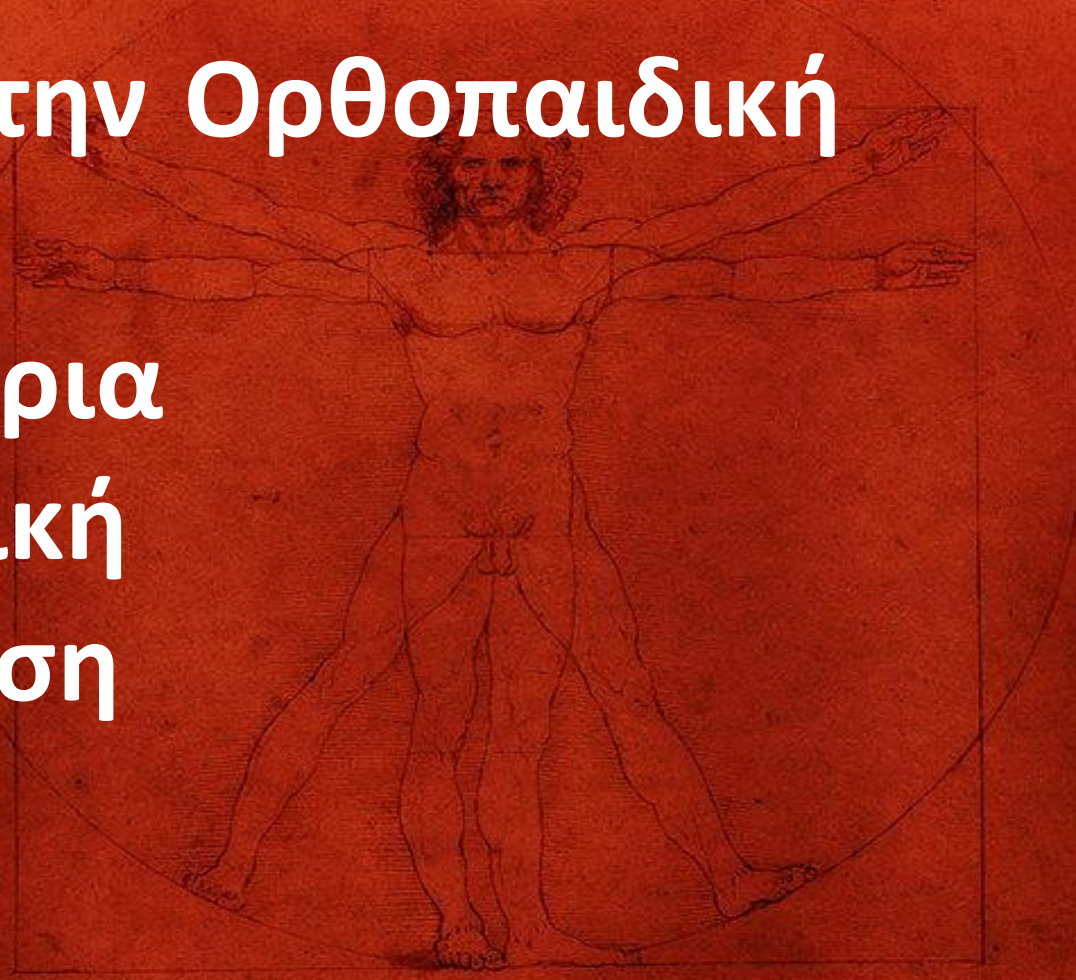
Εισαγωγή στην Ορθοπαιδική

Οστά

Μαλακά Μόρια

Εμβιομηχανική


Οστεοσύνθεση



Εισαγωγή στην Ορθοπαιδική

Ο Μαχάων & ο Ποδαλείριος είναι οι πρώτοι
ιατροί - τραυματολόγοι που αναφέρονται
στην ιστορία

Ιλιάδα Β 733




Ο Ιπποκράτης είναι ο πρώτος ιατρός στην αρχαιότητα, ο οποίος ασχολήθηκε με την Ορθοπαιδική

Έγραψε 64 βιβλία

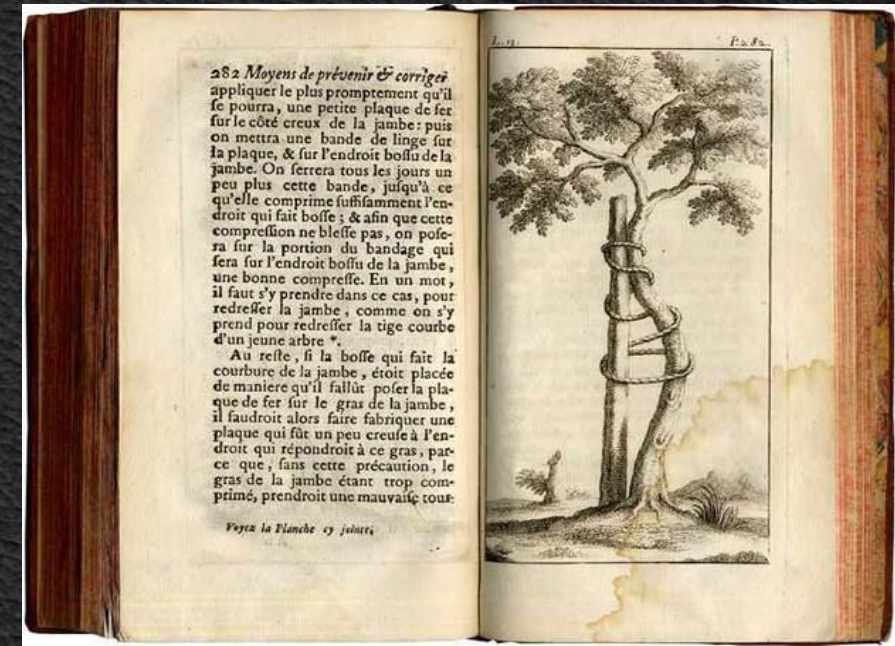
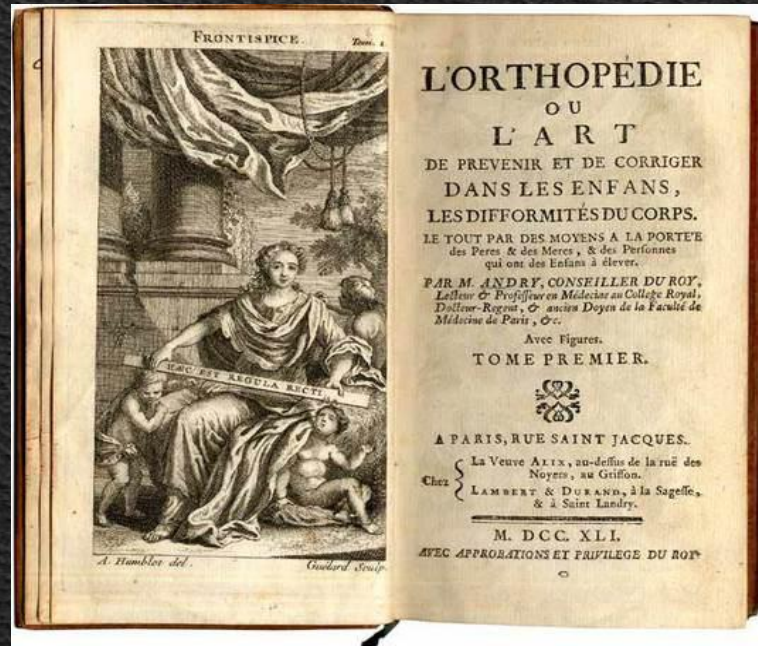
5 αφορούν στην Ορθοπαιδική:

- ◆ Περί αγμών
- ◆ Περί άρθρων
- ◆ Περί τών εν κεφαλή τραυμάτων
- ◆ Μοχλικός
- ◆ Κατ' ιητρείον



Ο Γάλλος ιατρός Nicolas Andry (1658-1742) έπλασε τον όρο Ορθοπαιδική
"Traite d' Orthopedie ou l'art de prevenir et corriger dans les enfants les deformites
du corps "

“Πραγματεία περί Ορθοπαιδικής ή πρόληψης & θεραπείας των παραμορφώσεων
του σώματος στα παιδιά”



Η Ορθοπαιδική-Χειρουργική είναι η ειδικότητα η οποία ασχολείται με τη λήψη του ιστορικού, την εξέταση, την αναγνώριση, την πρόληψη, τη θεραπεία & αποκατάσταση των συγγενών & επίκτητων παθήσεων, παραμορφώσεων & κινητικών προβλημάτων (τραυματικών & μη), τα οποία αφορούν στο σκελετό & στο κινητικό σύστημα

UEMS (Union Europeenne Des Medecins Specialistes) 1990

Τα επί μέρους γνωστικά αντικείμενα της Ορθοπαιδικής είναι:

- ◆ Επανορθωτική Ορθοπαιδική
- ◆ Ορθοπαιδική Τραυματολογία
- ◆ Παιδοορθοπαιδική
- ◆ Ορθοπαιδική Ποδοκνημικής & Άκρου Ποδός
- ◆ Χειρουργική Χειρός
- ◆ Χειρουργική Σπονδυλικής Στήλης
- ◆ Μεταβολικές Παθήσεις
- ◆ Αθλητικές Κακώσεις
- ◆ Ορθοπαιδική Ογκολογία
- ◆ Εμβιομηχανική Μυοσκελετικού
- ◆ Ρευματολογική Ορθοπαιδική
- ◆ Προσθετική Ορθοπαιδική



Οστά: Βασικές Γνώσεις



Ioannis Th. Lazaretos MD, PhD
Orthopaedic Surgeon

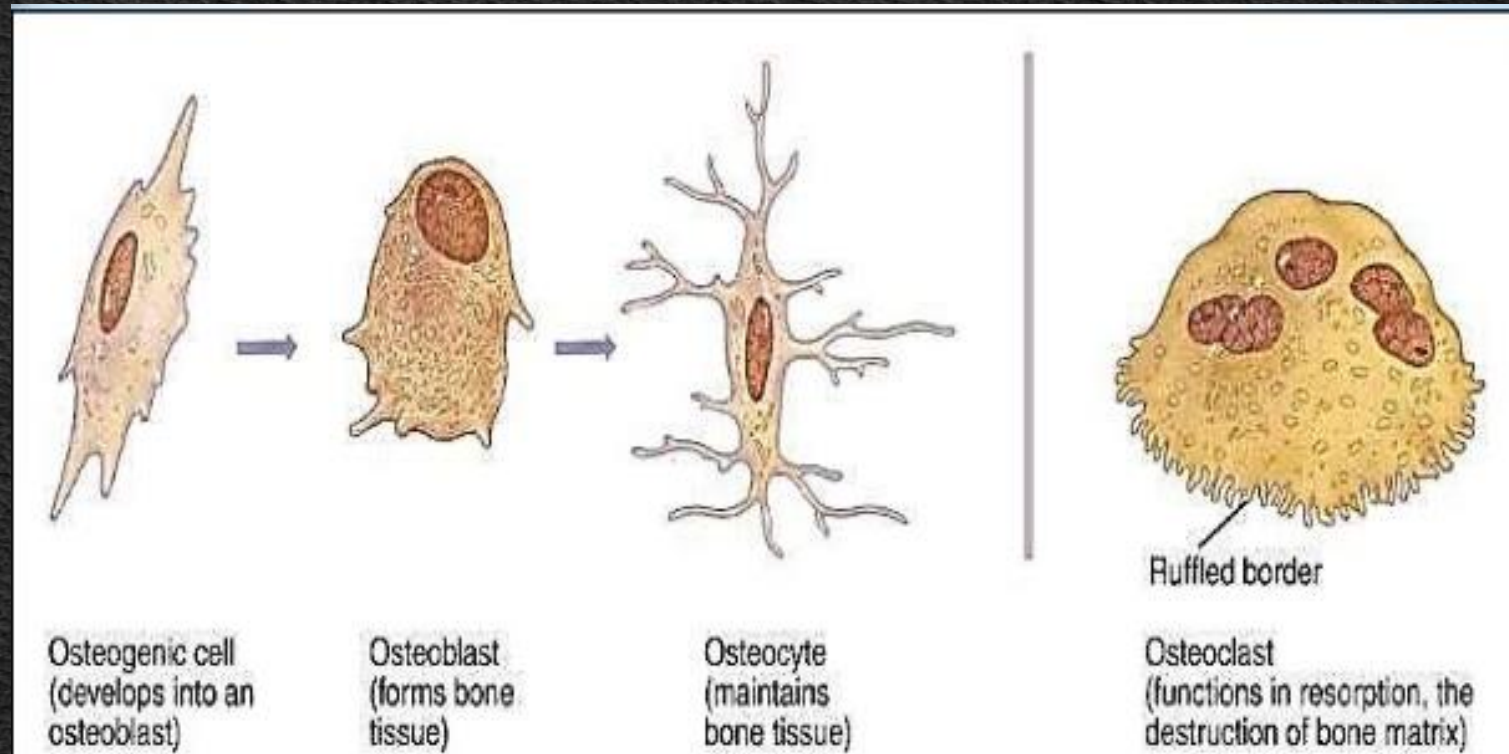
Οστίτης Ιστός

Συμβάλλει στις ακόλουθες λειτουργίες:

- ◆ Προσφέρει στήριξη & προστασία των διαφόρων οργάνων
- ◆ Συμμετέχει στην κίνηση του ανθρωπίνου σώματος σε συνεργασία με το μυϊκό & το νευρικό σύστημα
- ◆ Συντελεί στη διατήρηση της ομοιοστασίας ασβεστίου (Ca) & φωσφόρου (P)
- ◆ Αποτελεί βασικό αιμοποιητικό όργανο μαζί με το ήπαρ & τον σπλήνα

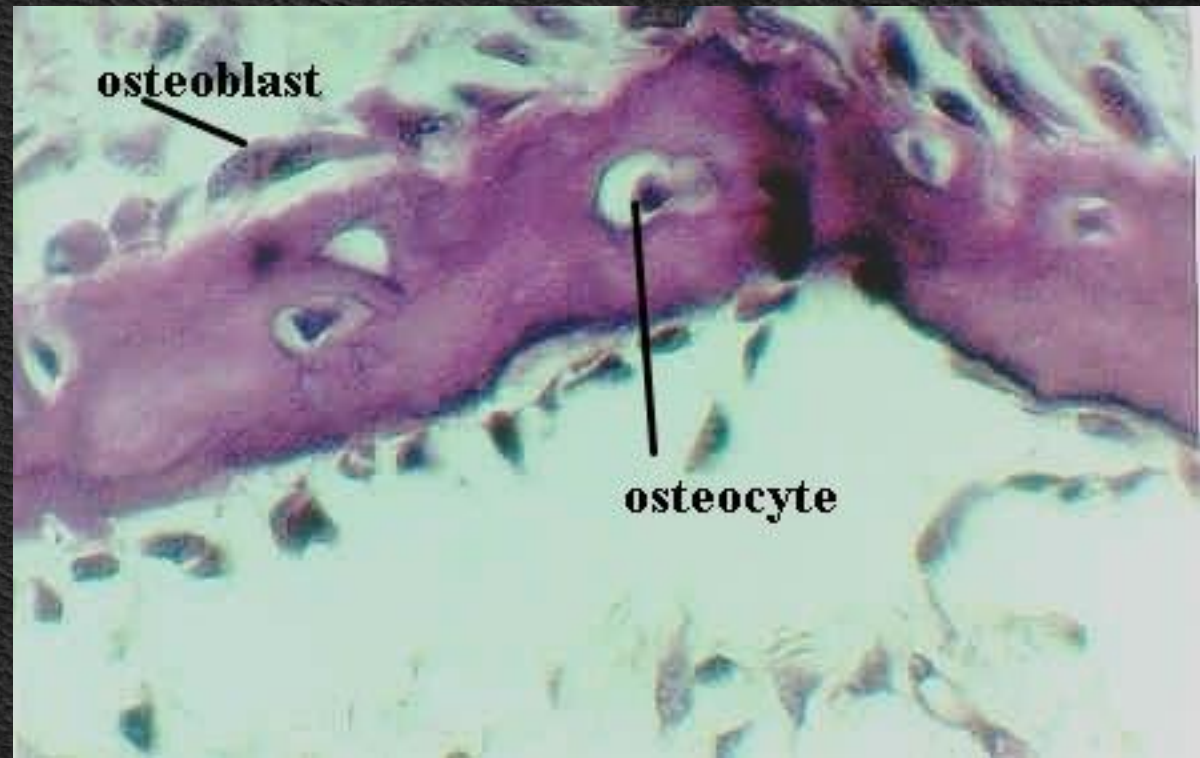
Κύτταρα

- ◆ Ο οστίτης ιστός αποτελείται από κύτταρα & μεσοκυττάρια (θεμέλια) ουσία
- ◆ Τα κύτταρα διακρίνονται σε:
 - ◆ Οστεοβλάστες
 - ◆ Οστεοκλάστες
 - ◆ Οστεοκύτταρα



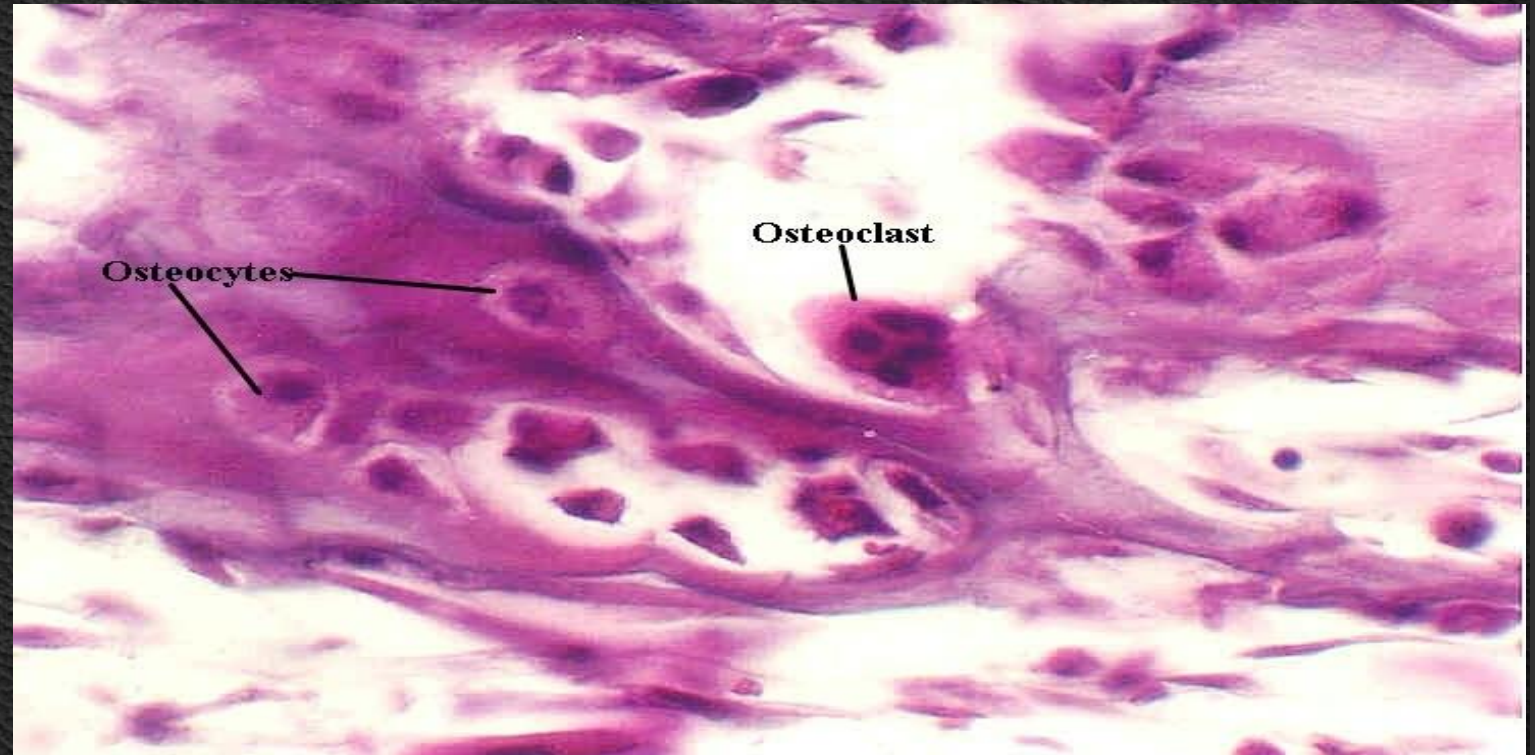
Οστεοβλάστες

- ◆ Προέρχονται από τα αρχέγονα μεσεγχυματικά κύτταρα
- ◆ Συνθέτουν: κολλαγόνο τύπου Ι, οστεοκαλσίνη & κρυστάλλους υδροξυαπατίτη
- ◆ Αυξημένη δραστηριότητα οστεοβλαστών προκαλεί αύξηση στον ορό της αλκαλικής φωσφατάση & της οστεοκαλσίνης



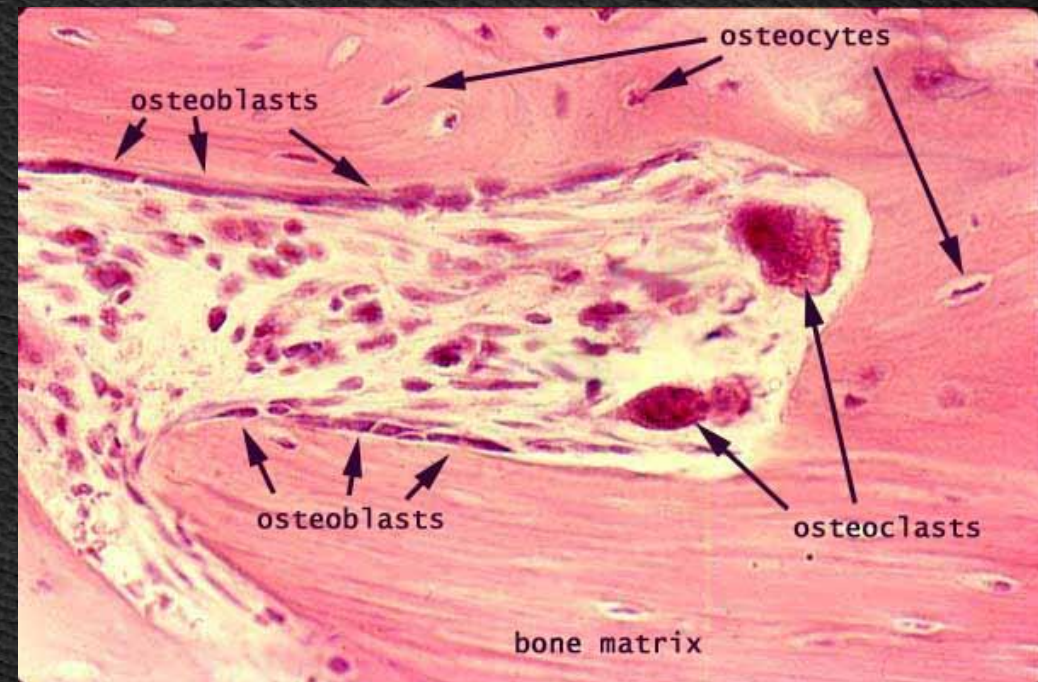
Οστεοκλάστες

- ◆ Πολυπύρρηνα κύτταρα που προέρχονται από τα μονοπύρρηνα μακροφάγα του αίματος
- ◆ Έχουν ως βασική λειτουργία την οστική αποδόμηση



Οστεοκύτταρα

- ◆ Μορφή εξέλιξης των οστεοβλαστών
- ◆ Οι οστεοβλάστες που έχουν εκπληρώσει το έργο τους εγκλωβίζονται μέσα στον οστίτη ιστό, αποκτούν σφηνοειδές σχήμα & άφθονες λεπτές προεξοχές, με τις οποίες επικοινωνούν μεταξύ τους
- ◆ Συμμετέχουν ενεργά στην ομοιοστασία τού ασβεστίου (Ca)



Μεσοκυττάρια Ουσία

- ◆ Αποτελείται από οργανικά (30%-40%) & ανόργανα συστατικά (60%-70%)

Ανόργανα συστατικά:

- ◆ ασβέστιο (Ca) & φωσφόρο (P) σε μορφή κρυστάλλων υδροξυαπατίτη $\text{Ca}_{10}(\text{PO}_4)_6(\text{OH})_2$
- ◆ μικρές ποσότητες Νατρίου (Na), Μαγνησίου (Mg) καθώς & άλλα ιχνοστοιχεία

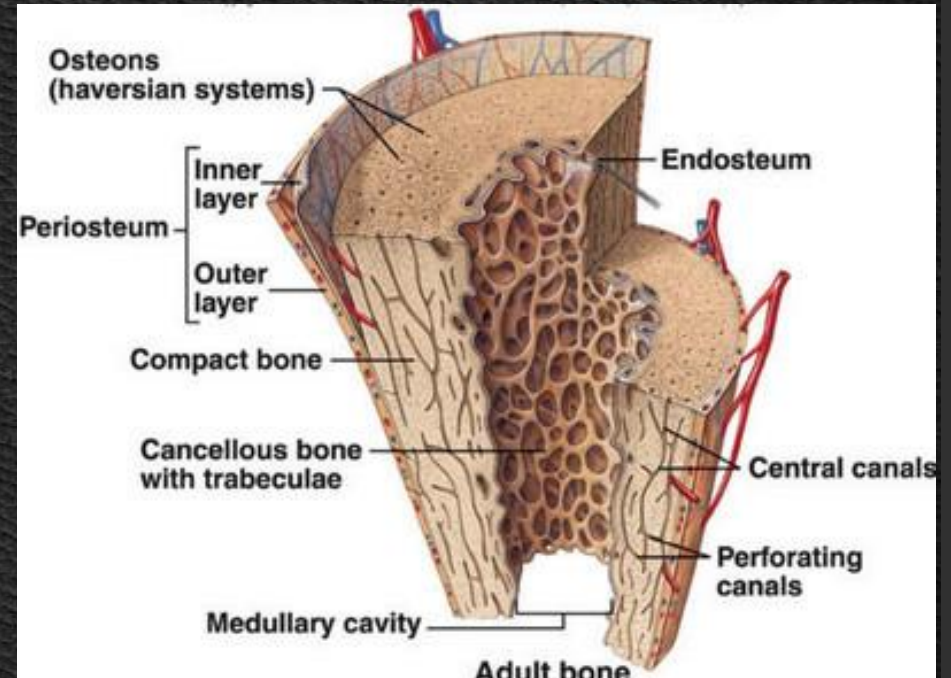
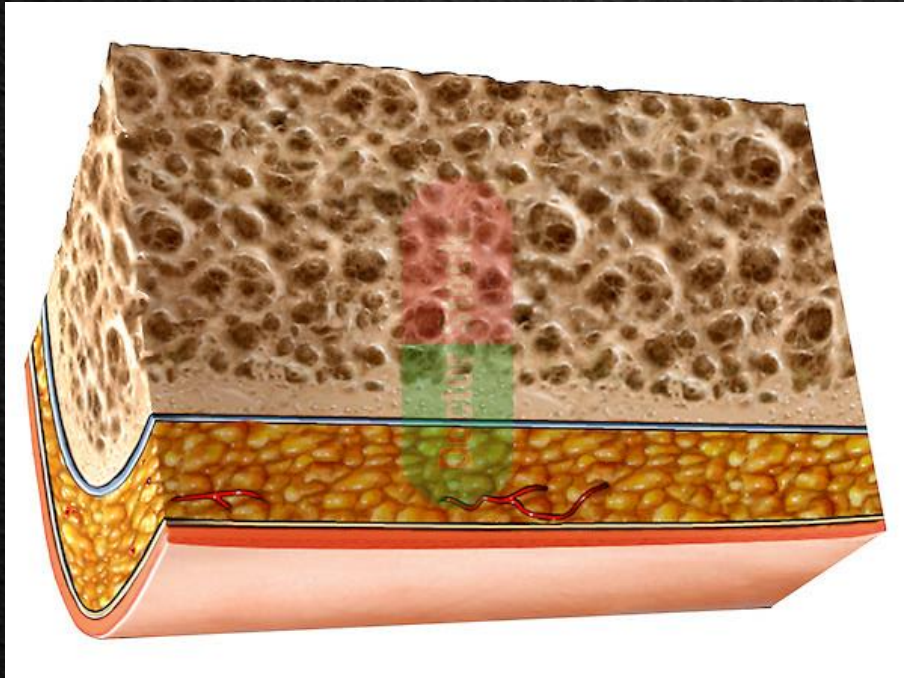
Οργανικά συστατικά:

- ◆ κολλαγόνο τύπου I (90%)
- ◆ οστεοκαλσίνη
- ◆ οστεονεκτίνη
- ◆ πρωτεογλυκάνες
- ◆ λιπίδια

Είδη Οστίτη Ιστού

Μακροσκοπικά στα οστά διακρίνονται από έξω προς τα μέσα:

- ◆ Περίοστεο
- ◆ Φλοιώδης οστέινη ουσία (φλοιός)
- ◆ Σπογγώδης οστέινη ουσία (μυελός)



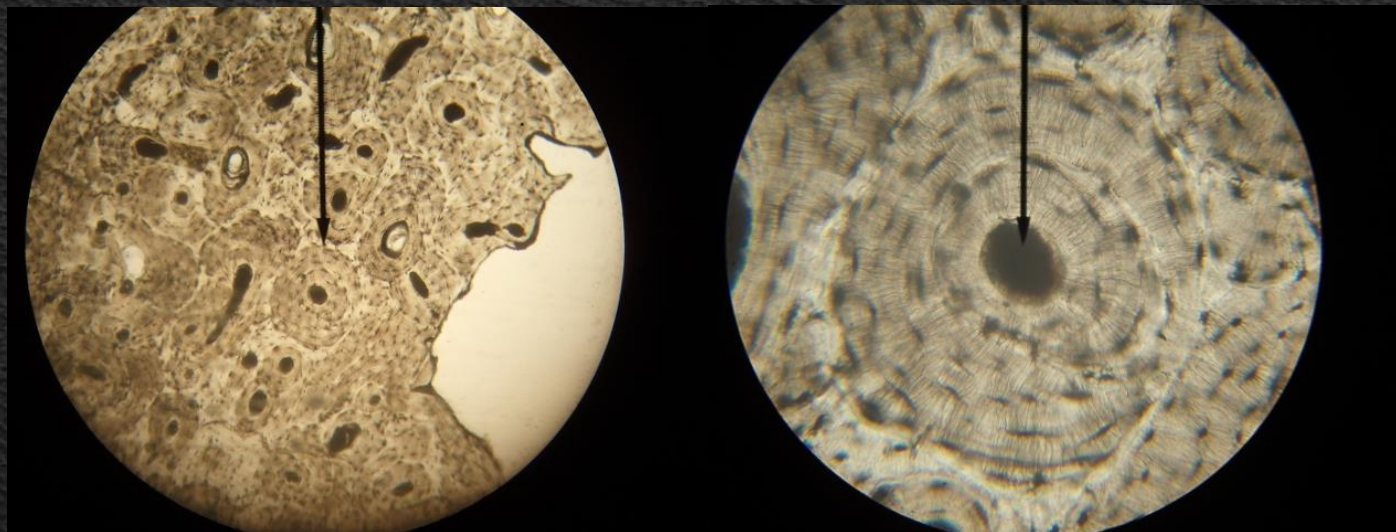
Περίοστεο

- ◆ Περιβάλλει το οστόν & αποτελείται από δύο στιβάδες
- ◆ Η εξωτερική στιβάδα είναι ινώδης
- ◆ Η εσωτερική περιέχει πλήθος κυττάρων (οστεοβλάστες)
- ◆ Έχει πολλά αιμοφόρα αγγεία & νεύρα που συμβάλλουν στην αιμάτωση του οστού. Στις χειρουργικές επεμβάσεις θα πρέπει να διατηρείται κατά το δυνατόν η ακεραιότητά του, ώστε να μην παραβλάπτεται η οστική αιμάτωση

Φλοιώδης οστέινη ουσία

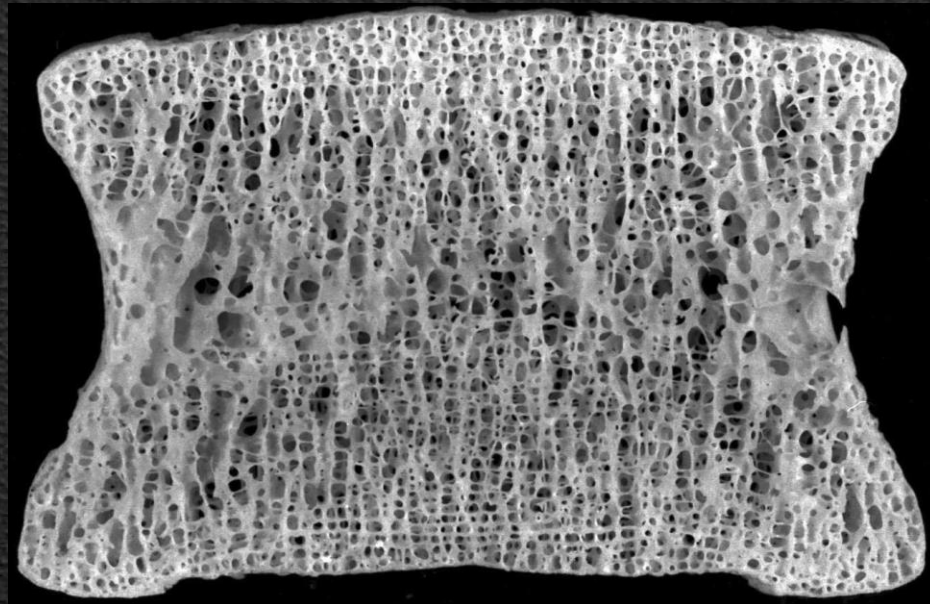
- ◆ Παρουσιάζει μια οργανωμένη διάταξη των μεσοκυττάρων ινών σε διαδοχικά πετάλια, τα οποία εναλλάσσονται με στρώματα οστεοκυττάρων.
- ◆ Αυτή η πεταλιώδης διάταξη συγκροτείται συγκεντρικά γύρω από ένα αγγειακό σωλήνα

- ◆ Ο σωλήνας αυτός μαζί με τα συγκεντρικά πετάλια ονομάζεται οστεώνας ή Αβέρσειο σύστημα (Havers)
- ◆ Οι αγγειακοί σωλήνες των Αβερσειών συστημάτων επικοινωνούν μεταξύ τους με μικρότερους σωλήνες, οι οποίοι έχουν λοξή κατεύθυνση & ονομάζονται σωλήνες του Volkmann
- ◆ Η φλοιώδης οστέινη ουσία αφορά κυρίως στη διάφυση των μακρών οστών & η δομή της αντέχει σε δυνάμεις συμπίεσης & στροφής



Σπογγώδης οστέινη ουσία

- ◆ Αποτελείται από δοκίδες, οι οποίες έχουν ακανόνιστο προσανατολισμό
- ◆ Ανάμεσα στις οστεοδοκίδες σχηματίζονται χώροι (μυελοκυψέλες)
- ◆ Η δομή της σπογγώδους οστέινης ουσίας έχει την ικανότητα να απορροφά δυνάμεις & κραδασμούς, αλλά έχει μικρότερη αντοχή από τη φλοιώδη




Μεταβολισμός Ca & P

- ◆ Τό ασβέστιο (Ca), εκτός από τα οστά, είναι απαραίτητο στη λειτουργία του μυϊκού & νευρικού συστήματος, της καρδιάς, των αγγείων & της πήξης του αίματος
- ◆ Ο φωσφόρος (P) βρίσκεται είτε συνδεδεμένος με το ασβέστιο για το σχηματισμό του υδροξυαπατίτη, είτε ως συστατικό πάρα πολλών ενζύμων
 - ◆ Ένας άνθρωπος βάρους 70kg, περιέχει περίπου 1.000gr ασβεστίου (Ca) & 700gr φωσφόρου (P)
 - ◆ Ο σκελετός περιέχει 990gr ασβεστίου (Ca) & 480gr φωσφόρου (P)

- ◆ Οι καθημερινές ανάγκες του οργανισμού σε ασβέστιο (Ca) είναι:
 - ◆ 500-1000 mg ενήλικες
 - ◆ 1500 mg έγκυες
 - ◆ 1000 mg παιδιά
- ◆ Οι αντίστοιχες ανάγκες σε φωσφόρο (P) είναι:
 - ◆ 1500 mg ενήλικες
 - ◆ 2000 mg έγκυες
- ◆ Η ρύθμιση του μεταβολισμού του (Ca) & (P) γίνεται από τη δράση:
 - ◆ Παραθορμόνη
 - ◆ Καλσιτονίνη
- ◆ Σημαντικό ρόλο στην ομοιοστασία του (Ca) διαδραματίζει η βιταμίνη D

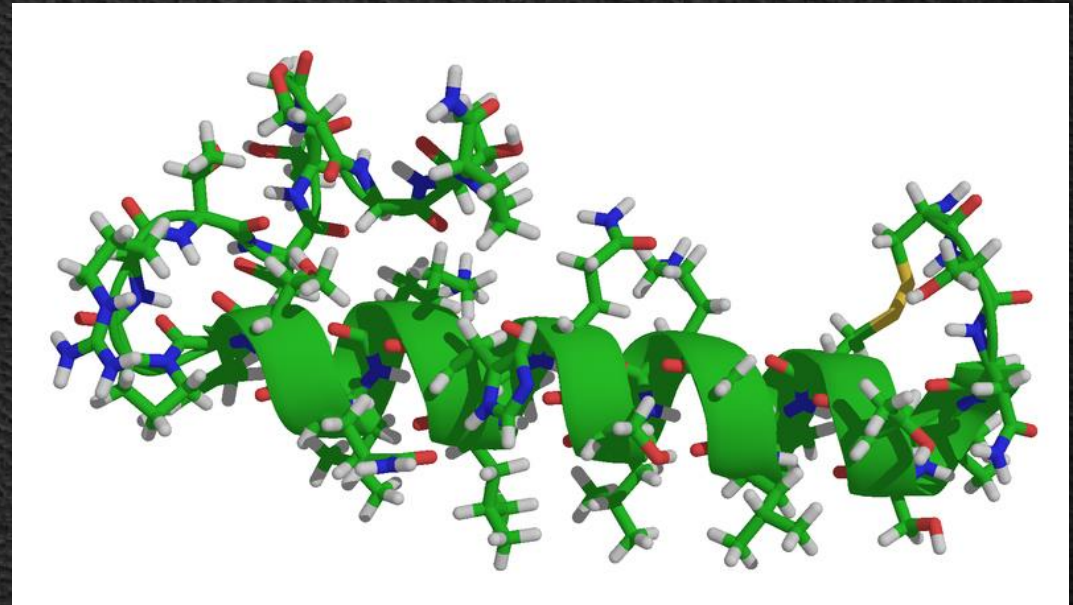
Παραθορμόνη (ΡΤΗ)

- ◆ Πολυπεπτίδιο με 84 αμινοξέα
- ◆ Παράγεται στους παραθυρεοειδείς αδένες
- ◆ Η μείωση του (Ca) στον ορό αποτελεί ερέθισμα για την έκκρισή της
- ◆ Δρα στα οστά, στους νεφρούς & στο έντερο, με αποτέλεσμα την αύξηση του ασβεστίου (Ca) στον ορό



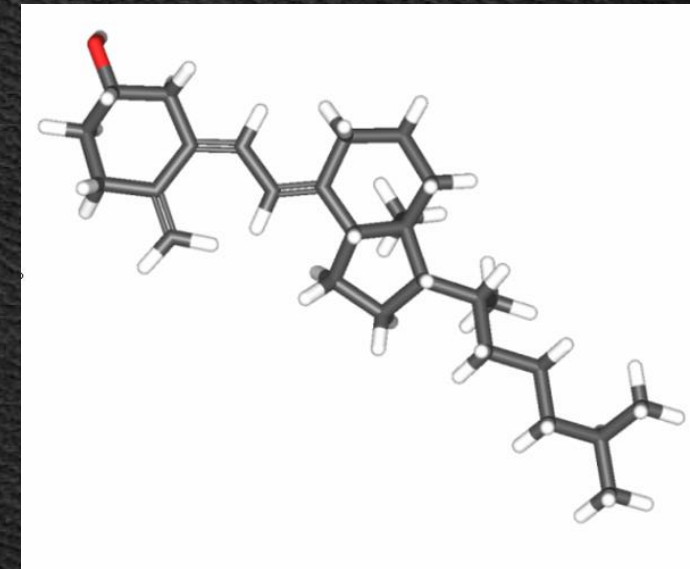
Καλσιτονίνη

- ◆ Πολυπεπτίδιο με 32 αμινοξέα
- ◆ Εκκρίνεται από τα παραθυλακιώδη κύτταρα του θυρεοειδούς
- ◆ Κύρια δράση της είναι η καταστολή της δραστηριότητας των οστεοκλαστών
- ◆ Αποτελεί την ανταγωνιστική ορμόνη της παραθορμόνης



Βιταμίνη D

- ◆ Από τους βασικότερους παράγοντες στη ρύθμιση της ομοιοστασίας του (Ca)
- ◆ Αυξάνει την επαναπορρόφηση του (Ca) από τους νεφρούς & το έντερο
- ◆ Διεγείρει τους οστεοκλάστες, προκαλώντας οστεόλυση & αύξηση του ασβεστίου (Ca) στον ορό
- ◆ Συντελεί στην επασβέστωση του οστεοειδούς
- ◆ Ημερήσια πρόσληψη:
 - ◆ Παιδιά & Ενήλικες: 400 IU
 - ◆ Ηλικιωμένοι: 800 IU

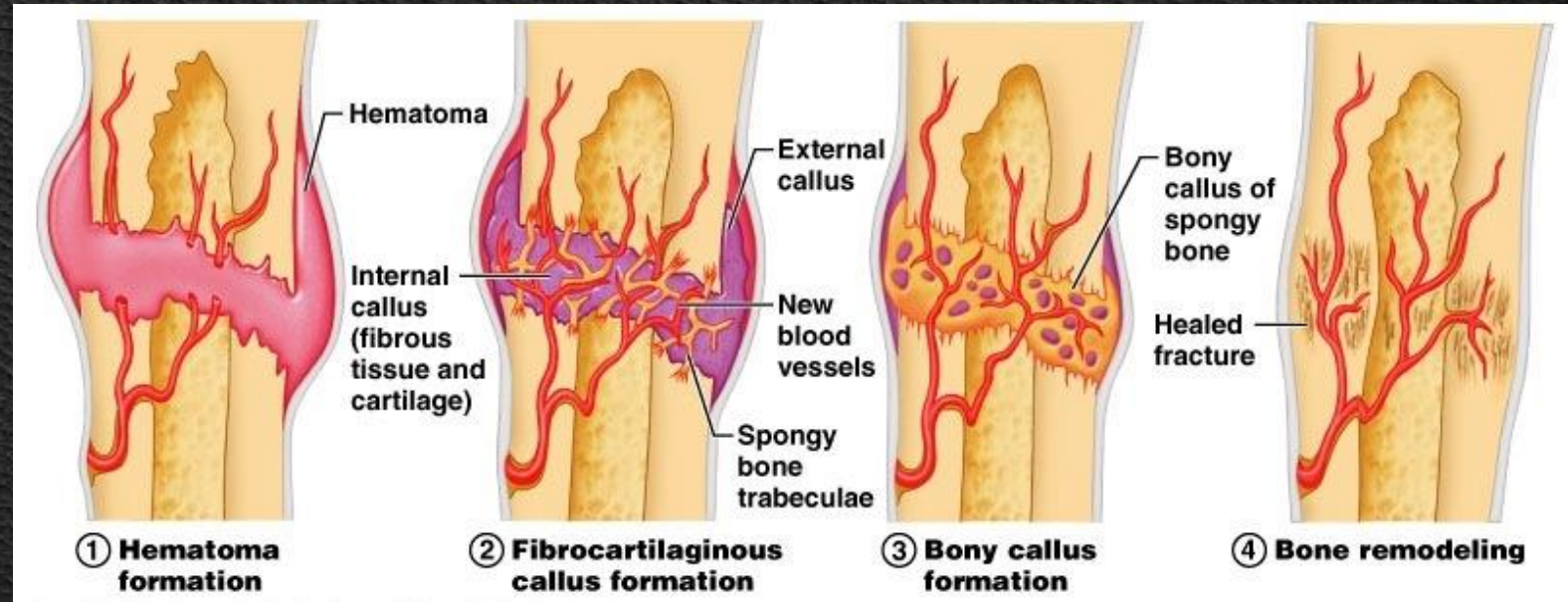


Οστικός Πώρος

- ◆ Πώρωση των καταγμάτων ονομάζεται η βιολογική διαδικασία επούλωσης των οστών, η οποία ενεργοποιείται ώστε να αποκατασταθεί τόσο η οστική συνέχεια όσο & η λειτουργικότητα του μέλους μετά από ένα κάταγμα.
- ◆ Η πώρωση των καταγμάτων διαφοροποιείται από τις άλλες επουλωτικές διαδικασίες των ιστών στο ότι επιτυγχάνεται όχι με την ανάπτυξη ουλώδους συνδετικού ιστού, αλλά, με το σχηματισμό αυτούσιου οστίτη ιστού.
- ◆ Η δημιουργία οστίτη ιστού (οστεογένεση), στην καταγματική εστία διακρίνεται:
 - ◆ Εγχόνδρινη
 - ◆ Περιοστική
 - ◆ Ενδοαυλική
 - ◆ Φλοιώδης

◆ Η εγχόνδρινη οστεογένεση αποτελεί τον κύριο τρόπο σχηματισμού νέου οστού μετά το κάταγμα. Χωρίζεται σε 5 φάσεις:

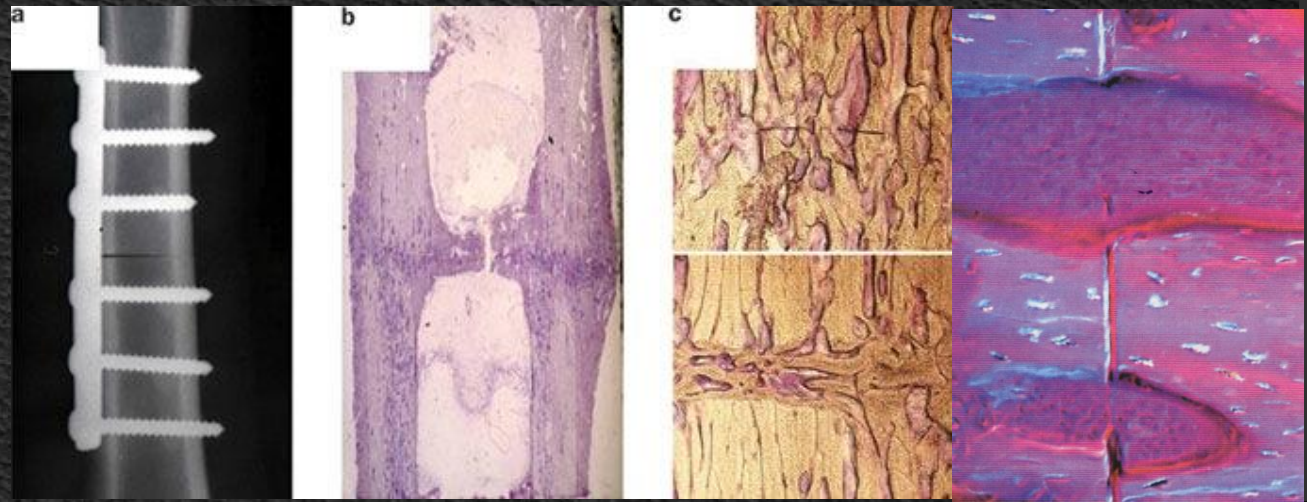
1. Άμεση μετακαταγματική φάση: (ώρες μετά το κάταγμα)
2. Φάση φλεγμονώδους αντίδρασης: (ημέρες μετά το κάταγμα)
3. Φάση σχηματισμού χόνδρου: (εβδομάδες μετά το κάταγμα)
4. Φάση μετάλλωσης ή οστεοποίησης
5. Φάση οστικής ανακατασκευής



- ◆ Παράλληλα με την εγχόνδρινη οστεογένεση εξελίσσονται κατά την πώρωση των καταγμάτων & δύο άλλοι τύποι οστεογένεσης, μικρότερης όμως απόδοσης από την εγχόνδρινη:
 - ◆ Η **περιοστική οστεογένεση** με άμεσο σχηματισμό οστού από οστεοβλαστικά κύτταρα του περιostίου.
 - ◆ Η **ενδοαυλική οστεογένεση** κατά την οποία παράγεται οστόν από μεσεγχυματικά κύτταρα του μυελού των οστών

Φλοιώδης οστεογένεση (πρωτογενής ή οστεονική πώρωση)

- ◆ Ειδική μορφή οστικής παραγωγής κατά την πώρωση των καταγμάτων που έχουν αντιμετωπιστεί με συμπιεστική οστεοσύνθεση.
- ◆ Κατά την πρωτογενή πώρωση, στην πραγματικότητα δεν παράγεται νέο οστόν, αλλά προκαλείται σύνδεση των καταγματικών επιφανειών μέσω της διαδικασίας της οστικής ανακατασκευής.
- ◆ Η σύνδεση αυτή έχει το μειονέκτημα ότι είναι μειωμένης μηχανικής αντοχής & υπάρχει ο κίνδυνος επανακατάγματος



Εκφυλιστικές μεταβολές τών οστών

- ◆ Με την πάροδο της ηλικίας εμφανίζεται προοδευτική απώλεια της οστικής πυκνότητας, αποτέλεσμα της γήρανσης του οργανισμού
- ◆ Οι κάθετες οστικές δοκίδες γίνονται λεπτότερες, ενώ μερικές από τις οριζόντιες οστικές δοκίδες απορροφώνται
- ◆ Η διεργασία αυτή έχει ως συνέπεια μείωση της σπογγώδους οστέινης ουσίας & λέπτυνση της φλοιώδους οστέινης ουσίας
- ◆ Αποτέλεσμα είναι η σημαντική ελάττωση της αντοχής του οστού

Μαλακά Μόρια: Βασικές Γνώσεις



Ioannis Th. Lazaretos MD, PhD
Orthopaedic Surgeon

Μαλακά Μόρια: Βασικές Γνώσεις

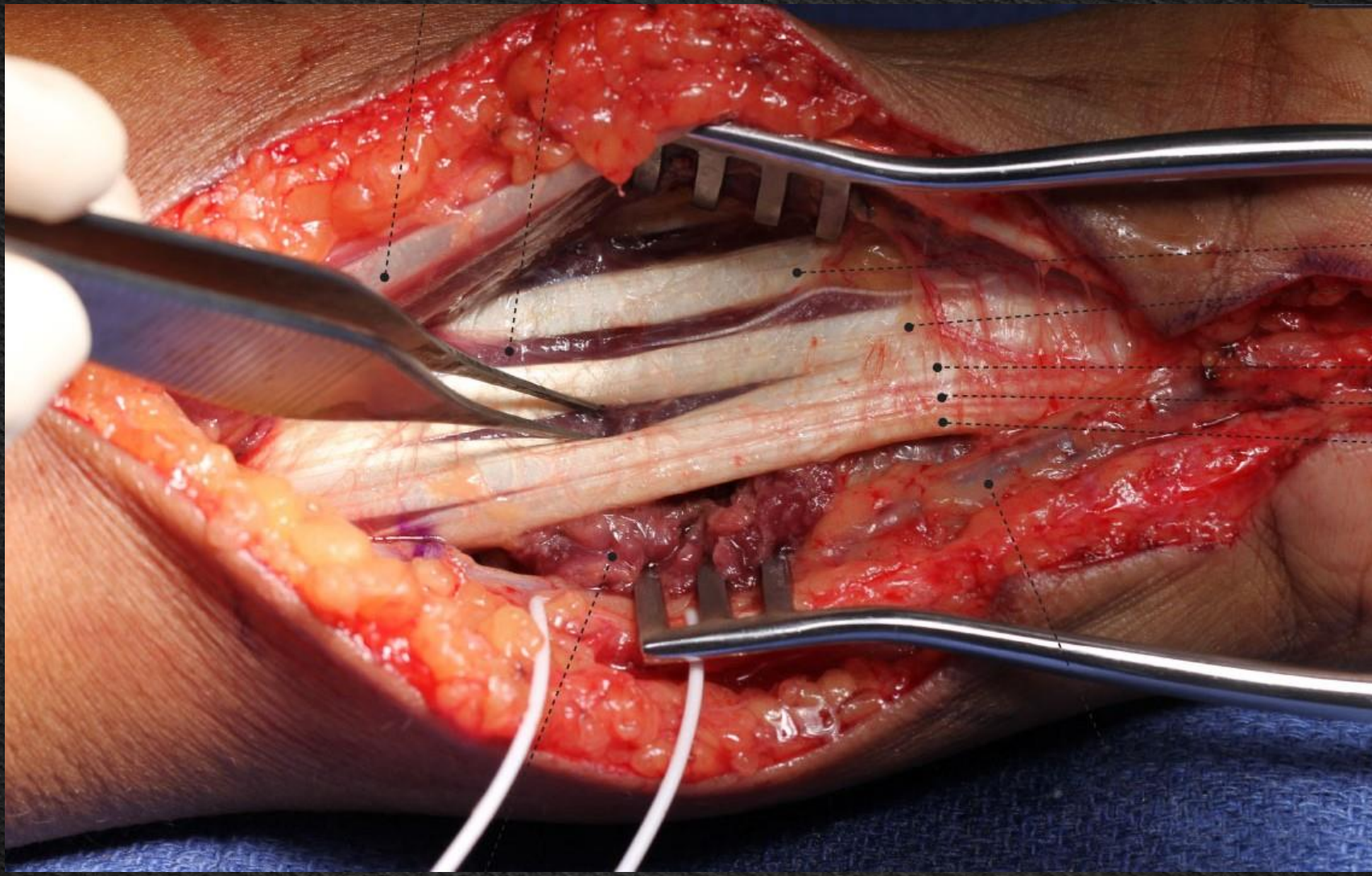


- ◆ Η αποκατάσταση των τραυματισμένων μαλακών μορίων αποτελεί σημαντικό πρόβλημα της Ορθοπαιδικής
- ◆ Η αύξηση της ενασχόλησης του πληθυσμού με αθλητικές δραστηριότητες καθώς & η αύξηση των τροχαίων ατυχημάτων οδήγησαν στην αύξηση των σοβαρών τραυματισμών των μαλακών μορίων σε άτομα όλων των ηλικιών
- ◆ Η ορθή αντιμετώπιση των κακώσεων αυτών διαδραματίζει σημαντικό ρόλο στην αποκατάσταση του τραυματία & στην αποφυγή επιπλοκών, με κυριότερη την πρόωρη εκφύλιση των γειτονικών αρθρώσεων (μετατραυματική αρθρίτιδα)

- ◆ Οι **Τένοντες** & οι **Σύνδεσμοι** αποτελούν σημαντικά δομικά στοιχεία, τα οποία έχουν ουσιαστική συμμετοχή στην κατανομή των φορτίων & στην κίνηση των αρθρώσεων
- ◆ Οι **μηνίσκοι** του γόνατος είναι δύο ινοχόνδρινοι μηνοειδείς δίσκοι, ο έσω & ο έξω, λεπταίνουν βαθμιαία από την περιφέρεια προς το κέντρο, καθιστώντας βαθύτερες τις κνημιαίες γλήνες, επιτυγχάνοντας καλλίτερη την επαφή τους με τους υπόκυρτους μηριαίους κονδύλους
- ◆ Οι **μεσοσπονδύλιοι δίσκοι** βρίσκονται ανάμεσα στα σπονδυλικά σώματα & η κυριότερη λειτουργία τους είναι η σταθεροποίηση της σπονδυλικής στήλης & η απορρόφηση των φορτίων, τα οποία δρουν σε αυτήν
- ◆ Οι **γραμμωτοί μύες** δημιουργούν ένα πλαίσιο το οποίο προστατεύει το σκελετό & συμβάλλουν καθοριστικά στην ενεργητική κίνηση των αρθρώσεων & κατ' επέκταση στην κίνηση του ανθρωπίνου σώματος

Τένοντες

- ◆ Επιμήκεις κυλινδρικές δομές, οι οποίες συνδέουν τους γραμμωτούς μυς με τα οστά
- ◆ Χαρακτηριστικότερο παράδειγμα πυκνού συνδετικού ιστού
- ◆ Εξωτερικά οι τένοντες περιβάλλονται από ένα έλυτρο, το οποίο αποτελείται από πυκνό συνδετικό ιστό.
- ◆ Σε μερικούς τένοντες το έλυτρο αποτελείται από δύο στιβάδες
- ◆ Ανάμεσα στις δύο στιβάδες τού ελύτρου περιέχεται ένα υγρό, το οποίο μοιάζει με το αρθρικό υγρό & διευκολύνει την κίνηση του τένοντα

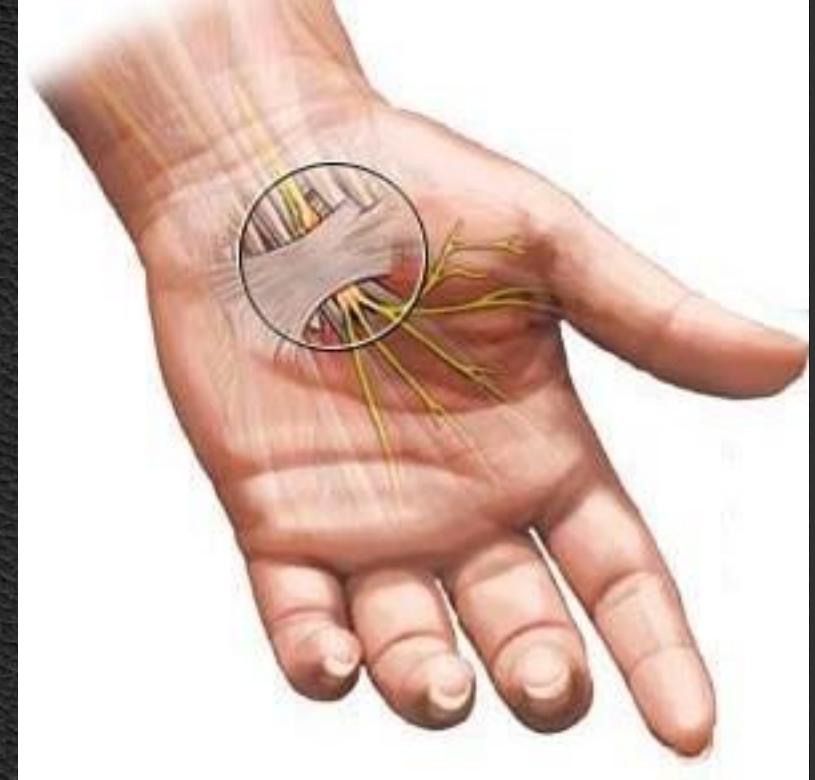


- ◆ Ο τραυματισμός των τενόντων είναι δυνατόν να προέλθει από άμεσο πλήξη ή έμμεση βία με αποτέλεσμα τη μερική ή ολική ρήξη
- ◆ Η άμεση πλήξη του τένοντα, κατά κανόνα, προκαλείται εξ αιτίας θλαστικού τραύματος & είναι δυνατόν να αφορά σε οποιονδήποτε τένοντα
- ◆ Ιδιαίτερη σημασία έχουν οι ρήξεις των τενόντων του άνω άκρου, εξαιτίας τόσο της μεγάλης συχνότητας τραυματισμού όσο & του επηρεασμού της λειτουργικότητας του χεριού
- ◆ Σε ρήξεις τενόντων από δράση έμμεσης βίας, κατά κανόνα προϋπάρχει εκφύλιση τού τένοντα, η οποία & περιορίζει την αντοχή του

- ◆ Η θεραπεία των διατομών των τενόντων είναι χειρουργική
- ◆ Απαιτείται ιδιαίτερη χειρουργική εμπειρία καθώς & κατάλληλος μετεγχειρητική αγωγή, ώστε να επιτευχθεί η καλλίτερη δυνατή αποκατάσταση
- ◆ Η διαδικασία επούλωσης διαρκεί περίπου 20 εβδομάδες

Σύνδεσμοι

- ◆ Οι σύνδεσμοι αποτελούνται από πυκνό συνδετικό ιστό
- ◆ Σύνδεσμοι τένοντες έχουν παρεμφερή κατασκευή & μηχανική συμπεριφορά, διαφέρουν όμως σε αρκετά σημεία
- ◆ Οι σύνδεσμοι είναι βραχύτεροι & πλατύτεροι & συνδέουν τα οστά μεταξύ τους
- ◆ Οι τένοντες έχουν μακρύτερη & λεπτότερη κατασκευή & συνδέουν τους μύς με τα οστά



- ◆ Οι κακώσεις των συνδέσμων ταξινομούνται σε τρεις βαθμούς:

Πρώτου βαθμού

- ◆ Αντιστοιχεί στην κλινική διάγνωση του ήπιου διαστρέμματος
- ◆ Ο τραυματισμένος σύνδεσμος είναι ευαίσθητος στην ψηλάφηση, προκαλείται πόνος κατά τη διάτασή του αλλά δεν παρατηρείται αστάθεια της άρθρωσης
- ◆ Οι κακώσεις αυτού του βαθμού είναι δυνατόν να ανιχνευθούν με μαγνητική τομογραφία
- ◆ Η πρόγνωση στις κακώσεις των συνδέσμων πρώτου βαθμού είναι καλή

Δευτέρου Βαθμού

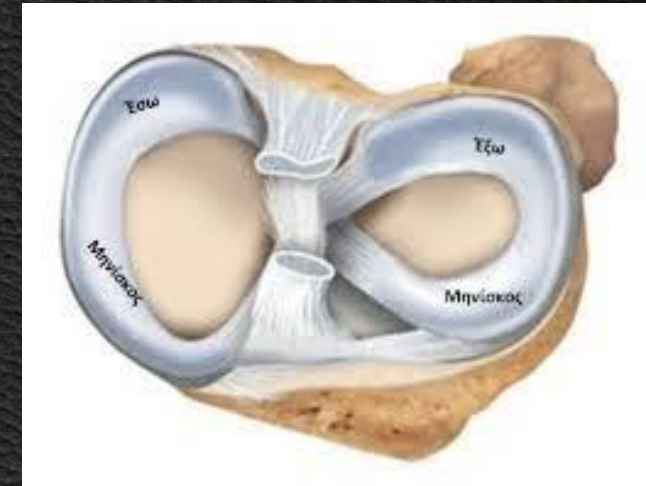
- ◆ Πιό σοβαρές & αντιπροσωπεύουν μέτρια διαστρέμματα
- ◆ Η κλινική εικόνα μοιάζει με αυτήν του πρώτου βαθμού, με τη διαφορά ότι παρατηρείται μία μικρή αστάθεια της άρθρωσης
- ◆ Η μερική ρήξη ανιχνεύεται με τη μαγνητική τομογραφία
- ◆ Η πρόγνωση αυτών των ρήξεων είναι καλή, όμως μερικές φορές δημιουργούνται προβλήματα στη σταθερότητα της άρθρωσης & αυξημένο κίνδυνο επανατραυματισμού

Τρίτου Βαθμού

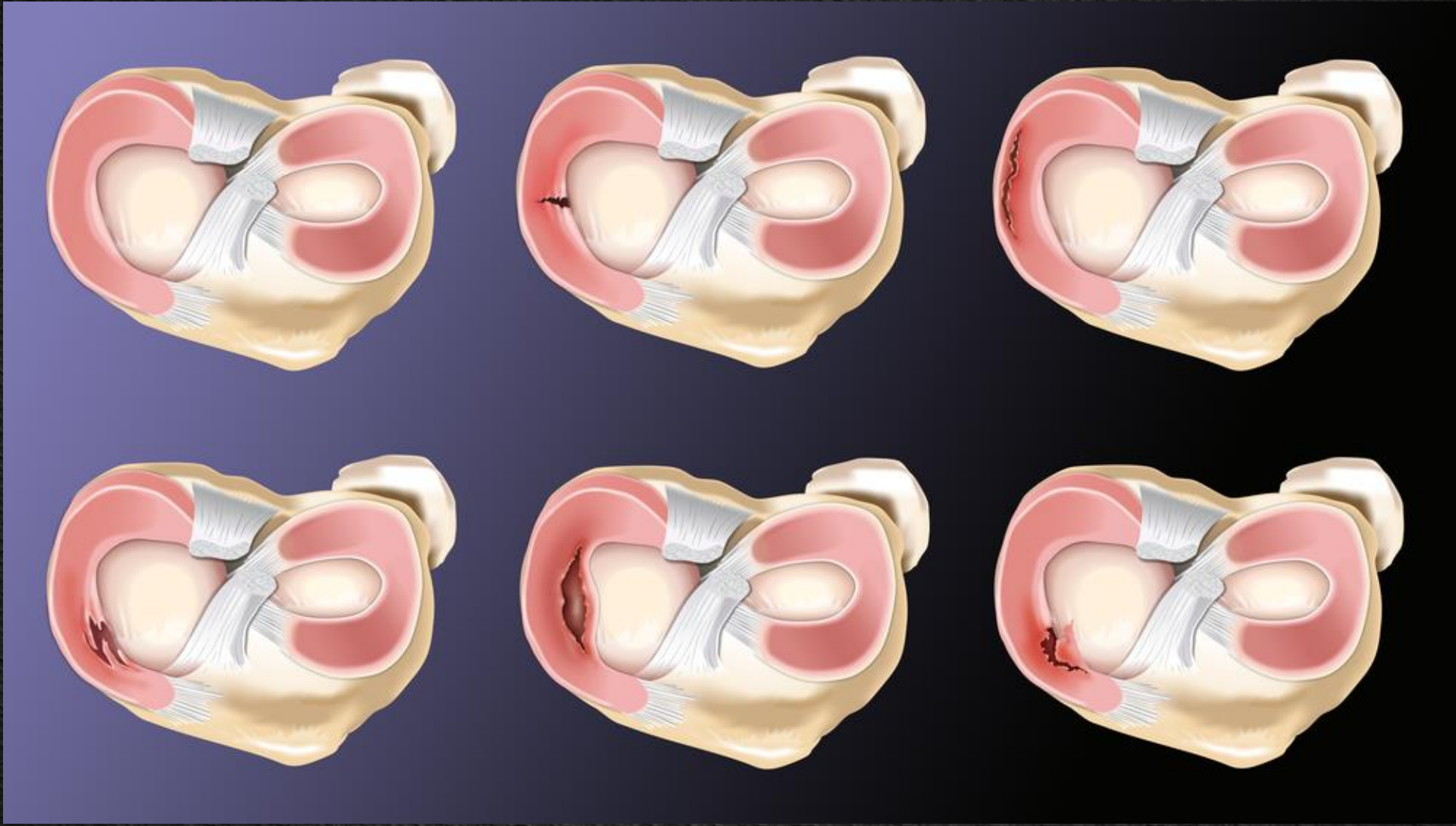
- ◆ Αποτελούν την πιο σοβαρή μορφή, όπου παρατηρείται πλήρης ρήξη των ινών του συνδέσμου
- ◆ Η κλινική εικόνα είναι όπως & στις προηγούμενες μορφές, με τη διαφορά ότι υπάρχει εκσεσημασμένη αστάθεια της άρθρωσης
- ◆ Η κάκωση ανιχνεύεται με τη χρήση μαγνητικής τομογραφίας
- ◆ Η θεραπεία των κακώσεων πρώτου & δευτέρου βαθμού κατά κανόνα είναι συντηρητική, ενώ τού τρίτου βαθμού απαιτεί χειρουργική αποκατάσταση

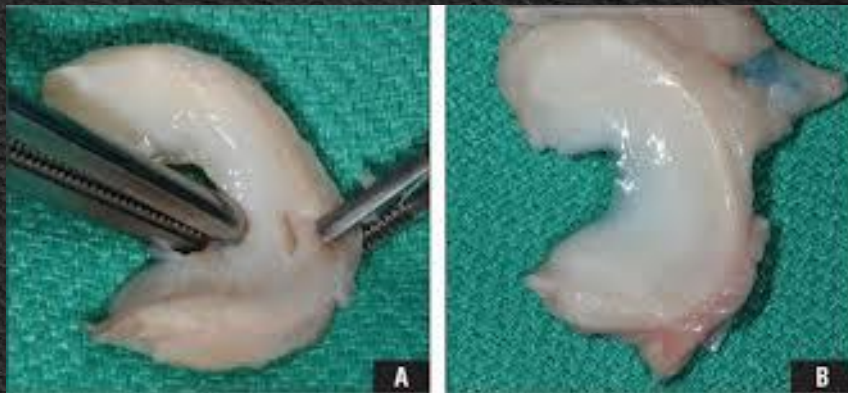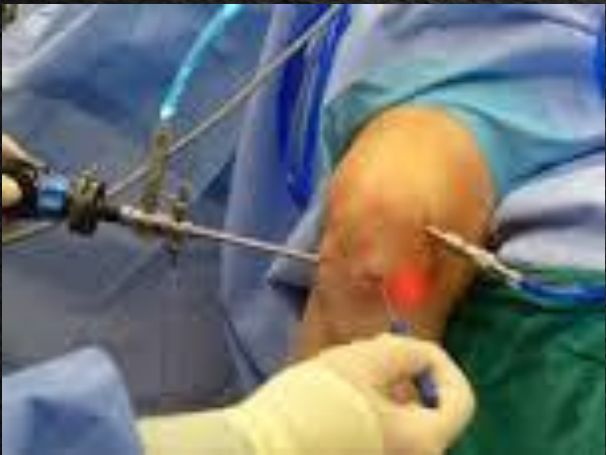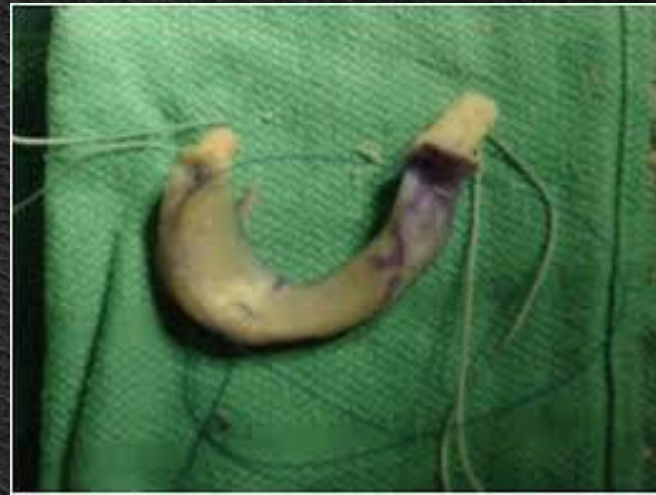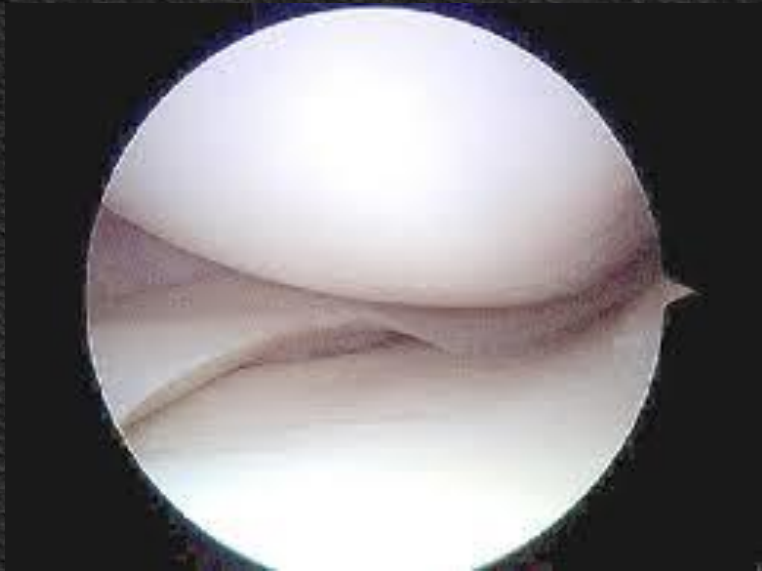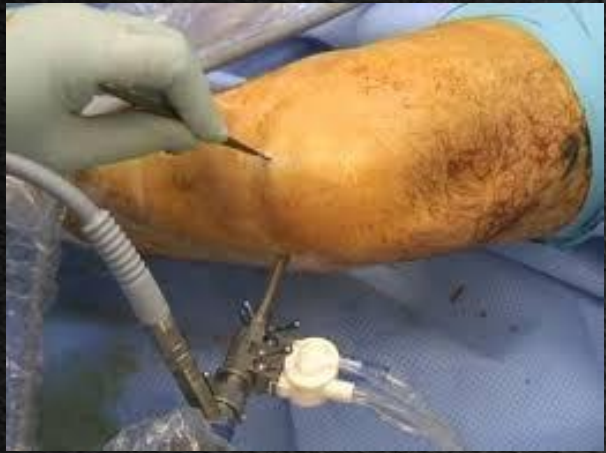Μηνίσκοι

- ◆ Οι μηνίσκοι της άρθρωσης του γόνατος (έσω & έξω) έχουν ημισεληνοειδές σχήμα & ινοχόνδρινη σύσταση
 - ◆ Σε κάθε μηνίσκο διακρίνεται:
 - ◆ Σώμα
 - ◆ Περιφέρεια
 - ◆ Ελεύθερο χείλος
 - ◆ Πρόσθιο κέρασ
 - ◆ Οπίσθιο κέρασ
 - ◆ Οι βασικές λειτουργίες τών μηνίσκων είναι οι ακόλουθες:
 - ◆ Μεταβίβαση φορτίων από το μηρό στην κνήμη
 - ◆ Απόσβεση των κραδασμών
 - ◆ Συμμετέχουν στη σταθερότητα της άρθρωσης
 - ◆ Συμβάλλουν στην ομοιογενή διάχυση τού αρθρικού υγρού



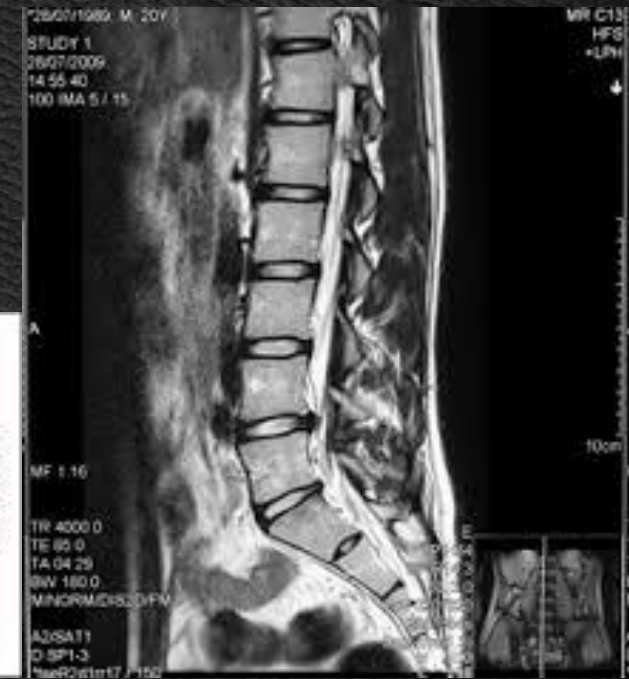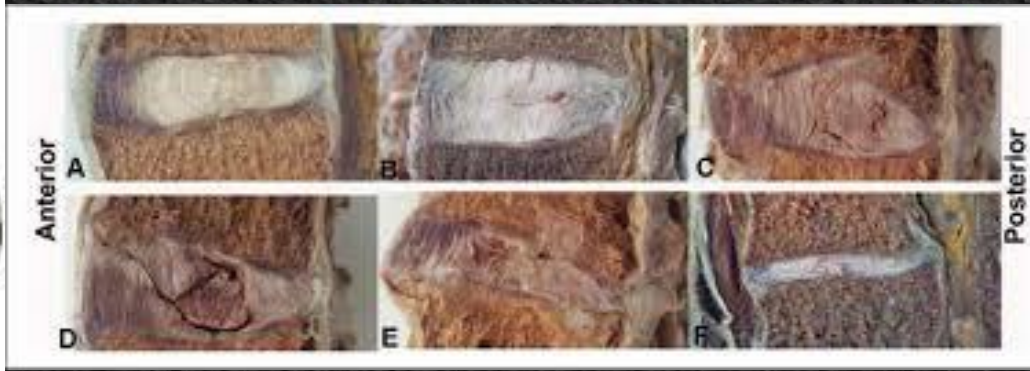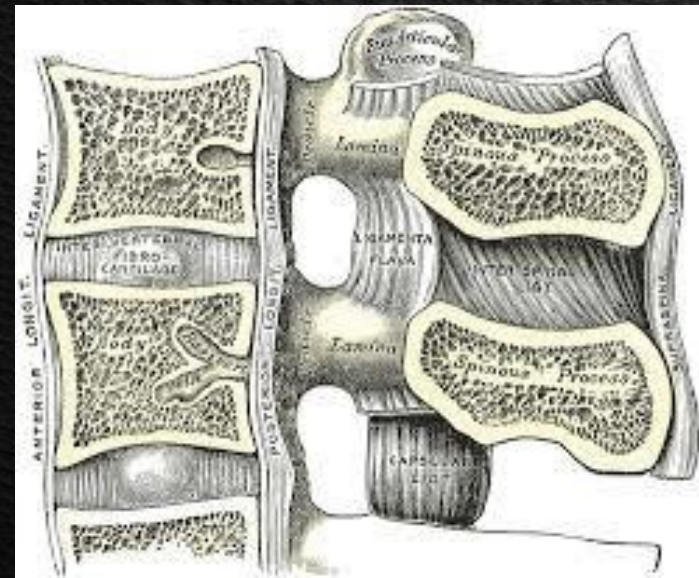
- ◆ Οι κακώσεις των μηνίσκων είναι πολύ συχνές, ιδιαίτερα σε άτομα που ασχολούνται με τον αθλητισμό
- ◆ Αυτές είναι δυνατόν να αφορούν:
 - ◆ Αποκόλληση στην περιφέρειά του
 - ◆ Ρήξη του προσθίου κέρατος
 - ◆ Ρήξη τού οπίσθιου κέρατος
 - ◆ Επιμήκη ρωγμή στη μέση του
- ◆ Η διάγνωση βασίζεται στο ιστορικό (μηχανισμός κάκωσης) & στην κλινική εξέταση (πόνος στό μεσάρθριο, ύδραρθρο, θετικές δοκιμασίες)
- ◆ Κατά κανόνα επιβεβαιώνεται με MRI (Αξιοπιστία 90%)
- ◆ Η θεραπεία είναι κατά κανόνα χειρουργική, συνήθως με χρήση αρθροσκοπίου



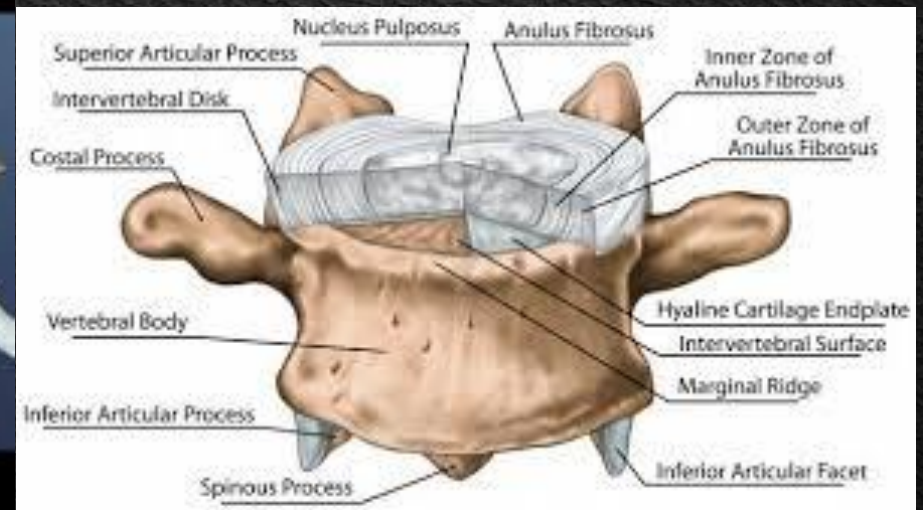
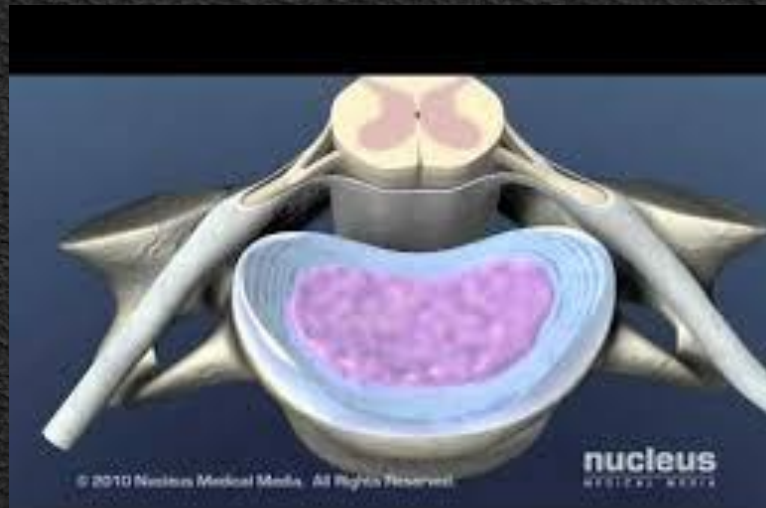


Μεσοσπονδύλιοι Δίσκοι

- ◆ Ο μεσοσπονδύλιος δίσκος βρίσκεται μεταξύ δύο σπονδυλικών σωμάτων
- ◆ Μπροστά καλύπτεται από τον πρόσθιο επιμήκη & πίσω από τον οπίσθιο επιμήκη σύνδεσμο
- ◆ Αρκετά πολύπλοκη κατασκευή



- ◆ Αποτελείται τον ινώδη δακτύλιο στην περιφέρεια & τον πηκτοειδή πυρήνα στο κέντρο
- ◆ Η αιμάτωση του δίσκου είναι πτωχή & γίνεται μόνο στην περιφέρεια τού ινώδους δακτυλίου από μικρά αιμοφόρα αγγεία
- ◆ Οι νευρικές ίνες ελάχιστα διαπερνούν τον ινώδη δακτύλιο, με αποτέλεσμα το εσωτερικό του να παραμένει άνευρο (χωρίς νεύρωση)



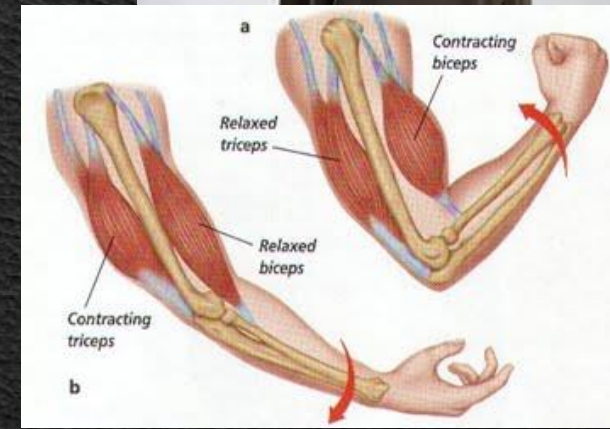
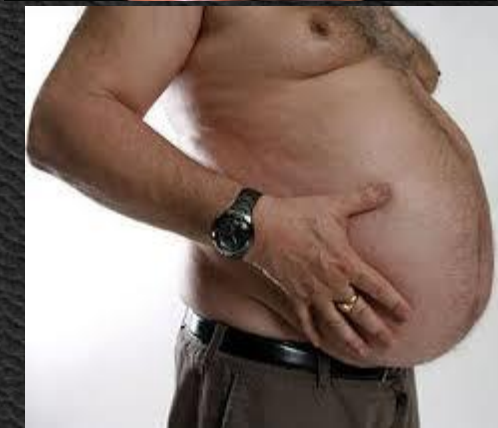- ◆ Ο μεσοσπονδύλιος δίσκος με την πάροδο του χρόνου εκφυλίζεται
- ◆ Τα αιμοφόρα αγγεία από τους προσκείμενους σπονδύλους ελαττώνονται & εξαφανίζονται
- ◆ Τα κυτταρικά στοιχεία μειώνονται, ενώ οι ίνες του κολλαγόνου χάνουν τη φυσιολογική τους δομή & παρατηρείται διαταραχή στη σχέση μεταξύ κολλαγόνου τύπου I & II
- ◆ Ο πυρήνας χάνει τις υδροφιλικές του ιδιότητες, με επακόλουθο την ανελαστικότητα & τη συμπεριφορά του ως άκαμπτου τμήματος
- ◆ Η εκφύλιση δίσκου συνεπάγεται μείωση του ύψους του, σκλήρυνση του κολλαγόνου & απώλεια μέρους της ελαστικότητάς του
- ◆ Η εκφύλιση δίσκου είναι ανάλογη με την ηλικία του ατόμου

- ◆ Σε άτομα της ίδιας ηλικίας, ο βαθμός της εκφύλισης υπερτερεί στον ανδρικό πληθυσμό
- ◆ Δεν υπάρχει άμεση συσχέτιση των κλινικών συμπτωμάτων με τα ακτινολογικά ευρήματα
- ◆ Επιβαρυντικοί παράγοντες στην εκφύλιση του δίσκου θεωρούνται:
 - ◆ Άθληση (άρση βαρών)
 - ◆ Κραδασμοί (κομπρεσέρ)
 - ◆ Οδήγηση βαρειών οχημάτων
 - ◆ Βαριά επαγγέλματα (αχθοφόρος)
 - ◆ Παχυσαρκία

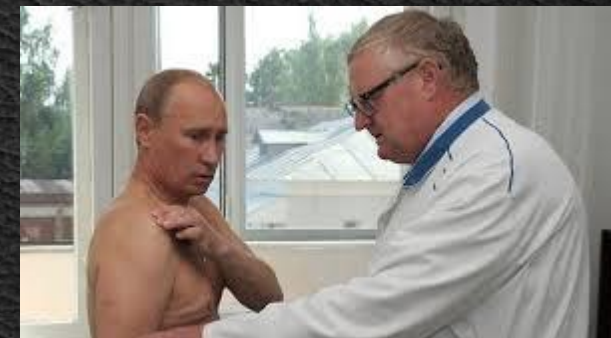- ◆ Τα κυριότερα ακτινολογικά ευρήματα της εκφύλισης του δίσκου είναι η στένωση του μεσοσπονδύλιου διαστήματος & η εμφάνιση οστεοφύτων στην περιφέρεια
- ◆ Ο μαγνητικός συντονισμός (MRI) μας δίνει ακριβή εικόνα της ανατομίας καθώς & των παθολογικών ανατομικών σημείων της Σπονδυλικής Στήλης
- ◆ Άλλα απεικονιστικά μέσα για τη μελέτη τού μεσοσπονδυλίου δίσκου είναι η ακτινογραφία, η αξονική τομογραφία (CT scan) & το μυελογράφημα

Σκελετικοί Μύες

- ◆ Είναι ο πολυπληθέστερος ιστός του ανθρωπίνου σώματος
- ◆ Η μάζα τους αποτελεί το 40%-45% του σωματικού βάρους
- ◆ Σε όλους τους σκελετικούς μυς διακρίνεται μια έκφυση & μια κατάφυση
- ◆ Η έκφυση προσφύεται στο κεντρικότερο οστόν & η κατάφυση στο περιφερικότερο
- ◆ Η κύρια μάζα του μυός αποτελεί τη γαστέρα & απολήγει στον τένοντα



- ◆ Ο τραυματισμός των μυών είναι δυνατόν να προκληθεί από διαφορετικά αίτια, όπως:
 - ◆ Άμεση πλήξη η οποία προκαλεί ρήξη ή σύνθλιψη της μυϊκής μάζας
 - ◆ Απότομη & βίαιη σύσπαση, η οποία υπερβαίνει την αντοχή του μυός
- ◆ Η βαρύτητα του τραυματισμού σε ένα μυ είναι δυνατόν να ποικίλλει από την απλή σύνθλιψη έως τη ρήξη
- ◆ Η αποκατάσταση τού τραυματισμένου μυός εξαρτάται από την επαναγγείωσή του από τους γειτονικούς υγιείς ιστούς



- ◆ Ένας σημαντικός παράγοντας, ο οποίος μπορεί να επηρεάσει την αποκατάσταση του μυός, είναι η ταυτόχρονη δημιουργία συνδετικού ιστού με τη μορφή ίνωσης ή ουλής
- ◆ Η ρήξη των μυών είναι αρκετά συχνή σε τραύματα από αιχμηρά & τέμνοντα αντικείμενα
- ◆ Η κλινική εμπειρία σε τέτοιες καταστάσεις έχει δείξει ότι η λειτουργική αποκατάσταση, μετά από ρήξη μυός, σπάνια είναι πλήρης & συνήθως υπάρχει μερική αποκατάσταση



- ◆ Οι μύες, οι οποίοι έχουν υποστεί ρήξη στη μεσότητά τους, μετά την αποκατάστασή τους, διαθέτουν δύναμη μειωμένη κατά 50%
- ◆ Η αποκατάσταση των μυών, που έχουν υποστεί μερική ρήξη, εξαρτάται από τη βαρύτητά της
- ◆ Η ταχύτητα & η ποιότητα αποκατάστασης του τραυματισμένου μυ εξαρτώνται από την ηλικία & την αιμάτωση των γειτονικών υγιών ιστών
- ◆ Αν η σύνθλιψη του μυ είναι ιδιαίτερα μεγάλη, είναι δυνατόν να προκύψει επιπλοκή που ονομάζεται έκτοπη οστεοποίηση.
- ◆ Η θεραπεία της είναι κατά κανόνα χειρουργική & θα πρέπει να γίνεται μόνον, όταν η διαδικασία της έκτοπης οστεοποίησης έχει ολοκληρωθεί
- ◆ Η ολοκλήρωση της διαδικασίας της έκτοπης οστεοποίησης είναι δυνατόν να ελεγχθεί με:
 - ◆ Διαδοχικές ακτινογραφίες της πασχούσης περιοχής
 - ◆ Σπινθηρογράφημα
 - ◆ Φυσιολογική τιμή αλκαλικής φωσφατάσης



Εμβιομηχανική



Ioannis Th. Lazaretos MD, PhD
Orthopaedic Surgeon

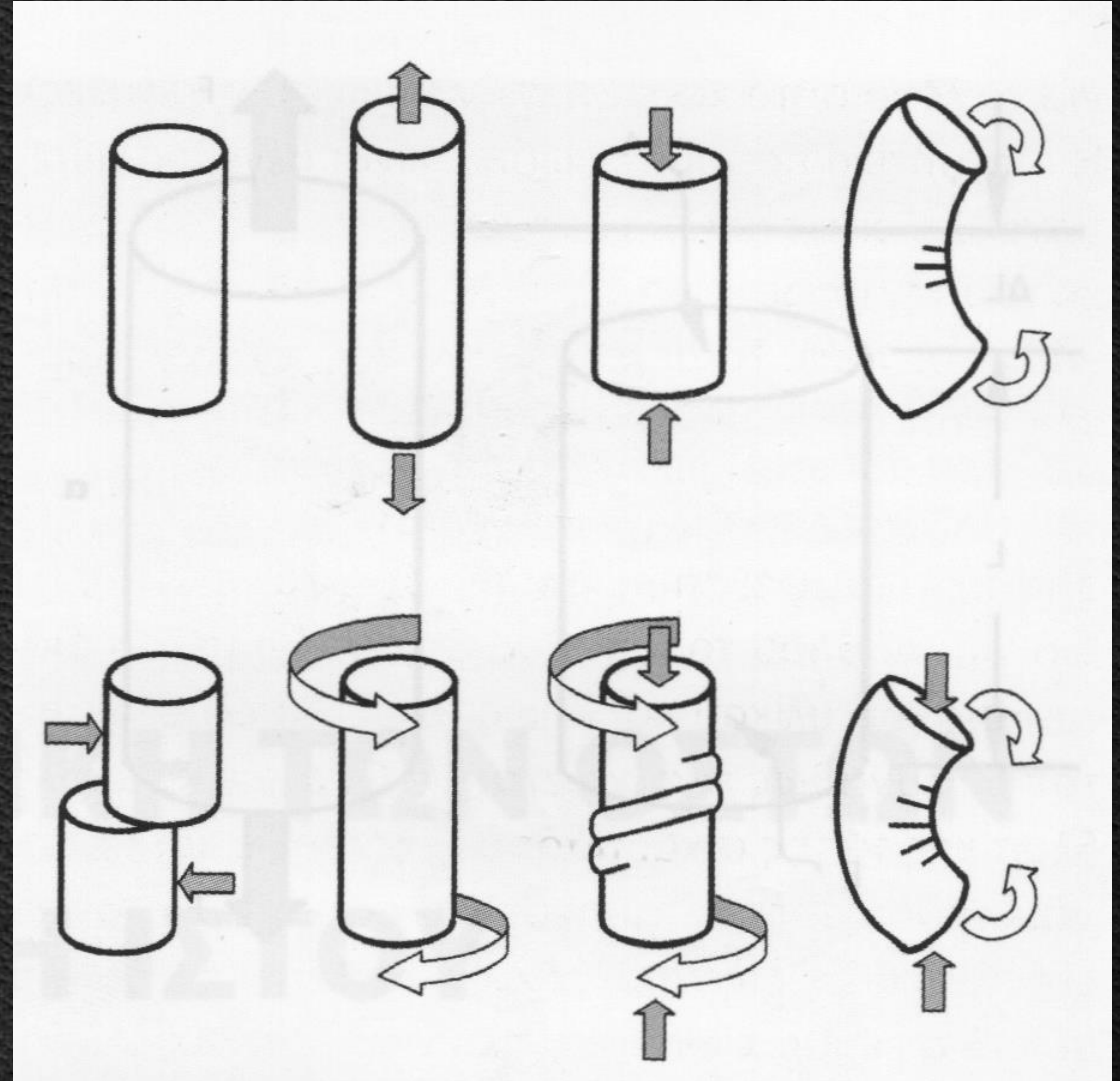
Εμβιομηχανική

- ◆ Κλάδος που ασχολείται με την εφαρμογή της στατικής και της δυναμικής στο ανθρώπινο σώμα, ανεξάρτητα εάν αυτό βρίσκεται σε κατάσταση ισορροπίας ή κίνησης
- ◆ Ως βιοϋλικό, ο οστίτης ιστός μπορεί να θεωρηθεί ως σύνθετο υλικό δύο φάσεων:
 - ◆ Ανόργανη Φάση: (υδροξυαπατίτης) υψηλή αντοχή – ψαθυρότητα
 - ◆ Οργανική Φάση: (κολλαγόνο & θεμέλια ουσία) χαμηλότερη αντοχή - ευκαμψία

Τρόποι Φόρτισης Στερεών Σωμάτων

1. Χωρίς φορτίο
2. Εφελκυσμός (Tension)
3. Θλίψη (Συμπίεση, Compression)
4. Κάμψη (Bending)
5. Διάτμηση (Shear)
6. Στρέψη (Torsion)
7. Συνδυασμός

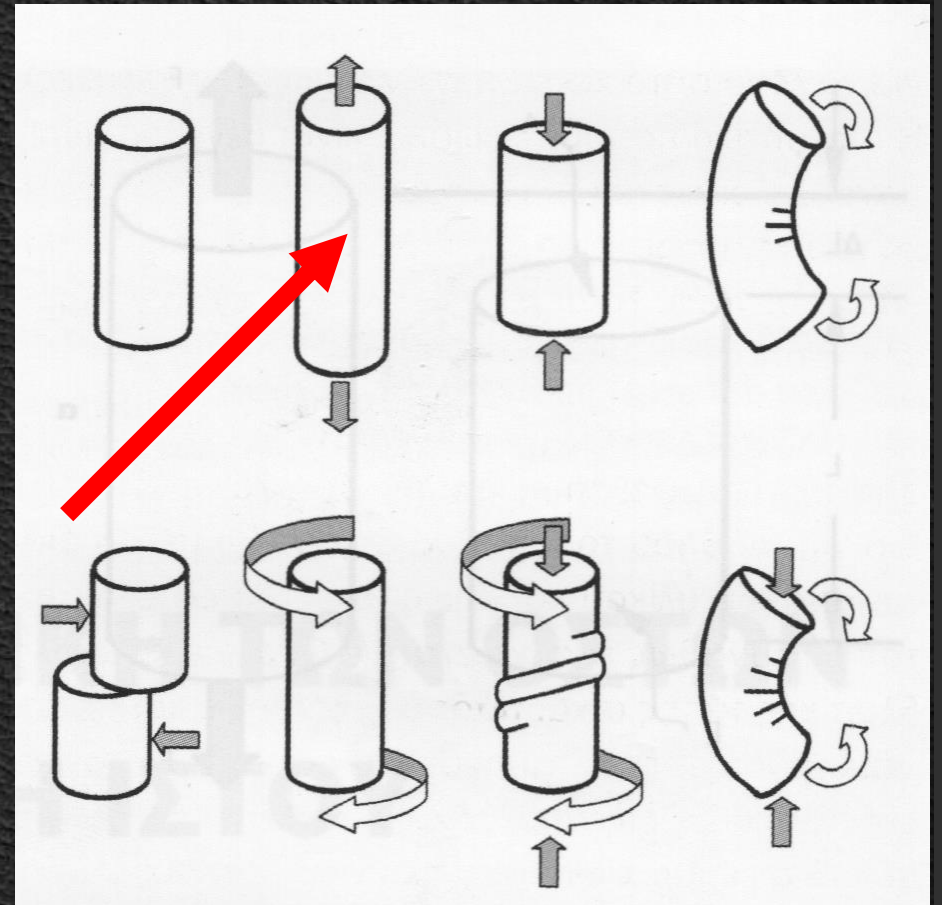
Θλίψη-Στρέψη
Θλίψη-Κάμψη



- ◆ Όταν ένα οστόν υποβάλλεται σε φορτία, αναπτύσσονται τάσεις & παραμορφώσεις σε όλη την έκταση της δομής του & μάλιστα κατά τρόπο σύνθετο
- ◆ Για να απλουστευθεί η μελέτη της εμβιομηχανικής, συνήθως τα φορτία εξετάζονται σε ανεξάρτητους άξονες & επίπεδα

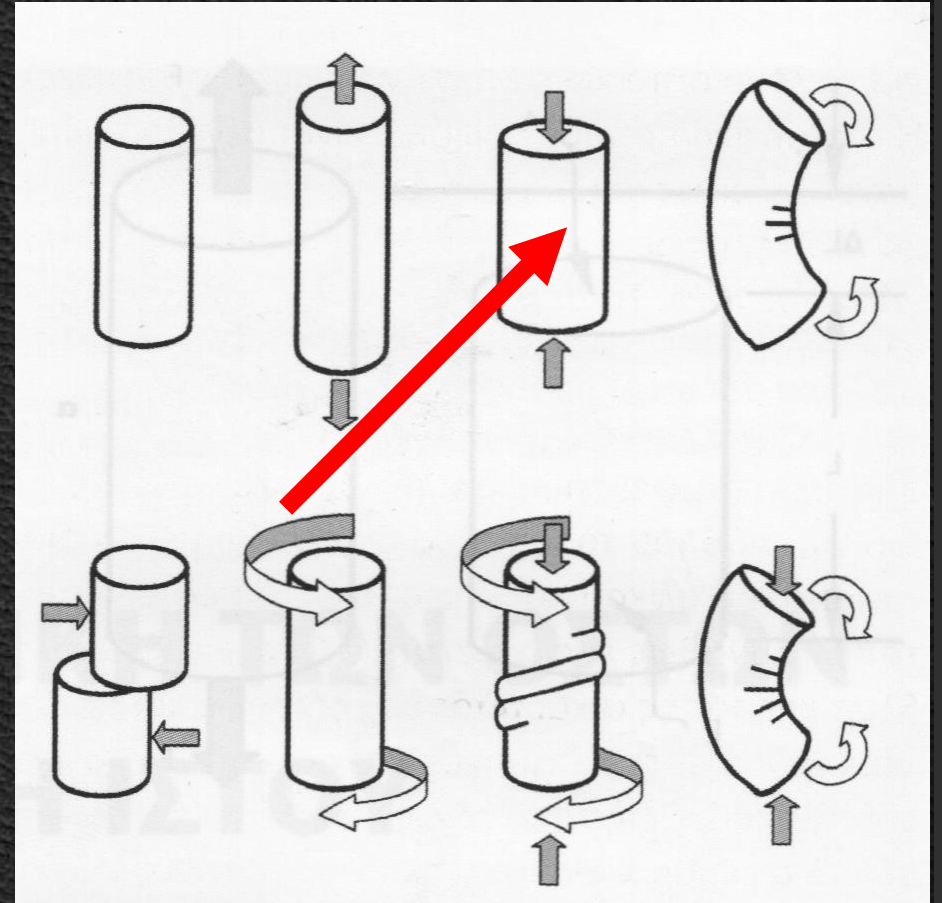
Εφελκυσμός (Διάταση)

Από την εφαρμογή εφελκυστικών δυνάμεων συμβαίνουν κατάγματα σε οστά με μεγάλη αναλογία σπογγώδους οστού (Αποσπαστικό κάταγμα πτέρνας-αχιλλείου)



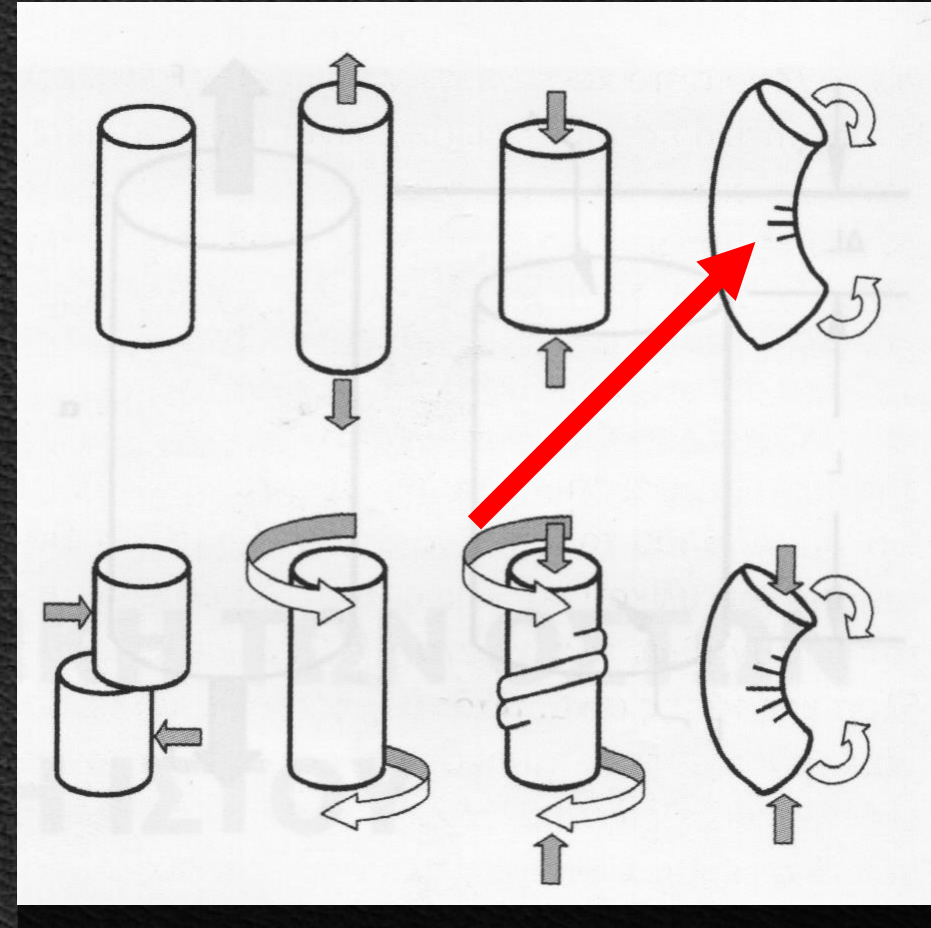
Συμπίεση (Θλίψη)

Από την εφαρμογή συμπιεστικών φορτίων συμβαίνουν κατάγματα σε σπογγώδη οστά (π.χ. σπόνδυλοι) ή στις μεταφύσεις μακρών οστών (π.χ. άνω τριτημόριο μηριαίου), όπου επικρατεί σπογγώδης ουσία



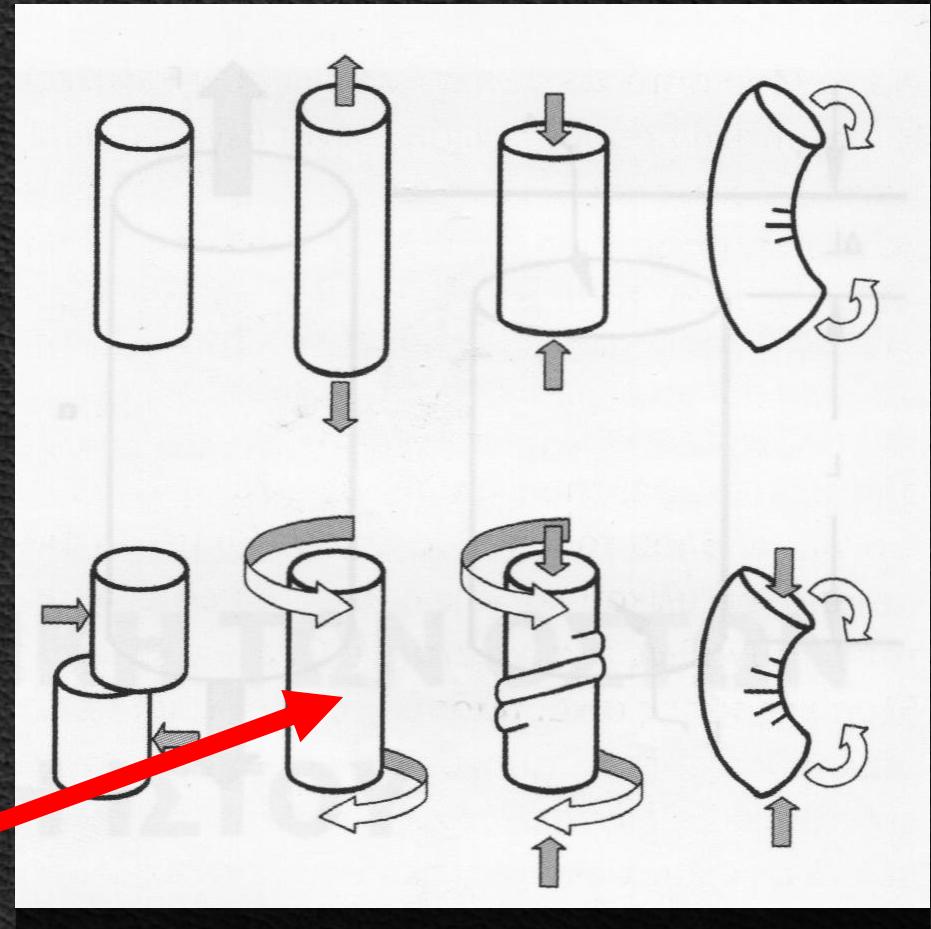
Κάμψη

- ◆ Κάταγμα από καμπτικά φορτία συνήθως παρατηρείται σε μακρά οστά & προκύπτει από το καμπτικό αποτέλεσμα διατμητικών δυνάμεων
- ◆ Επειδή ο φλοιός των μακρών οστών είναι λιγότερο ανθεκτικός σε εφελκυσμό από ότι σε θλίψη, το κάταγμα εκδηλώνεται πρώτα στην πλευρά με τις εφελκυστικές τάσεις (κυρτή πλευρά)



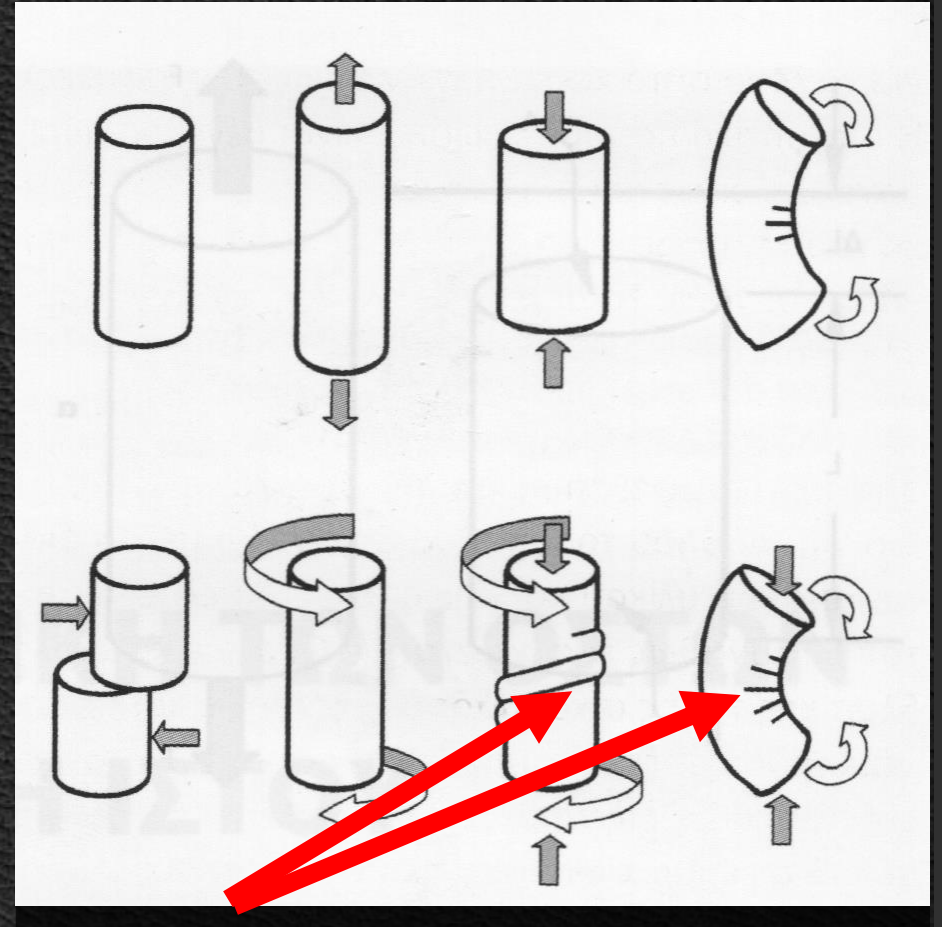
Στρεπτικά Φορτία

- ◆ Τα στρεπτικά φορτία οδηγούν την οστική δοκό σε συστροφή γύρω από τον επιμήκη άξονά της και αναπτύσσουν στο οστό κύριως διατμητικές δυνάμεις
- ◆ Κατάγματα από στρεπτική φόρτιση παρατηρούνται σε μακρά αυλοειδή οστά (π.χ. μηριαίο, κνήμη)



Συνδυασμένα Φορτία

- ◆ Στην πράξη προκαλείται κάταγμα από συνδυασμό φορτίων
- ◆ Αυτά συνδυάζονται & είναι ταυτόχρονα:
 - ◆ Αξονικά
 - ◆ Καμπτικά
 - ◆ Στρεπτικά



Οστεοσύνθεση



- ◆ Η οστεοσύνθεση των καταγμάτων είναι αρκετά παλιά
- ◆ Μέχρι τα μέσα του 19 αιώνας η αντιμετώπιση των καταγμάτων ήταν κατά κανόνα συντηρητική
- ◆ Οι χειρουργικές επεμβάσεις περιορίζονταν στην περιποίηση των ανοικτών καταγμάτων & κατά κανόνα το αποτέλεσμα ήταν η ανάπτυξη μιας σοβαρής φλεγμονής
- ◆ Τα κατάγματα από πυροβόλα όπλα είχαν ως ένδειξη θεραπείας τον ακρωτηριασμό
- ◆ Εσωτερική οστεοσύνθεση της επιγονατίδας με ασημένιο σύρμα από (Cooper 1860)
- ◆ Μέχρι τα μέσα του 20ου αιώνα η εσωτερική οστεοσύνθεση θεμελιώνεται ουσιαστικά σε επιστημονικές βάσεις

- ◆ Μετά το 1950 υπήρξε αλματώδης πρόοδος στις εφαρμοζόμενες χειρουργικές τεχνικές & στην κατασκευή υλικών οστεοσύνθεσης
- ◆ Σήμερα, η οστεοσύνθεση έχει καθιερωθεί ως μία αξιόπιστη μέθοδος για τη θεραπεία των καταγμάτων, η οποία προσφέρει πλήρη αποκατάσταση & έχει ελάχιστο ποσοστό επιπλοκών

- ◆ Η οστεοσύνθεση τών καταγμάτων διαιρείται σε εσωτερική & εξωτερική οστεοσύνθεση
- ◆ Στην εσωτερική οστεοσύνθεση τὰ υλικά, τα οποία χρησιμοποιούνται, έρχονται σε επαφή με το οστόν και ενταφιάζονται κάτω από τὰ μαλακά μόρια και το δέρμα
- ◆ Στην εξωτερική οστεοσύνθεση ο κύριος μηχανισμός παραμένει έξω από το σώμα και το κάταγμα συγκρατείται με τη χρήση μεταλλικών βελονών περιφερικά & κεντρικά του κατάγματος

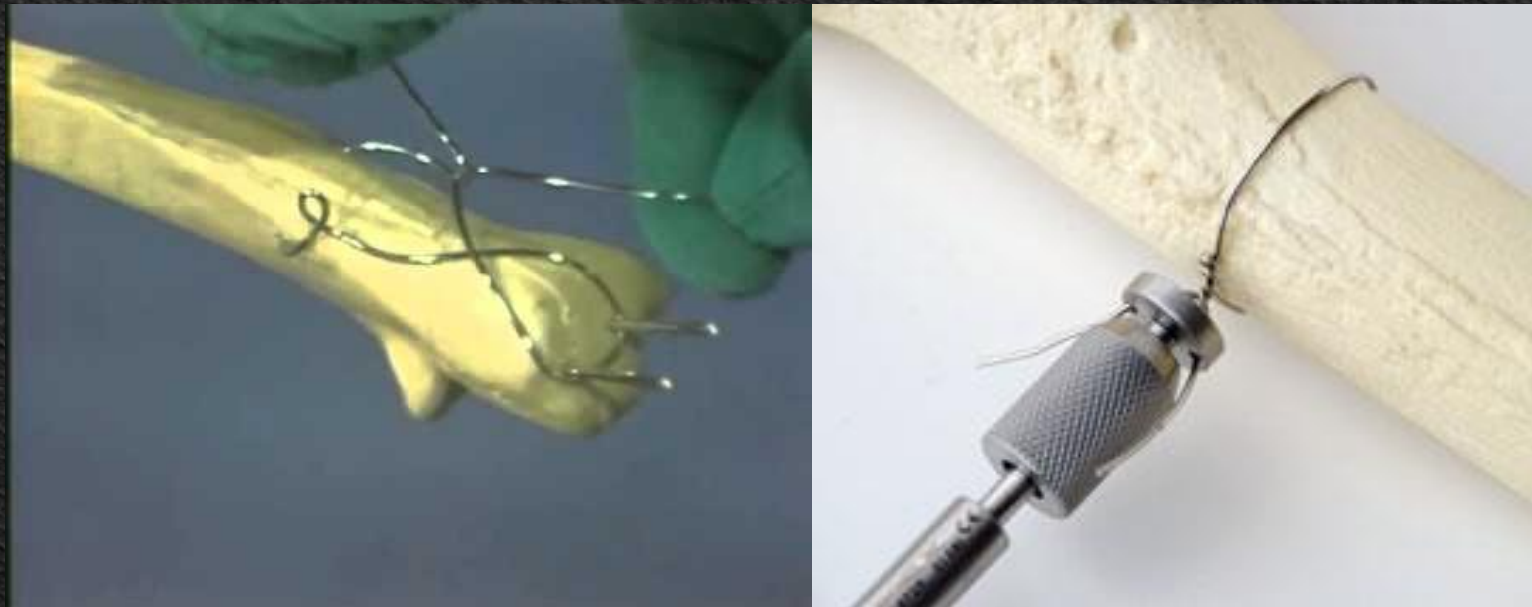- ◆ Βασικές ενδείξεις για τη χειρουργική θεραπεία (οστεοσύνθεση) των καταγμάτων αποτελούν:
 - ◆ Αποτυχία συντηρητικής αντιμετώπισης
 - ◆ Ενδοαρθρικά κατάγματα
 - ◆ Παθολογικά κατάγματα
 - ◆ Ανοικτά κατάγματα
 - ◆ Αντιμετώπιση πολυκαταγματία

Υλικά Οστεοσύνθεσης

- ◆ Τα κυριότερα υλικά οστεοσύνθεσης είναι:
 - ◆ Σύρμα
 - ◆ Βίδες
 - ◆ Πλάκες
 - ◆ Γωνιώδεις ήλοι
 - ◆ Ενδομυελικοί ήλοι
 - ◆ Συσκευές εξωτερικής οστεοσύνθεσης
- ◆ Τα μέταλλα, από τα οποία κατασκευάζονται είναι:
 - ◆ Κράματα κοβαλτίου-νικελίου
 - ◆ Ανοξειδωτος ιατρικός χάλυβας
 - ◆ Τιτάνιο

Σύρμα

- ◆ Το σύρμα χρησιμοποιείται για τη συγκράτηση μικρών οστικών τεμαχίων
- ◆ Σε συνδυασμό με βελόνες τύπου Kirchner είναι δυνατόν να χρησιμοποιηθεί ως ταινία ελκυσμού για την εσωτερική οστεοσύνθεση καταγμάτων (ωλέκρानο – επιγονατίδα)




Βίδα

- ◆ Η βίδα αποτελεί πολύ χρήσιμο υλικό στην οστεοσύνθεση των καταγμάτων
- ◆ Είναι δυνατόν να χρησιμοποιηθεί μόνη της (διακαταγματική συμπίεση), ή σταθεροποιώντας άλλα υλικά όπως πλάκες & ήλοι
- ◆ Οι οστικές βίδες είναι πολλών ειδών, όμως υπάρχουν δύο βασικοί τύποι:
 - ◆ Σπογγιώδεις
 - ◆ Φλοιώδεις




Πλάκες

- ◆ Υπάρχουν διαφόρων ειδών πλάκες, οι περισσότερες από τις οποίες χρησιμοποιούνται για την επίτευξη μιας απόλυτα σταθερής οστεοσύνθεσης, αλλά & πλάκες για εφαρμογή βιολογικής οστεοσύνθεσης, η οποία προσδίδει σχετική σταθερότητα



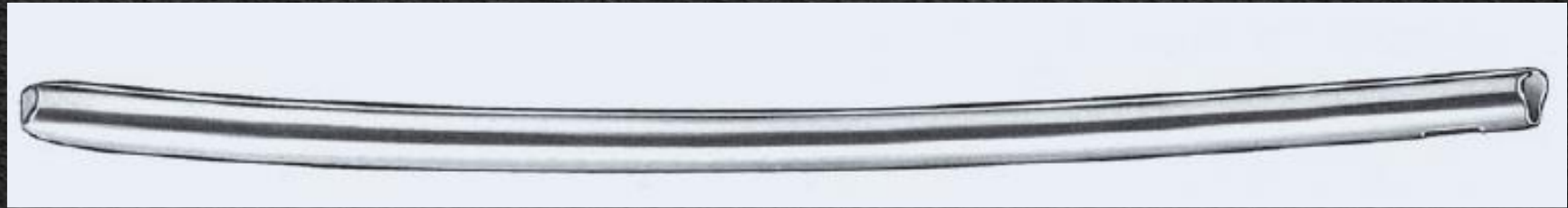
- ◆ Τα κυριότερα είδη πλάκας είναι:
 - ◆ Πλάκα δυναμικής συμπίεσεως (D.C.P. Dynamic Compression Plate)
 - ◆ Πλάκα δυναμικής συμπίεσης μερικής (περιορισμένης) επαφής (L.C.-D.C.P. Limited Contact - Dynamic Compression Plate)
 - ◆ Κυλινδρικές πλάκες (Tubular plates)
 - ◆ Πλάκες ανακατασκευής (Reconstruction Plates)
 - ◆ Ειδικές πλάκες: (Τύπου Υ, Τύπου Τ, Τύπου Cobra κλπ.)





Ενδομυελικοί Ήλοι

- ◆ Η ενδομυελική ήλωση έχει ένδειξη στη θεραπεία των καταγμάτων κυρίως της διάφυσης των μακρών αυλοειδών οστών
- ◆ Η εφαρμογή τους γίνεται είτε ανοικτά είτε κλειστά με τη βοήθεια ακτινοσκοπικού μηχανήματος



Ενδομυελικοί Ήλοι

- ◆ Υπάρχουν διάφορα είδη ενδομυελικών ήλων
- ◆ Τα κυριότερα είναι:
 - ◆ Ανασφάλιστος ήλος με γλυφανισμό
 - ◆ Ανασφάλιστος ήλος χωρίς γλυφανισμό
 - ◆ Ασφαλιζόμενος ήλος με γλυφανισμό
 - ◆ Ασφαλιζόμενος ήλος χωρίς γλυφανισμό

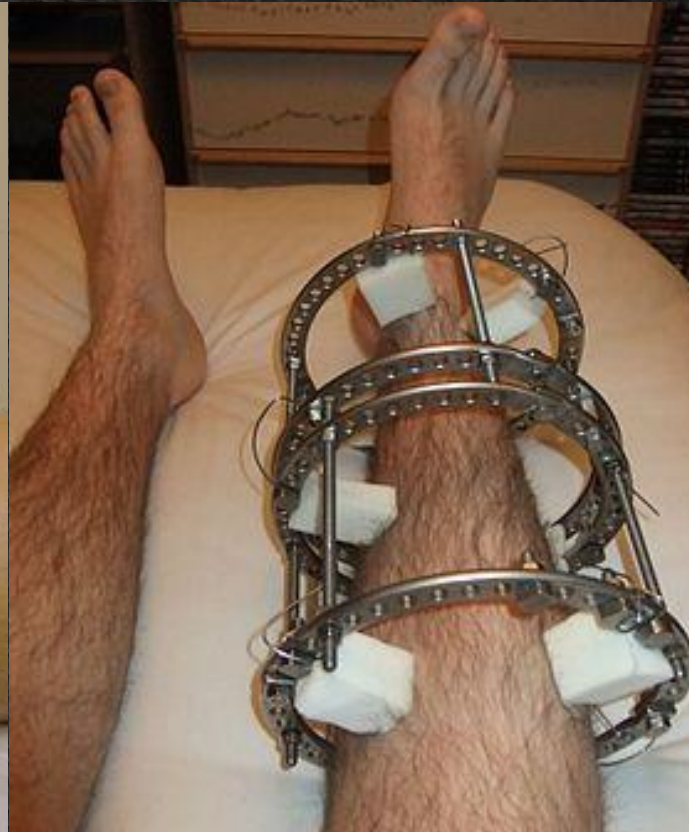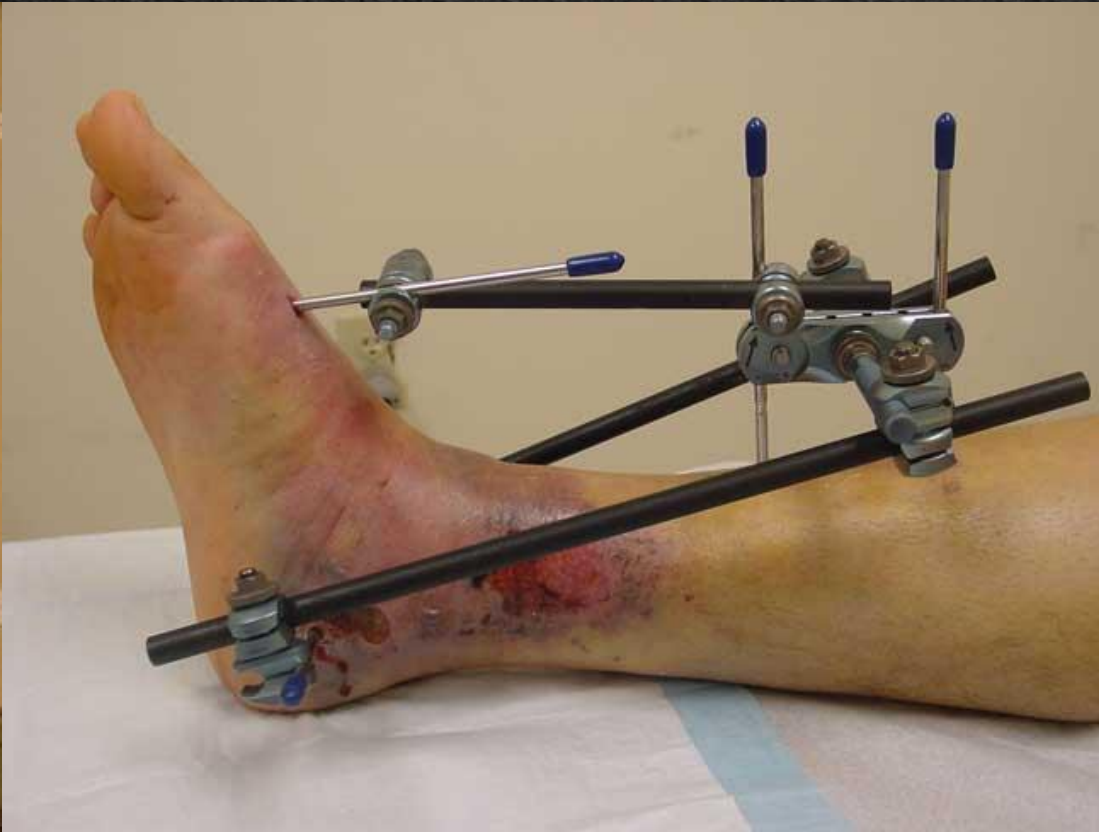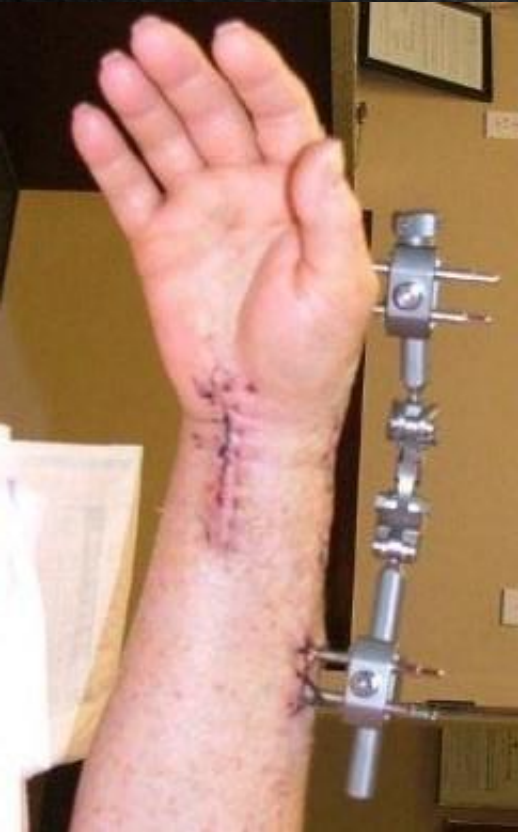Γωνιώδεις Ήλοι

- ◆ Αποτελούνται από πλάκα και ήλο
- ◆ Έχουν ένδειξη στην οστεοσύνθεση των καταγμάτων του κεντρικού & περιφερικού άκρου του μηριαίου (διατροχαντήρια & υπερκονδύλια κατάγματα μηριαίου οστού)
- ◆ Οι κυριότερες κατηγορίες των ήλων αυτών είναι:
 - ◆ Γωνιώδεις ήλοι σταθερής γωνίας
 - ◆ Γωνιώδεις ήλοι μεταβλητής γωνίας
 - ◆ Γωνιώδεις ήλοι σταθερής γωνίας με ολισθαίνοντα ήλο



Εξωτερική Οστεοσύνθεση

- ◆ Συσκευή, η οποία τοποθετείται έξω από το σώμα & η οποία σταθεροποιεί τα καταγματικά άκρα με τη χρήση βελονών, οι οποίες συνδέουν το οστόν με τη συσκευή
- ◆ Η εξωτερική οστεοσύνθεση αποτελεί μία ασφαλή μέθοδο για τή σταθεροποίηση των καταγμάτων
- ◆ Τα συστήματα εξωτερικής οστεοσύνθεσης, ανάλογα με το είδος του πλαισίου τους, διαιρούνται σε:
 - ◆ Μονόπλευρα
 - ◆ Αμφίπλευρα
 - ◆ Κυκλικά



Εξωτερική Οστεοσύνθεση

◆ Πλεονεκτήματα:

- ◆ Δεν παραβλάπτει την οστική αιμάτωση στην περιοχή του κατάγματος
- ◆ Δεν απαιτείται για την τοποθέτησή μεγάλο χειρουργικό τραύμα
- ◆ Είναι χρήσιμη για τη σταθεροποίηση των ανοικτών καταγμάτων
- ◆ Είναι δυνατόν να ρυθμιστεί χωρίς να απαιτείται νέα χειρουργική επέμβαση.
- ◆ Θεωρείται καλή επιλογή σε περιπτώσεις αυξημένου κινδύνου εκδήλωσης φλεγμονής
- ◆ Είναι αρκετά ασφαλής μέθοδος σε περιπτώσεις οστικής λοιμώξεως

◆ Μειονεκτήματα:

- ◆ Ανάπτυξη φλεγμονής του δέρματος στα σημεία εισόδου των βελονών
- ◆ Δυσκαμψία (κατάγματα μηριαίου)
- ◆ Είναι σχετικά ογκώδης και πολλές φορές δεν είναι ανεκτή από τον ασθενή

Βιβλιογραφία

1. Apley Graham "Apley's System of Orthopaedics and Fractures". 7th Edition Butterworth-Heinemann Ltd. 1993.
2. Campbell's. "Operative Orthopaedics". 8th Ed. Oxford, Butterworth-Heinemann Ltd. 1993.
3. Muller M., et all.: **Manual of internal fixation**. 3rd Edition 1994.
4. Rockwood and Green's. «Fractures in Adults». 4th Edition. Lippincott - Raven Publishers, 1996.
5. Skinner H.B. "Current diagnosis and treatment in orthopaedics". Lange Medical Book 2000.
6. ΔΕΠ Α' Ορθοπαιδικής Κλινικής Πανεπιστημίου Αθηνών. "Ορθοπαιδική & Τραυματολογία". Ιατρικές Εκδ. Κωνσταντάρας. Αθήνα 2001.
7. Ευσταθόπουλος Ν. «Αρθρίτιδες Διάγνωση & Θεραπεία». Ιατρικές Εκδόσεις Κωνσταντάρα, Αθήνα 2009.
8. Καμμάς & συνεργάτες. "Εισαγωγή στην Ορθοπαιδική". Αθήνα 1999.
9. Κορρές Δ. Λυρίτης Γ. Σουκάκος Π. «Ορθοπαιδική & Τραυματολογία του Μυοσκελετικού Συστήματος». Ιατρικές Εκδόσεις Κωνσταντάρα 2010.
10. Λαμπίρης Η.Ε. "Ορθοπαιδική & Τραυματολογία". Εκδ. Π.Χ. Πασχαλίδης, 2003, Αθήνα.
11. Παπαχρήστου Γ. "Εισαγωγή στην Ορθοπαιδική & Τραυματολογία". Ιατρικές Εκδόσεις Πασχαλίδης. Αθήνα 2006.
12. Σάπκας Γ. «Εμβιομηχανική-Παθοφυσιολογία & Αντιμετώπιση Παθολογικών καταστάσεων στη Σπονδυλική Στήλη». Ιατρικές Εκδόσεις Καυκάς, Αθήνα 2006
13. Συμεωνίδης Παναγιώτης: "Ορθοπαιδική" 2η Έκδοση. University Studio Press, Θεσσαλονίκη, 1996.
14. Χαρτοφυλακίδης - Γαροφαλλίδης. «Θέματα Ορθοπαιδικής & Τραυματολογίας». Επιστημονικές Εκδόσεις Γρ. Παρισιάνος, Αθήνα 1981.
15. Χατζηπαύλου Α.: "Κακώσεις οστών και αρθρώσεων". Εκδόσεις Π.Χ. Πασχαλίδης, Αθήνα, 2003





Ioannis Th. Lazaretos MD, PhD
Orthopaedic Surgeon