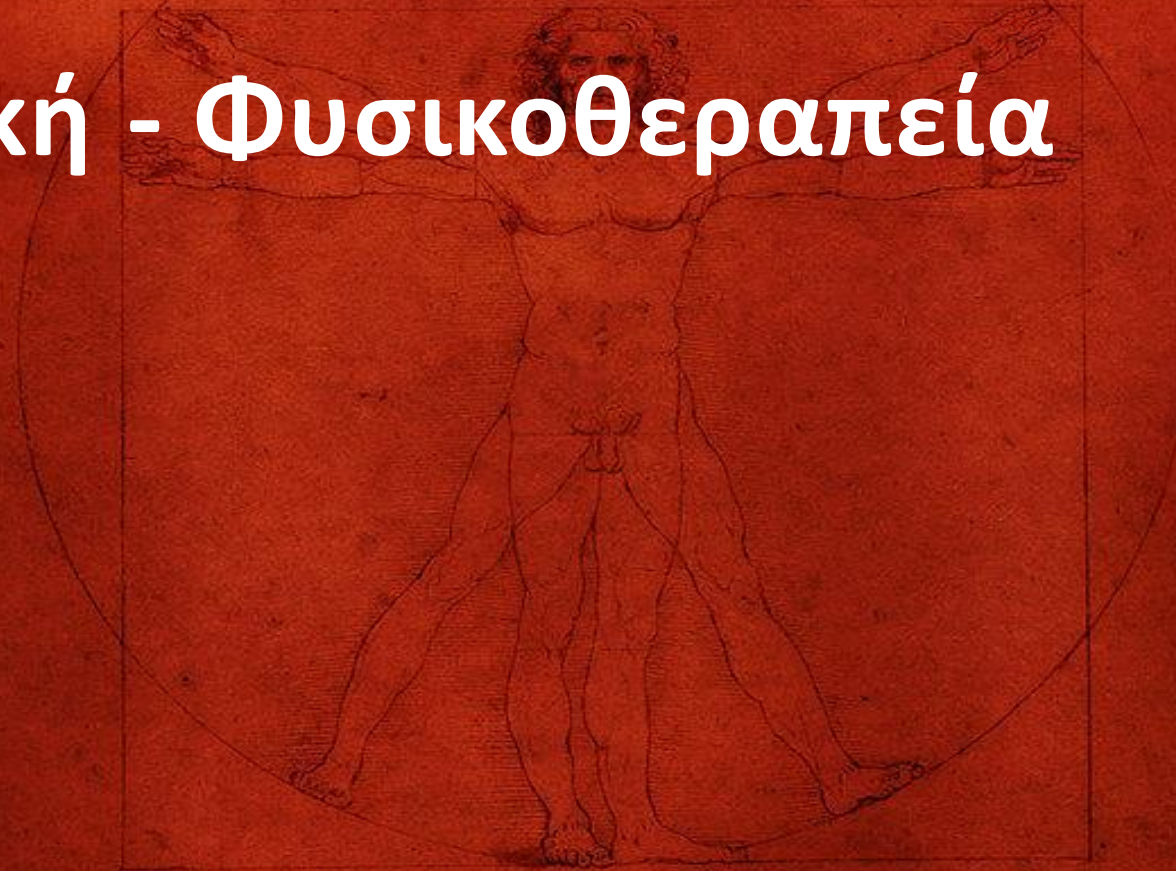
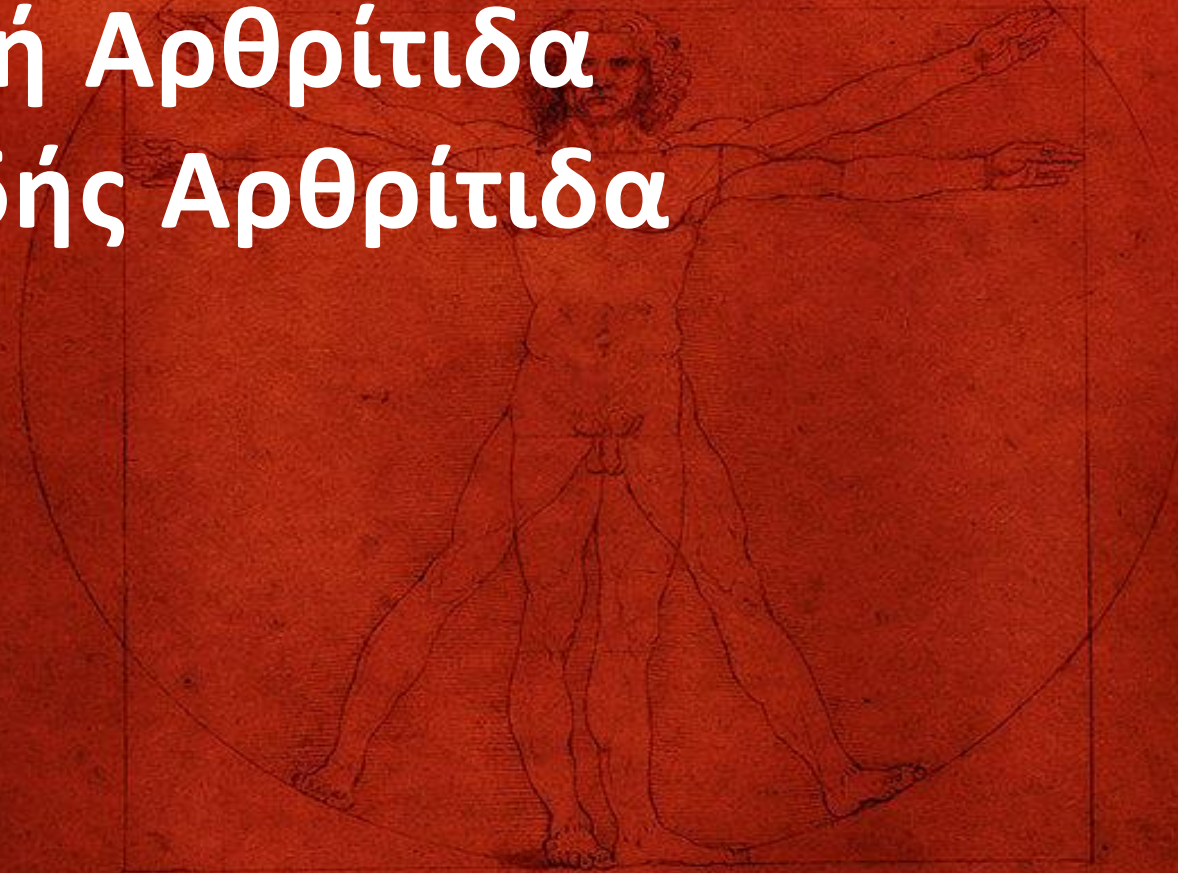
Ορθοπαιδική - Φυσικοθεραπεία



Ioannis Th. Lazarettos MD, PhD
Orthopaedic Surgeon

Εκφυλιστική Αρθρίτιδα Ρευματοειδής Αρθρίτιδα



Ioannis Th. Lazarettos MD, PhD
Orthopaedic Surgeon

Αρθρίτιδες - Εκφυλιστική Αρθρίτιδα

- ◆ Η οστεοαρθρίτιδα (OA) ή εκφυλιστική αρθρίτιδα είναι η πλέον συνηθισμένη πάθηση των αρθρώσεων.
- ◆ Προσβάλλει μεγάλο μέρος του πληθυσμού, με σοβαρές κοινωνικές & οικονομικές επιπτώσεις.
- ◆ Υπολογίζεται ότι περισσότερο από το 50% του πληθυσμού, ηλικίας μεγαλύτερης των 50 ετών, έχει αρχόμενες αλλοιώσεις του αρθρικού χόνδρου.
- ◆ Σε μεγάλο ποσοστό η εξέλιξη τής OA είναι υποκλινική.
- ◆ Εμφανίζονται σχετικά ήπια συμπτώματα, όταν ο ασθενής φθάσει σε προχωρημένη ηλικία.

- ◆ Στις κλινικές μορφές της η ΟΑ έχει μεγαλύτερη επίπτωση στις γυναίκες, ηλικίας μεγαλύτερης των 60 ετών.
- ◆ Η εντόπιση των αρθρικών αλλοιώσεων αφορά συχνότερα στις αρθρώσεις, οι οποίες υφίστανται μεγάλη μηχανική καταπόνηση είτε από την κατανομή φορτίων τού σώματος είτε από υπέρμετρη μυϊκή τάση.

Κλινική εικόνα

- ◆ Κύριο σύμπτωμα της οστεοαρθρίτιδας είναι ο πόνος, που προκαλείται από την κίνηση της άρθρωσης & υποχωρεί με την ανάπαυση.
- ◆ Στην πρώτη προσβολή της εκφυλιστικής αρθρίτιδας ο πόνος και η διόγκωση μαζί με την έκπτωση της λειτουργίας της άρθρωσης είναι τα συμπτώματα, τα οποία οδηγούν τον πάσχοντα στον ιατρό.
- ◆ Η προσβεβλημένη άρθρωση παρουσιάζει περιορισμό κινήσεων για αρκετό χρονικό διάστημα, άμεσα συνδεδεμένο με πόνο, επώδυνα σημεία πίεσης & συχνά παράδοξο ήχο κατά την κίνηση.

- ◆ Παρατηρείται μέτρια αύξηση της ΤΚΕ
- ◆ Κατά τον ακτινολογικό έλεγχο διαπιστώνονται:
 - ◆ Στένωση του μεσαρθρίου διαστήματος
 - ◆ Οστεόφυτα
 - ◆ Ζώνες οστεοσκληρυντικές στα σημεία φόρτισης
 - ◆ Οστεοπόρωση
 - ◆ Κυστικές αλλοιώσεις

Εκφυλιστική Αρθρίτιδα – Αρθρώσεις Άνω Άκρου

- ◆ Ο **Όμος** δεν προσβάλλεται συχνά από πρωτοπαθή εκφυλιστική αρθρίτιδα αλλά από δευτεροπαθή, οφειλόμενη σε κατάγματα, άσηπτη νέκρωση κλπ. Η άρθρωση του ώμου είναι επώδυνη & δύσκαμπτη
- ◆ Ο **Αγκώνας** δεν αποτελεί συχνή εντόπιση αρθρίτιδας
- ◆ Η **Πηχαιοκαρπική** προσβάλλεται πιο συχνά από τις δύο προηγούμενες, ενώ ο πόνος, η διόγκωση, η δυσκαμψία & η έκπτωση της δύναμης είναι τα χαρακτηριστικά της
- ◆ Στην **τραπεζομετακάρπιο** οστεοαρθρίτιδα ο πόνος εντοπίζεται στη βάση του αντίχειρα, αυξάνεται κατά τις κινήσεις & καθιστά πλέον ανεπαρκή τη λειτουργία του κατά την καθημερινή δραστηριότητα του ασθενή
- ◆ Οι **άπω φαλαγγοφαλαγγικές** αρθρώσεις αποτελούν τη συχνότερη εντόπιση οστεοαρθρίτιδας τού άνω άκρου.

Εκφυλιστική Αρθρίτιδα – Αρθρώσεις Κάτω Άκρου

Ισχίο

- ◆ Τα κύρια κλινικά σημεία είναι ο πόνος κατά τη βάρδιση & προοδευτική μείωση της κινητικότητας της άρθρωσης.
- ◆ Κατά την ανάπαυση, ο ασθενής δεν παραπονείται για πόνο.
- ◆ Μετά από απόσταση βάρδισης, ο πόνος εμφανίζεται & προοδευτικά αυξάνεται, έως ότου αναγκασθεί ο ασθενής σε στάση.
- ◆ Σε περισσότερο προχωρημένο στάδιο της νόσου εμφανίζεται πόνος ηρεμίας, κατά τη νύχτα, με επακόλουθο την αφύπνιση του ασθενή.
- ◆ Απαιτείται προσεκτική εξέταση του ασθενή, προκειμένου να αποφευχθεί διαγνωστική πλάνη με την ισχιαλγία

- ◆ Ο περιορισμός της απαγωγής είναι λιγότερο ενοχλητικός για τον ασθενή από τον περιορισμό της κάμψης ο οποίος τον καθιστά ανάπηρο λόγω αδυναμίας εκτελέσεως των καθημερινών του δραστηριοτήτων
- ◆ Τα ακτινολογικά ευρήματα συνίστανται σε στένωση του μεσαρθρίου διαστήματος, παραγωγή οστεοφύτων, αλλοίωση τής οστικής υφής με πυκνωτικές και αραιωτικές εστίες, παραμόρφωση της κοτύλης & της μηριαίας κεφαλής & μετατόπιση της κεφαλής σε σχέση με την κοτύλη
- ◆ Οι διαταραχές επαλληλίας της κοτύλης - κεφαλής διαπιστώνονται συχνά στην ακτινολογική απεικόνιση προχωρημένου σταδίου οστεοαρθρίτιδας του ισχίου.

Γόνατο

- ◆ Ο πόνος, η αστάθεια & η απόκλιση από το φυσιολογικό άξονα του σκέλους είναι τα κύρια κλινικά σημεία της εκφυλιστικής αρθρίτιδας του γόνατος.
- ◆ Η εγκατάστασή τους είναι μακροχρόνια, με προοδευτική επιδείνωση, δυσκαμψία & περιορισμό των καθημερινών δραστηριοτήτων.
- ◆ Τα ακτινολογικά ευρήματα είναι η στένωση του μεσαρθρίου, οστεόφυτα, υπεξάρθρημα, οστικές κύστες & η απόκλιση του άξονα σε ραιβότητα ή βλαισότητα.

Ποδοκνημική

- ◆ Πόνος, αστάθεια, απόκλιση σε βλαισότητα & δυσκαμψία είναι οι κλινικές εκδηλώσεις της αρθρίτιδας της ποδοκνημικής.
- ◆ Ακτινολογικά ευρήματα: στένωση του μεσαρθρίου διαστήματος, δημιουργία οστεοφύτων & οστικών κύστεων.

Μεταταρσιοφαλαγγικές

- ◆ Η προσβολή της πρώτης μεταταρσιοφαλαγγικής άρθρωσης δυνατόν να οδηγήσει σε βλαισό μέγα δάκτυλο ή σε δύσκαμπτη & επώδυνη άρθρωση.
- ◆ Ο ακτινολογικός έλεγχος δείχνει στένωση μεσαρθρίου διαστήματος, παραγωγή οστεοφύτων & ανάλογα με την περίπτωση απόκλιση σε βλαισότητα.

Συντηρητική Θεραπεία Αρθρίτιδων

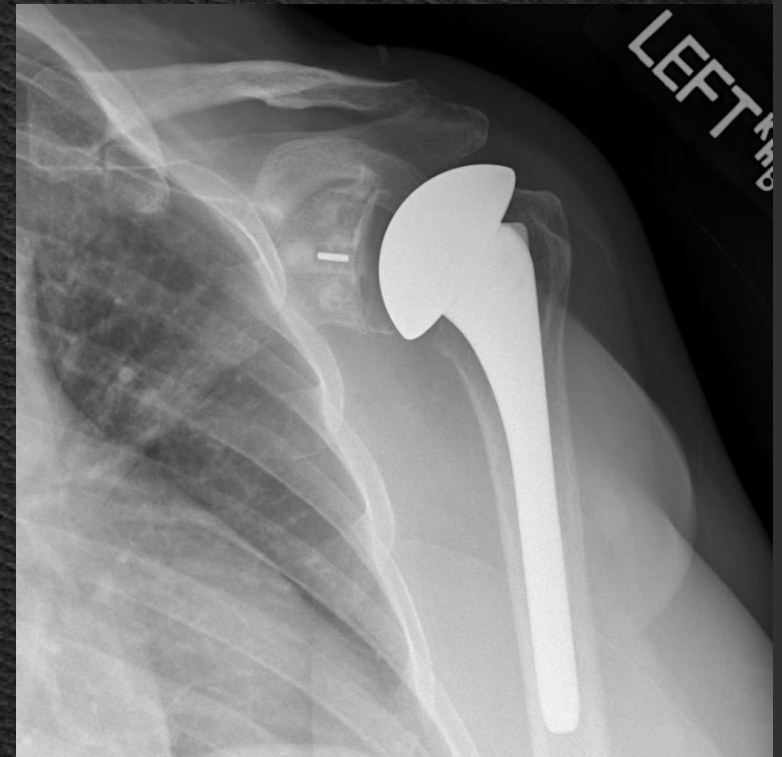- ◆ Μη στεροειδή αντιφλεγμονώδη φάρμακα για να υποχωρήσουν τα φλεγμονώδη φαινόμενα.
- ◆ Σε περίπτωση έντονου πόνου δυνατόν να χορηγηθεί ταυτόχρονα & παυσίπονο.
- ◆ Η ενδοαρθρική έγχυση κορτιζονούχου σκευάσματος παλαιότερα ήταν αρκετά διαδεδομένη.
- ◆ Λόγω όμως τού αμφιβόλου αποτελέσματός της, εκτός τής πρόσκαιρης αναλγητικής δράσης και των κινδύνων φλεγμονής & καταστροφής-νέκρωσης τμήματος του αρθρικού χόνδρου-οστού, έχει περιορισμένες ενδείξεις.

- ◆ Έπια φυσικοθεραπεία-κινησιοθεραπεία, για να διατηρηθεί κατά το δυνατόν φυσιολογικό εύρος κίνησης και να αποφευχθεί η μυϊκή ατροφία.
- ◆ Εναλλαγή θερμού-ψυχρού για την υποχώρηση του μυϊκού σπασμού, πόνου και της άσηπτης φλεγμονής της άρθρωσης.
- ◆ Η χρήση βακτηρίας συνιστάται για την αποφόρτιση της προσβεβλημένης άρθρωσης καθώς επίσης & η απώλεια βάρους.
- ◆ Επιβεβλημένη η αποφυγή κοπώσεως & η ανάπαυση σε τακτά χρονικά διαστήματα.

Χειρουργική Θεραπεία Αρθρίτιδων

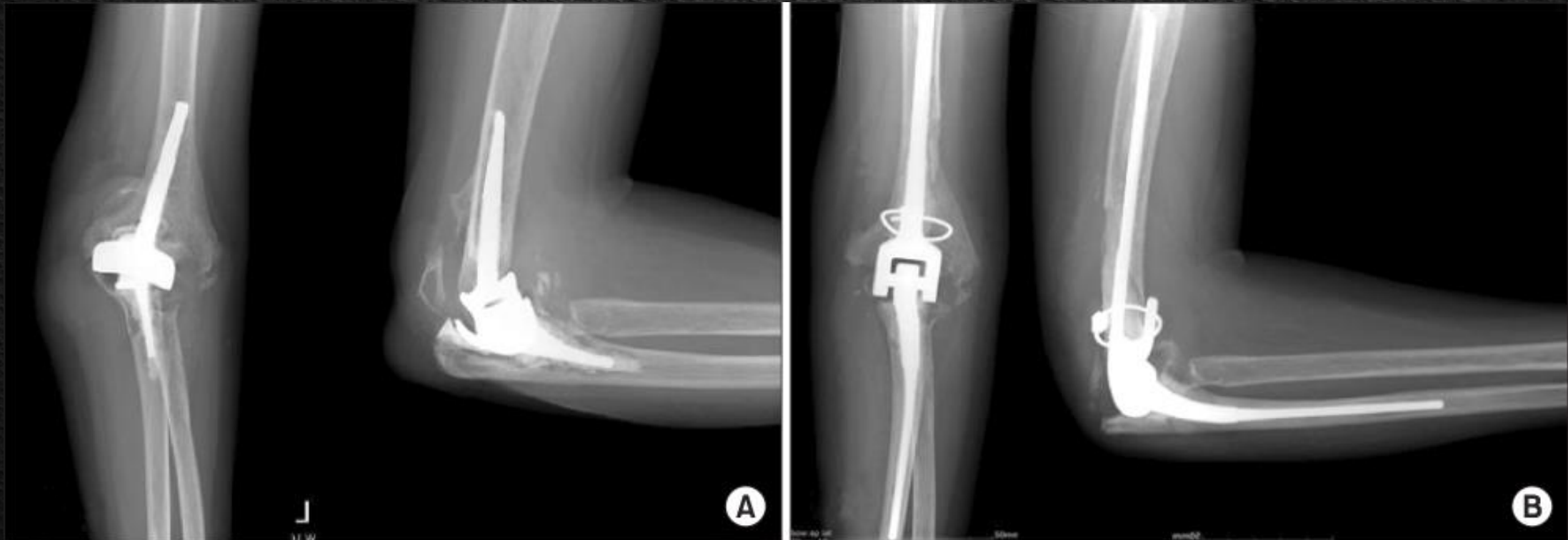Όμος

- ◆ Σε σύνδρομο πρόσκρουσης μερική αφαίρεση του ακρώμιου (ακρωμιοπλαστική)
- ◆ Η αρthroπλαστική εφαρμόζεται σπανιότερα & εξαρτάται από την καλή κατάσταση των μυών της περιοχής



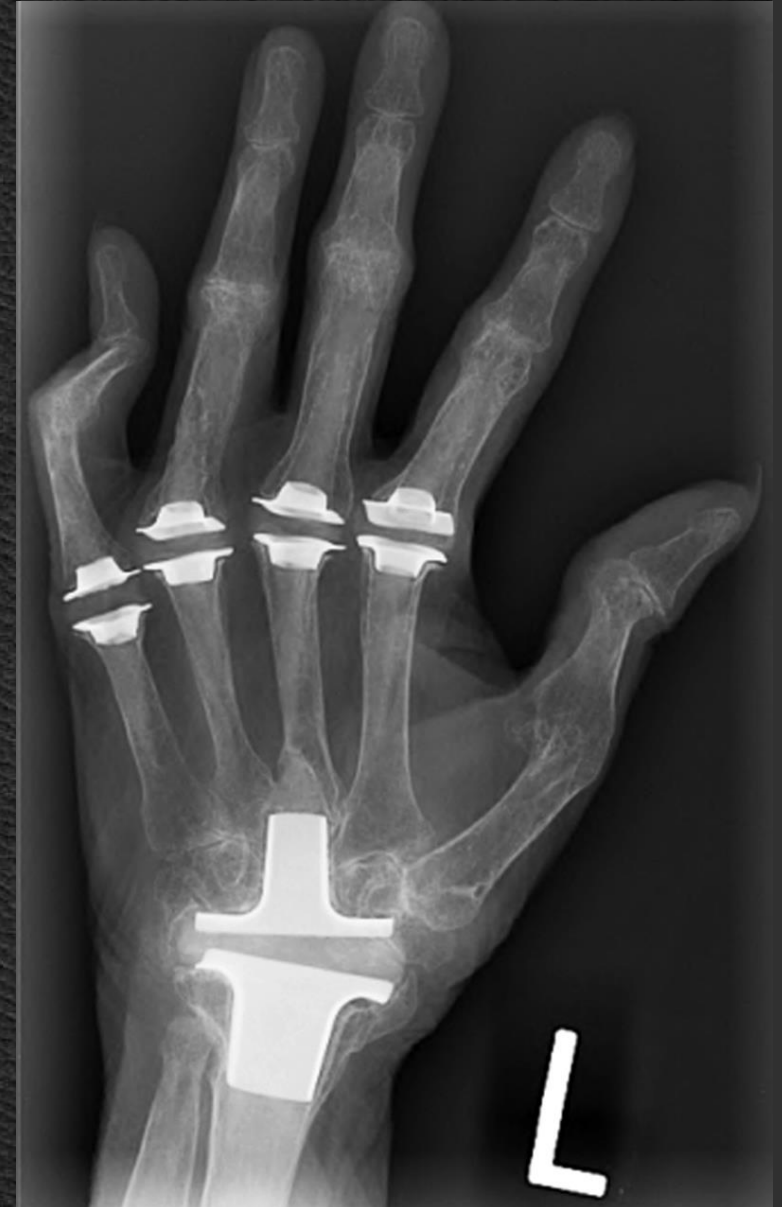Αγκώνιας

- ◆ Στην περιοχή αυτή σπάνια χρειάζεται η χειρουργική παρέμβαση & η λύση είναι η αρθροπλαστική



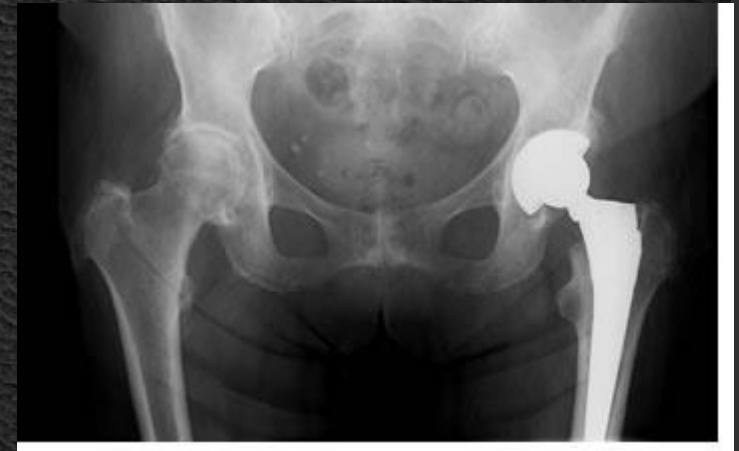Καρπός - Χέρι

- ◆ Μερική ή ολική αρθρόδεση της κερκιδοκαρπικής καθώς & οστετομία της κερκίδας ή της ωλένης



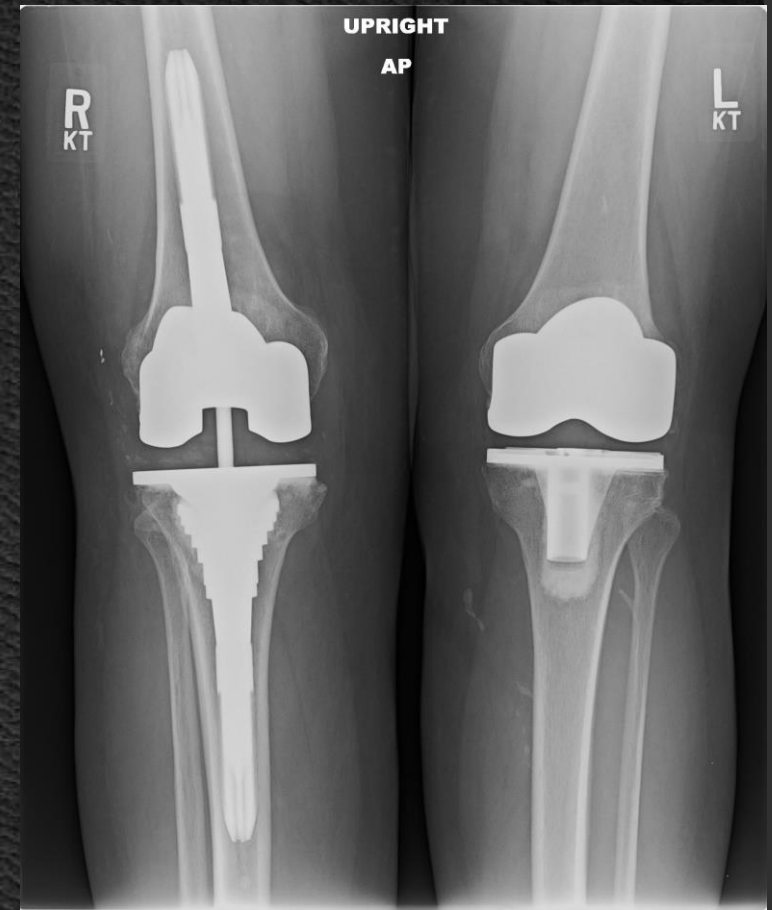Ισχίο

- ◆ Η οστεοστομία, η αρθροπλαστική, η διέκπρηση (Girdlestone) & η αρθρόδεση είναι οι εγχειρήσεις οι οποίες εφαρμόζονται στη θεραπεία της αρθρίτιδας του ισχίου
- ◆ Η αρθροπλαστική του ισχίου αποτελεί την εγχείρηση εκλογής στη θεραπεία της εκφυλιστικής αρθρίτιδας.
- ◆ Η διάρκεια ζωής της αρθροπλαστικής δεν είναι ιδιαίτερα μεγάλη.
- ◆ Εξαρτάται από τεχνικές λεπτομέρειες & κυμαίνεται από 10-15 χρόνια, αν & σε αρκετές δημοσιευμένες σειρές έχει υπερβεί την ανωτέρω χρονική περίοδο.



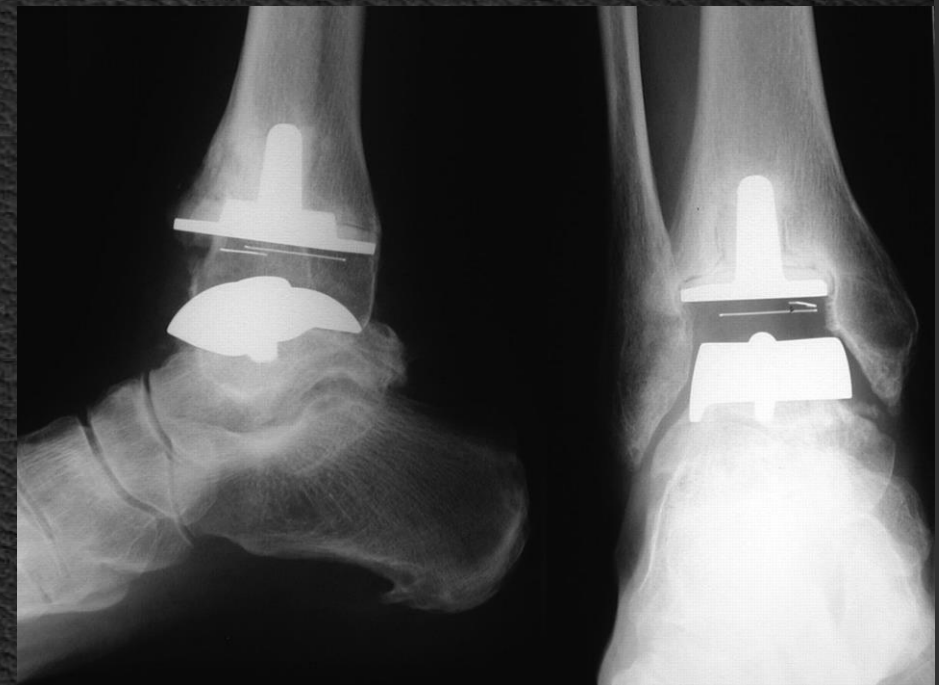
Γόνατο

- ◆ Η αρθρόδεση στην αρθρίτιδας του γόνατος μόνο ως λύση απελπισίας θα πρέπει να εφαρμόζεται. Δίνει ένα σταθερό & ανώδυνο κάτω άκρο, αλλά δυσκολεύει σε σημαντικό βαθμό την έγερση & το κάθισμα.
- ◆ Η οστεοτομία είναι η εγχείρηση εκλογής στο αρχικό στάδιο της αρθρίτιδας
- ◆ Η αρθροπλαστική είναι η εγχείρηση εκλογής στο τελικό στάδιο της αρθρίτιδας



Ποδοκνημική - Πόδι

- ◆ Η ποδοκνημική είναι ανθεκτική στον πόνο άρθρωση & λίγες φορές απαιτείται χειρουργική αντιμετώπιση της αρθρίτιδας.
- ◆ Η αρθροπλαστική δεν φαίνεται να δικαιολογεί τη θέση της, ενώ η αρθρόδεση επιτρέπει ικανοποιητικά λειτουργικά αποτελέσματα.
- ◆ Η αρθρίτιδα της 1ης ΜΤΦ είναι πολύ συχνή & αντιμετωπίζεται με διάφορες μορφές οστεοτομίας & με αρθρόδεση



Ρευματοειδής Αρθρίτιδα



Ioannis Th. Lazaretos MD, PhD
Orthopaedic Surgeon

- ◆ Η ρευματοειδής αρθρίτιδα είναι ιδιοσυστατική νόσος, στην οποία παρατηρούνται φλεγμονώδεις μεταβολές, οι οποίες αφορούν στο συνδετικό ιστό τού οργανισμού.
- ◆ Η αρθρίτιδα προκαλείται από φλεγμονώδη υπερπλασία του αρθρικού υμένα & εάν αφεθεί χωρίς θεραπεία θα προκληθούν μη αναστρέψιμες βλάβες του αρθρικού θυλάκου & του αρθρικού χόνδρου.
- ◆ Η πάθηση είναι σπανιότερη στα τροπικά κλίματα & πιο συχνή στα βόρεια.
- ◆ Συχνότερα στις γυναίκες από τους άνδρες 3:1
- ◆ Προσβάλλει όλες τις ηλικίες, αλλά οι συχνότερα προσβαλλόμενες είναι μεταξύ 25-50 ετών.

Αιτιολογία

- ◆ Φλεγμονώδεις, τροφικοί ή μεταβολικοί παράγοντες, ενδογενείς & ψυχοσωματικοί παράγοντες καθώς & κληρονομικοί ενοχοποιήθηκαν, χωρίς να αποδειχθεί η συμμετοχή τους στη νόσο
- ◆ Έχει υποστηριχθεί η πιθανότητα να οφείλεται σε υπερευαισθησία & να είναι αυτοάνοσος

Παθολογική ανατομική

- ◆ Η ενεργή φλεγμονή του αρθρικού υμένα & του θυλάκου είναι τα πρώτα στοιχεία της νόσου.
- ◆ Ο αρθρικός υμένας είναι οίδηματώδης, έντονα ερυθρός, ενώ οι υμενικές λάχνες παρουσιάζουν υπερτροφία.
- ◆ Επίσης είναι δυνατός ο σχηματισμός κοκκιώδους διογκώσης, η οποία ονομάζεται πάνος (pannus formation), υποδορίων οζιδίων (subcutaneous nodules), προσβολή των αγγείων (vascular lesions) & των οφθαλμών (ocular lesions).

Κλινική Διαδρομή & Πρόγνωση

- ◆ Κατά την πρώτη προσβολή, η νόσος μπορεί να διαρκέσει μερικούς μήνες & στη συνέχεια τα συμπτώματα να εξαφανιστούν τελείως.
- ◆ Στην πλειονότητα των ασθενών η πάθηση επανέρχεται & κάθε υποτροπή παρουσιάζει περισσότερο χρόνια μορφή & δυνατόν να συμπεριλαμβάνει μεγαλύτερο αριθμό αρθρώσεων.
- ◆ Παρά την προοδευτική απώλεια της λειτουργίας & την προοδευτική δυσκαμψία των αρθρώσεων, υπάρχουν περιπτώσεις κατά τις οποίες η διαδρομή έχει ηπιότερη μορφή.
- ◆ Οι προσβληθείσες αρθρώσεις παρουσιάζουν οίδημα & ελαφρά απώλεια της λειτουργίας τους για πολλά χρόνια, ακόμη & σε πλήρως εγκατασταθείσα νόσο.

- ◆ Εφ' όσον τά συμπτώματα υποχωρήσουν, αυτόματα ή μετά από θεραπεία, η λειτουργία των αρθρώσεων δυνατόν να επανέλθει μερικώς ή πλήρως.
- ◆ Εάν η πάθηση αφεθεί χωρίς θεραπεία & η προσβολή αφορά, σε περισσότερες της μιας αρθρώσεις, ο πάσχων δυνατόν να χάσει τη λειτουργικότητά του & να καθηλωθεί στο κρεβάτι, τελείως ανήμπορος, εξαρτώμενος από το περιβάλλον του.

Ακτινογραφικά ευρήματα

- ◆ Τα αρχικά στάδια της νόσου δεν χαρακτηρίζονται από οστικά ευρήματα παρά μόνο από οίδημα των μαλακών μορίων
- ◆ Στη συνέχεια, δυνατόν να προστεθεί βαθμός οστεοπορώσεως.
- ◆ Κατόπιν, παρατηρείται ελάττωση της αρθρικής σχισμής, η οποία ακολουθείται από πλήρη εξαφάνιση & διάβρωση του υποχόνδριου οστού καθώς & παραμόρφωση & πλήρη αποδιοργάνωση της άρθρωσης.

Εργαστηριακά ευρήματα

- ◆ Αναιμία συνήθως ορθοχρωματική.
- ◆ Στην οξεία φάση, η CRP (C-αντιδρώσα πρωτεΐνη) είναι αυξημένη & η ΤΚΕ πολύ αυξημένη.
- ◆ Ο ρευματοειδής παράγοντας είναι δυνατόν να ανιχνευθεί. Δεν είναι παθογνωμονικός της ρευματοειδούς αρθρίτιδας
- ◆ Το αρθρικό υγρό από διαυγές & παχύρρευστο γίνεται λεπτόρρευστο & ελαφρά θολερό. Επίσης παρατηρείται αύξηση των λευκών αιμοσφαιρίων, τα οποία σε ποσοστό 80%-90% αποτελούνται από πολυμορφοπύρρηνα, ενώ αυξημένα είναι & τα ηωσινόφιλα.

Διάγνωση

Αμερικανική Ρευματολογική Εταιρεία

Πρέπει να πληρούνται τουλάχιστον 4 από τα παρακάτω κριτήρια, τουλάχιστον για μία 1 εβδομάδα

1. Πρωινή Δυσκαμψία
2. Αρθρίτιδα 3 ή περισσότερων αρθρώσεων
3. Αρθρίτιδα των αρθρώσεων της άκρας χείρας
4. Συμμετρική αρθρίτιδα
5. Υποδόρια οζίδια
6. Ύπαρξη Ρευματοειδή παράγοντα
7. Τυπικές ακτινογραφικές αλλοιώσεις

Θεραπεία

- ◆ Η θεραπευτική αγωγή τής ρευματοειδούς αρθρίτιδας στηρίζεται στους κατωτέρω παράγοντες:
 - ◆ Φαρμακευτική αγωγή
 - ◆ Διατήρηση λειτουργικότητας
 - ◆ Πρόληψη παραμορφώσεων
 - ◆ Φυσικοθεραπεία
 - ◆ Χειρουργική θεραπεία

Διατήρηση Λειτουργικότητας - Φυσικοθεραπεία

- ◆ Εκτός από τη φαρμακευτική αγωγή, ο πάσχων μπορεί να βοηθηθεί με διάφορα φυσικά μέσα.
- ◆ Σε αυτά περιλαμβάνεται η εφαρμογή θερμότητας με διάφορα μέσα.
- ◆ Χρήση θερμοφόρας για 20-30 min ή χρήση παραφίνης, η οποία βελτιώνει την τοπική κατάσταση της πάσχουσας άρθρωσης & επιτρέπει στη συνέχεια την έναρξη ασκήσεων.
- ◆ Οι ασκήσεις βελτιώνουν την κινητικότητα - λειτουργικότητα της άρθρωσης & επιτρέπουν τη μυϊκή άσκηση, ώστε να προληφθεί ή να βελτιωθεί η υπάρχουσα μυϊκή ατροφία.

- ◆ Η χρησιμοποίηση επίπεδης κλίνης όπως & η χρήση νυκτερινών ναρθήκων σε λειτουργική θέση, για την πρόληψη των παραμορφώσεων τόσο των μικρών αρθρώσεων όσο & των αγκώνων & γονάτων, προσφέρουν σημαντική βοήθεια στον πάσχοντα από ρευματοειδή αρθρίτιδα

Φαρμακευτική Θεραπεία

- ◆ Συμπτωματική με NSAID και παυσίπονα
- ◆ Ειδική αντιρευματική αγωγή με άλατα χρυσού, ανθελονοσιακά, D-πενικιλαμίνη
- ◆ Ανοσοκατασταλτικά
- ◆ Κορτικοειδή

Φαρμακευτική υμενεκτομή

- ◆ Ενδαρθρική χορήγηση ραδιενεργών ουσιών
- ◆ Πρέπει να εφαρμόζεται πριν από την καταστροφή του αρθρικού χόνδρου

Χειρουργική Θεραπεία

- ◆ Η απλούστερη μορφή χειρουργικής αγωγής είναι η υμενεκτομή, κυρίως του γόνατος, αλλά & άλλων μικρότερων αρθρώσεων.

Σπονδυλική στήλη

- ◆ Αποσυμπίεση & σταθεροποίηση της αυχενικής ΣΣ με οπίσθια ή & προσθία σπονδυλοδεσία.

Όμος

- ◆ Ακρωμιοπλαστική & αρθροπλαστική της άρθρωσης του ώμου.

Αγκώνας

- ◆ Αφαίρεση τής κεφαλής της κερκίδας & αρθροπλαστική, χωρίς όμως ικανοποιητικά αποτελέσματα

Καρπός – Δάκτυλα

- ◆ Υμενεκτομή, αρθροπλαστικές, προσπάθεια διόρθωσης της ωλένιας απόκλισης, αρθροδέσεις.

Ισχίο

- ◆ Η αρthroπλαστική είναι η εγχείρηση, η οποία συνήθως εφαρμόζεται με αρκετά καλά αποτελέσματα από πλευράς διάρκειας χρόνου.

Γόνατο

- ◆ Υμενεκτομή, σπάνια οστεοτομία & αρthroπλαστική

Ποδοκνημική & Πόδι

- ◆ Η αρthroπλαστική μάλλον σπάνια χρησιμοποιείται, ενώ οι αρthroδέσεις των διάφορων αρθρώσεων είναι λύση, χωρίς να παραγνωρίζεται & η θετική προσφορά της αφαίρεσης των κεφαλών των μεταταρσίων.

1. Apley Graham "Apley's System of Orthopaedics and Fractures". 7th Edition Butterworth-Heinemann Ltd. 1993.
2. Campbell's. "Operative Orthopaedics". 8th Ed. Oxford, Butterworth-Heinemann Ltd. 1993.
3. Muller M., et all.: **Manual of internal fixation**. 3rd Edition 1994.
4. Rockwood and Green's. «Fractures in Adults». 4th Edition. Lippincott - Raven Publishers, 1996.
5. Skinner H.B. "Current diagnosis and treatment in orthopaedics". Lange Medical Book 2000.
6. ΔΕΠ Α' Ορθοπαιδικής Κλινικής Πανεπιστημίου Αθηνών. "Ορθοπαιδική & Τραυματολογία". Ιατρικές Εκδ. Κωνσταντάρας. Αθήνα 2001.
7. Ευσταθόπουλος Ν. «Αρθρίτιδες Διάγνωση & Θεραπεία». Ιατρικές Εκδόσεις Κωνσταντάρας, Αθήνα 2009.
8. Καμμάς & συνεργάτες. "Εισαγωγή στην Ορθοπαιδική". Αθήνα 1999.
9. Κορρές Δ. Λυρίτης Γ. Σουκάκος Π. «Ορθοπαιδική & Τραυματολογία του Μυοσκελετικού Συστήματος». Ιατρικές Εκδόσεις Κωνσταντάρας 2010.
10. Λαμπίρης Η.Ε. "Ορθοπαιδική & Τραυματολογία". Εκδ. Π.Χ. Πασχαλίδης, 2003, Αθήνα.
11. Παπαχρήστου Γ. "Εισαγωγή στην Ορθοπαιδική & Τραυματολογία". Ιατρικές Εκδόσεις Πασχαλίδης. Αθήνα 2006.
12. Σάπκας Γ. «Εμβιομηχανική-Παθοφυσιολογία & Αντιμετώπιση Παθολογικών καταστάσεων στη Σπονδυλική Στήλη». Ιατρικές Εκδόσεις Καυκάς. Αθήνα 2006
13. Συμεωνίδης Παναγιώτης: "Ορθοπαιδική" 2η Έκδοση. University Studio Press, Θεσσαλονίκη, 1996.
14. Χαρτοφυλακίδης - Γαροφαλλίδης. «Θέματα Ορθοπαιδικής & Τραυματολογίας». Επιστημονικές Εκδόσεις Γρ. Παρισιάνος, Αθήνα 1981.
15. Χατζηπαύλου Α.: "Κακώσεις οστών και αρθρώσεων". Εκδόσεις Π.Χ. Πασχαλίδης, Αθήνα, 2003

