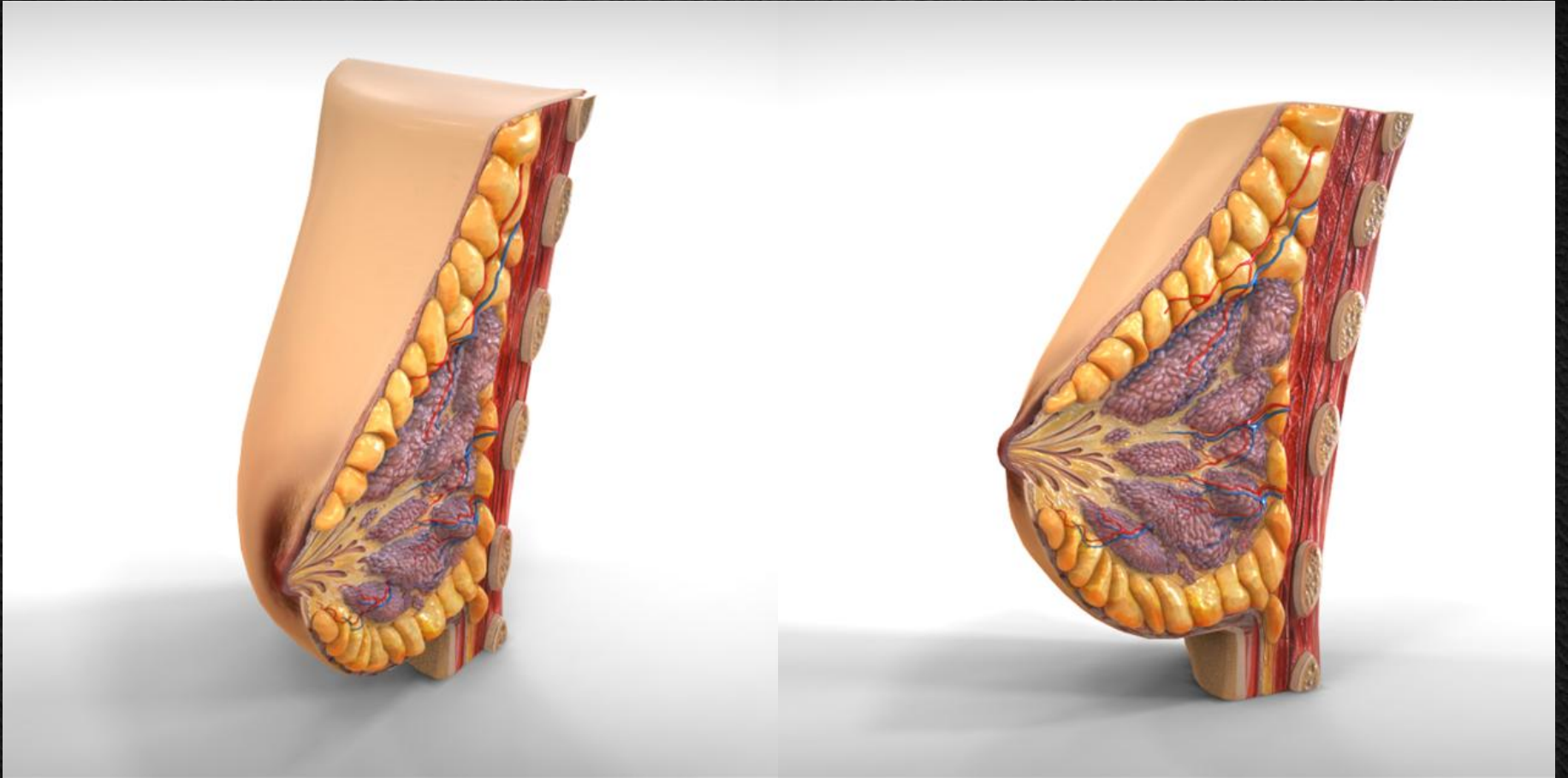


# Μαστός

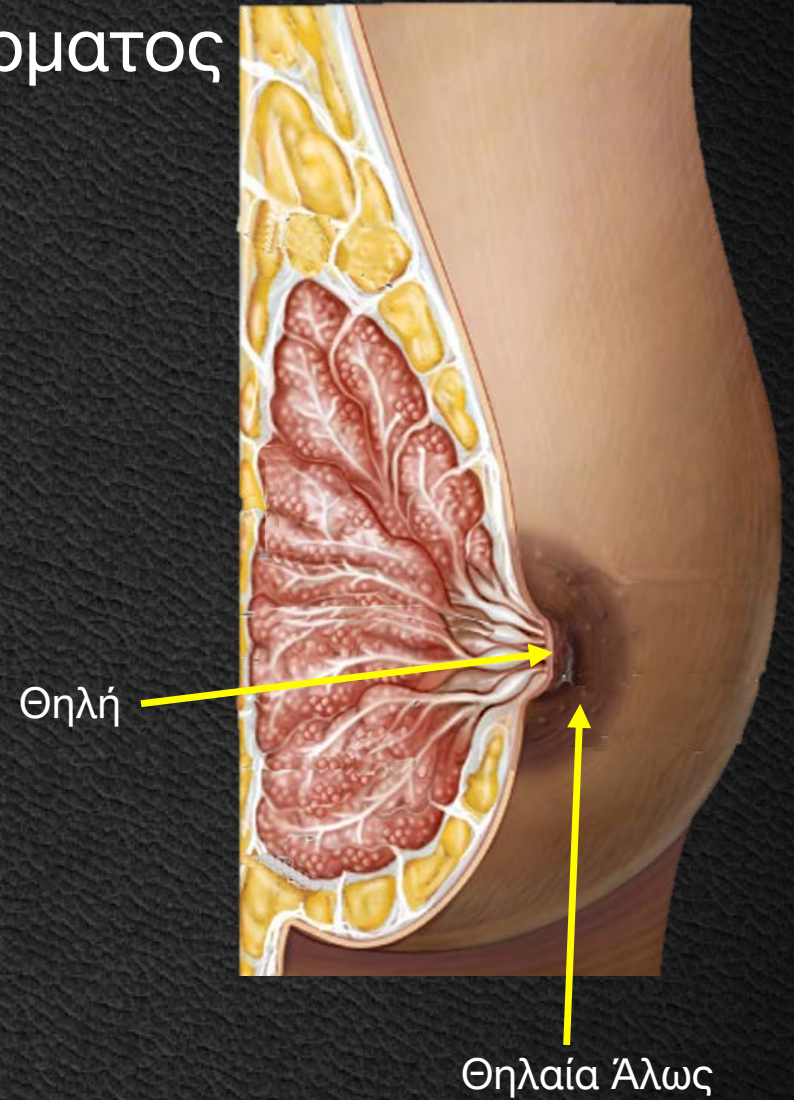
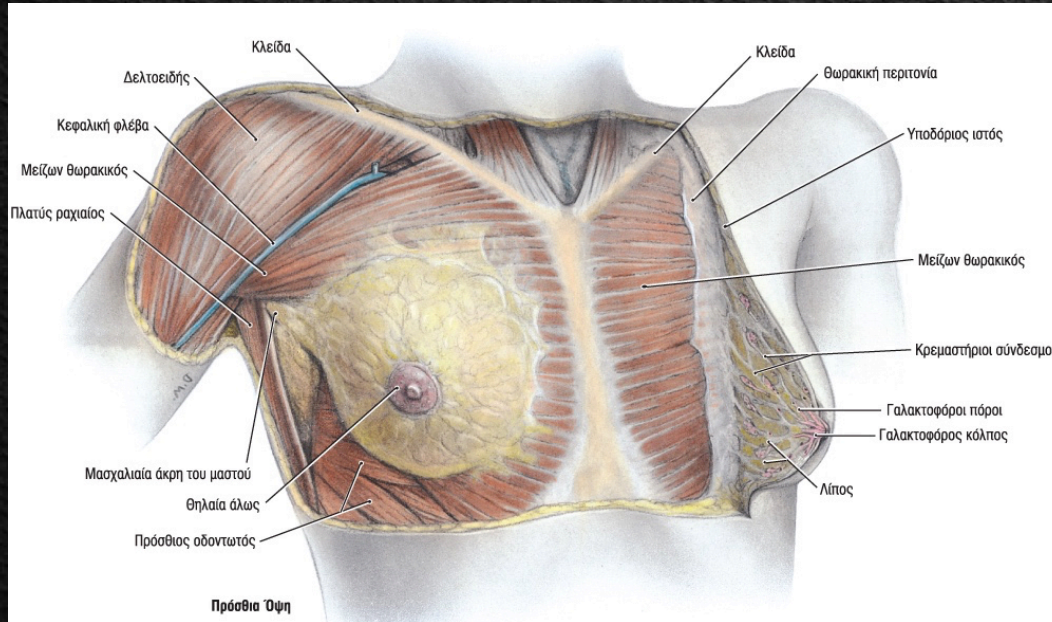


Ioannis Lazaretos  
MD PhD Orthopaedic Surgeon



# Μαστός

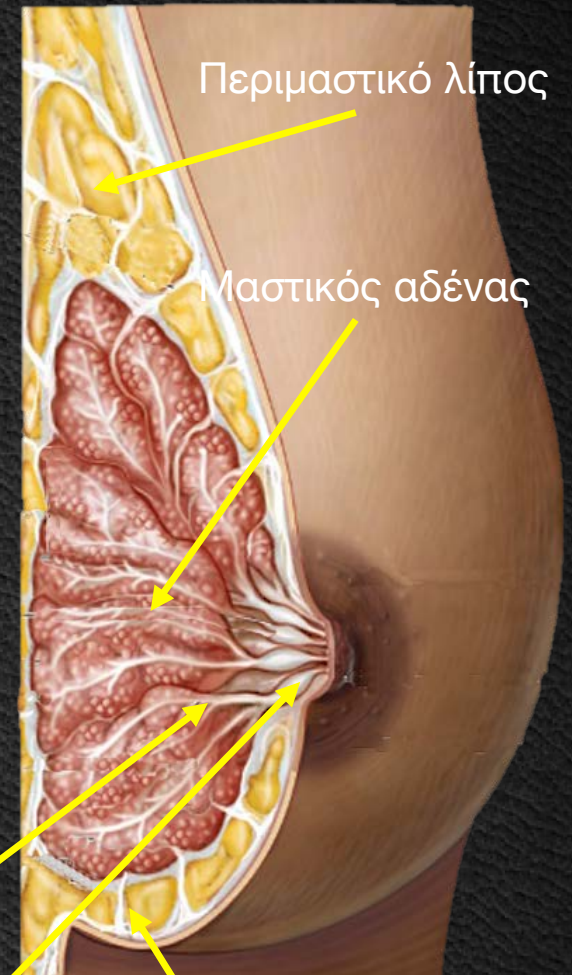
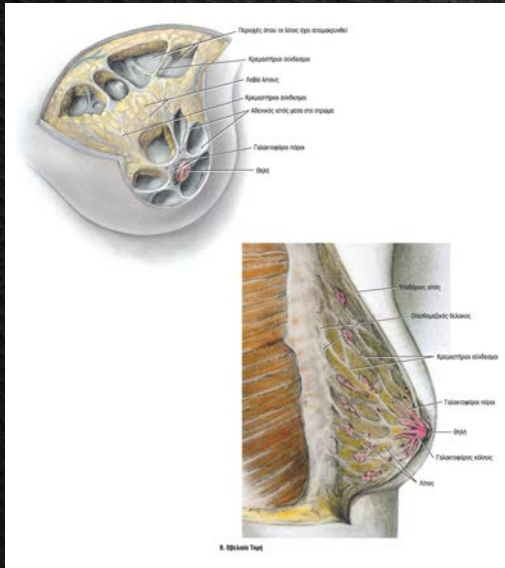
Ημισφαιρική λιπώδης πτυχή του δέρματος  
2<sup>η</sup>-6<sup>η</sup> Πλευρά  
Μπροστά από μείζονα θωρακικό  
Θηλή - Θηλαία Άλωσ





# Μαστός

Δέρμα λεπτό, διαφανές  
Περιμαστικό λίπος  
Μαστικός αδένας (15-20 λοβοί)  
Σύνδεσμοι Cooper  
Γαλακτοφόρος κόλπος  
Γαλακτοφόρος πόρος



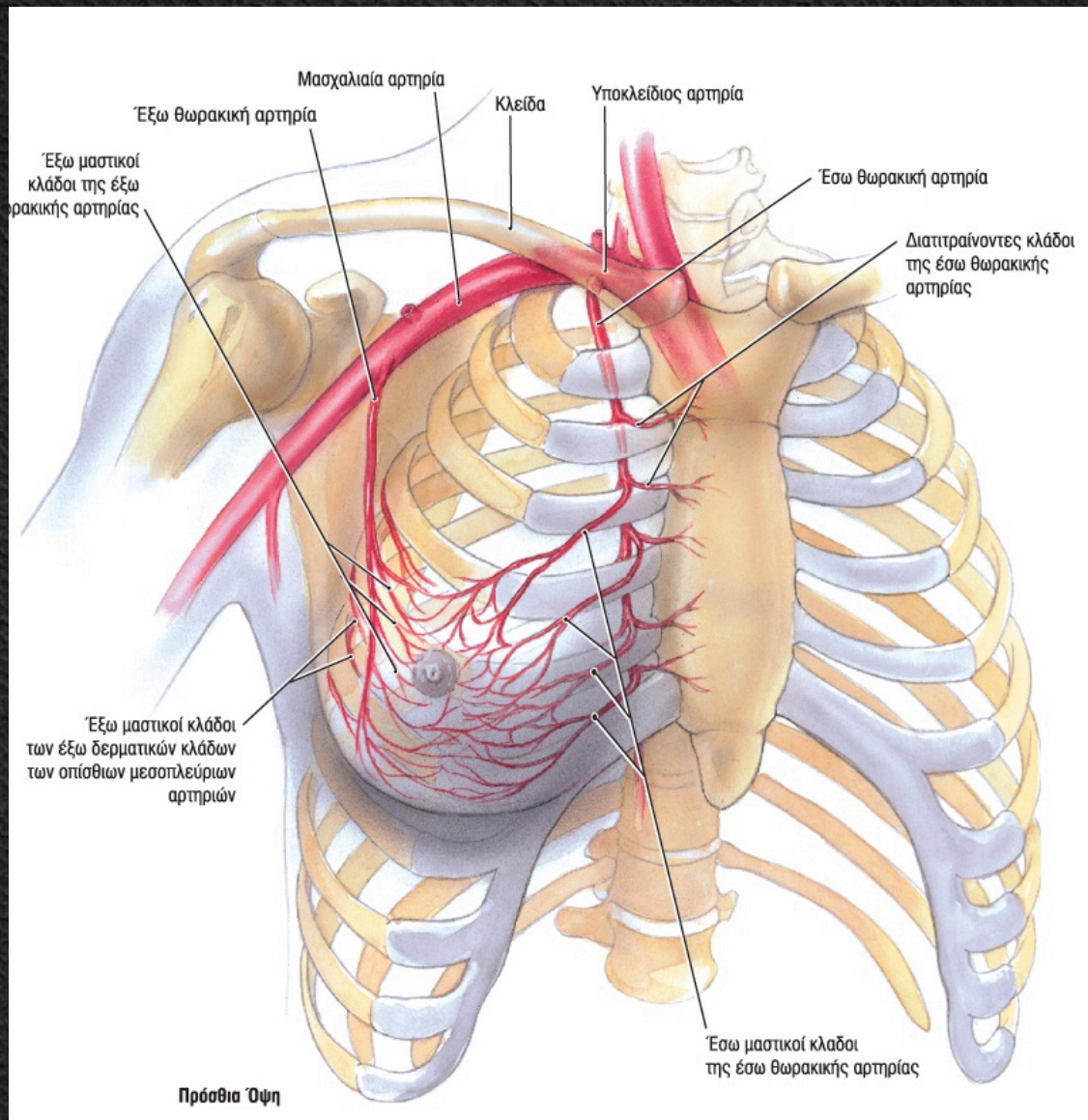
Γαλακτοφόρος πόρος

Γαλακτοφόρος κόλπος

Σύνδεσμος Cooper

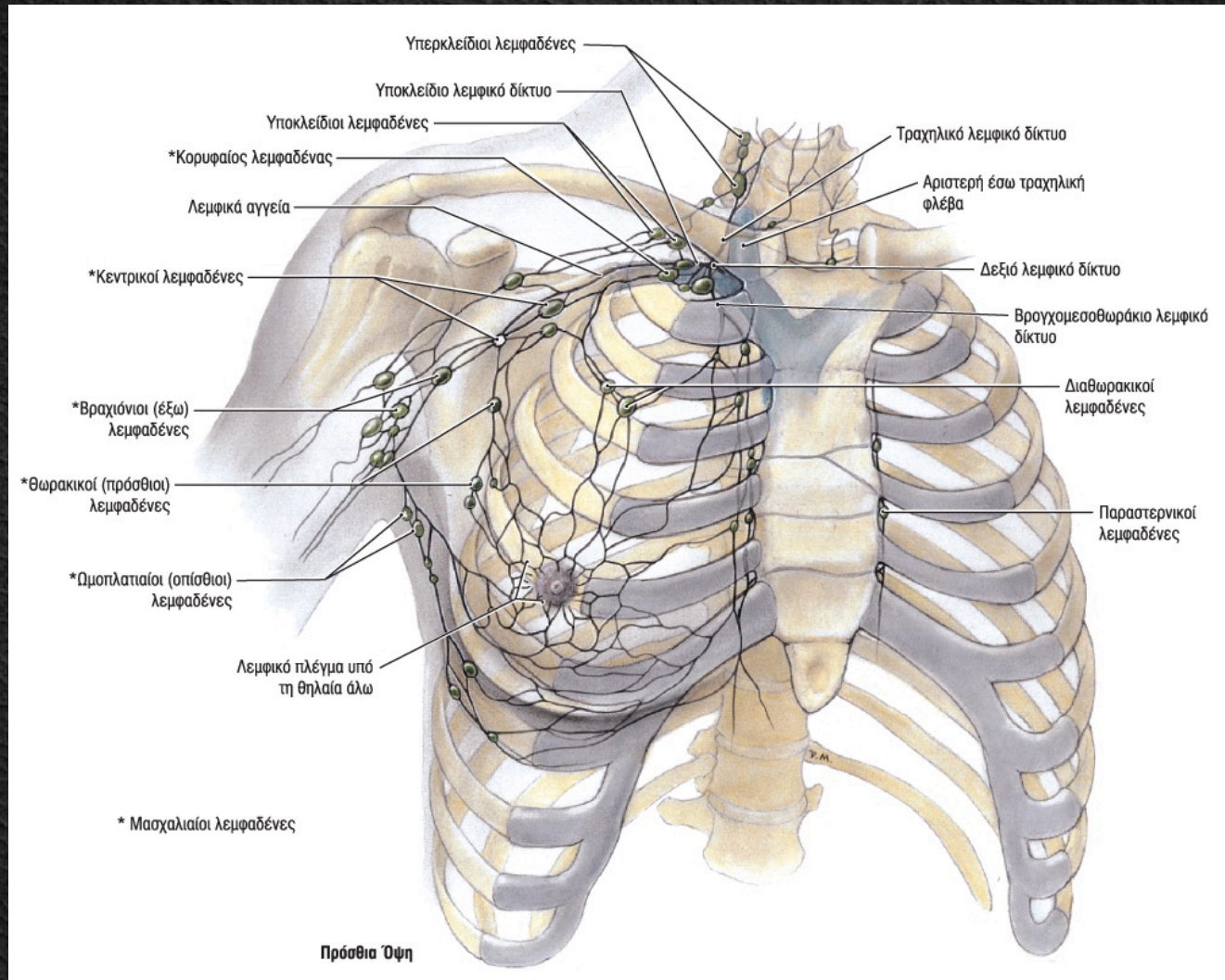


# Μαστός





# Μαστός





# Μαστός



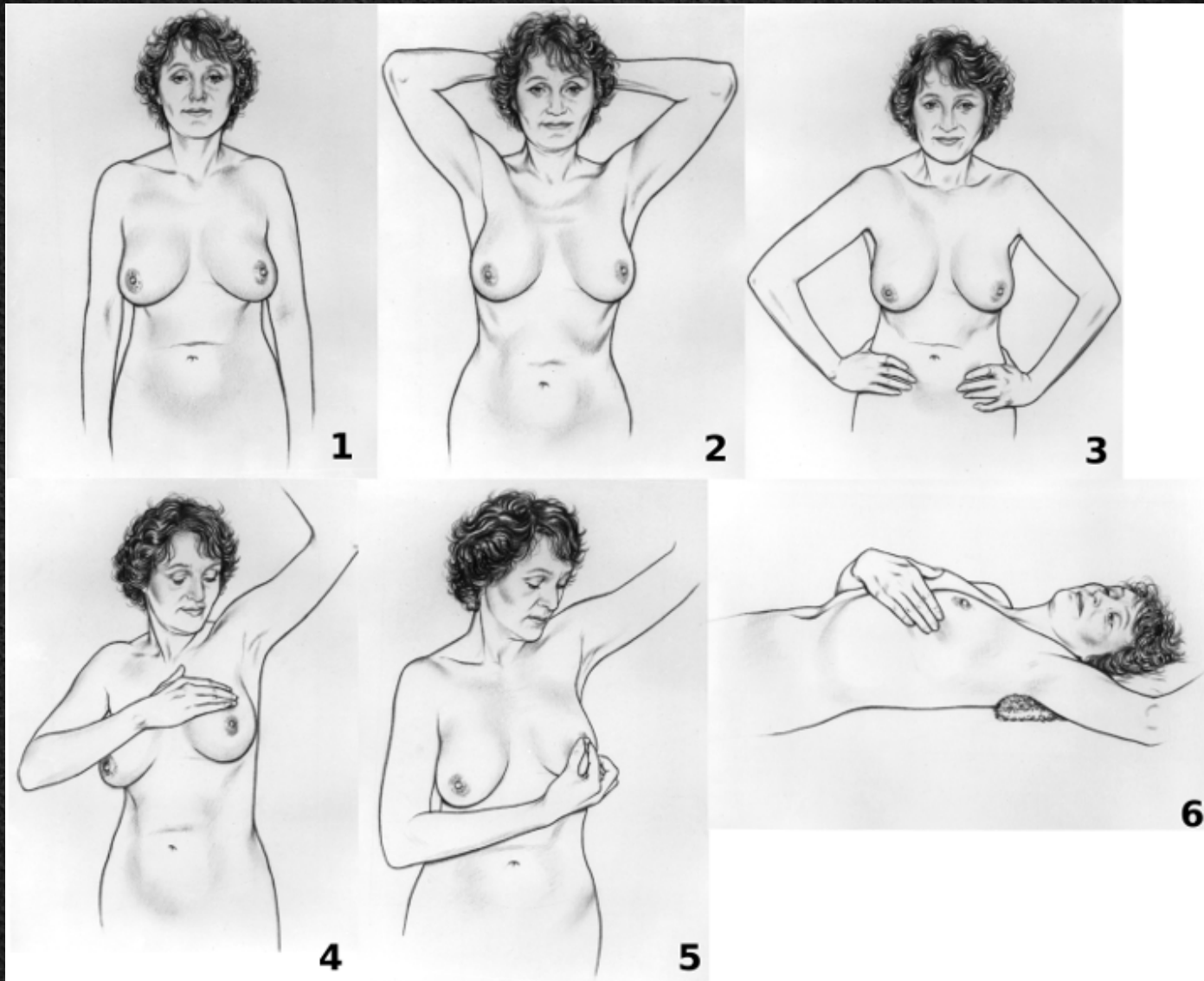


# Μαστός



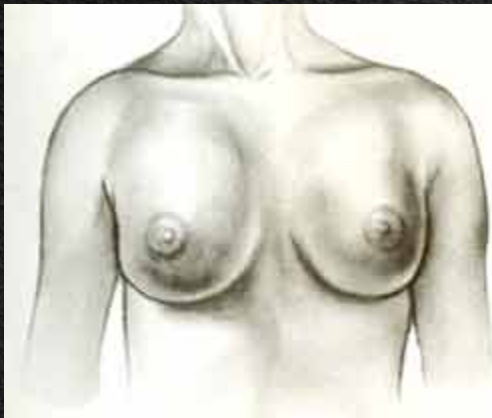


# Μαστός - Αυτοεξέταση

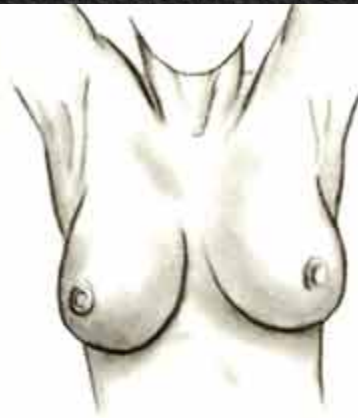



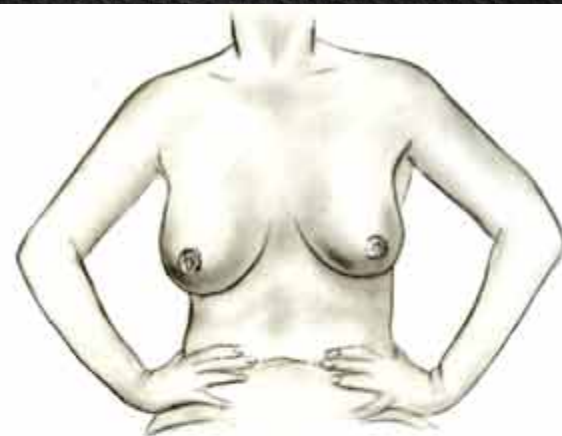
# Μαστός - Αυτοεξέταση



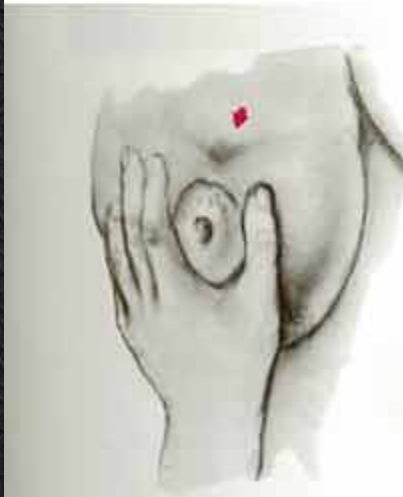Εικ. 1: Επισκόπηση και των δύο μαστών



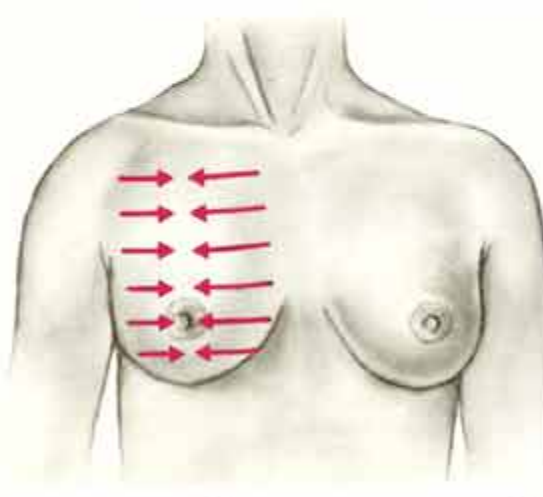
Εικ. 2: Επισκόπηση με τα χέρια ψηλά



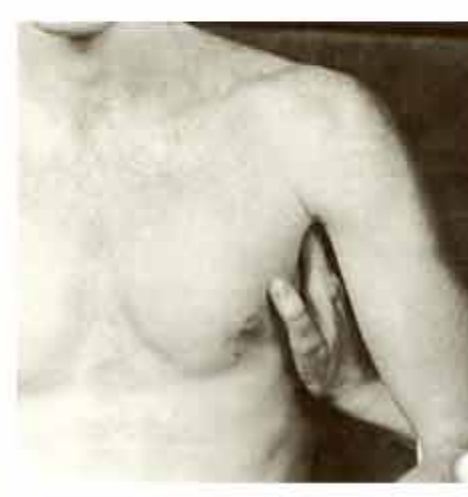Εικ. 3: Επισκόπηση με τα χέρια στη μέση



Εικ.4: Πίεση της θηλής



Εικ.5: Ψηλάφηση του μαστού όπως δείχνουν τα βέλη



Εικ.6: Ψηλάφηση και των δύο μασχαλών

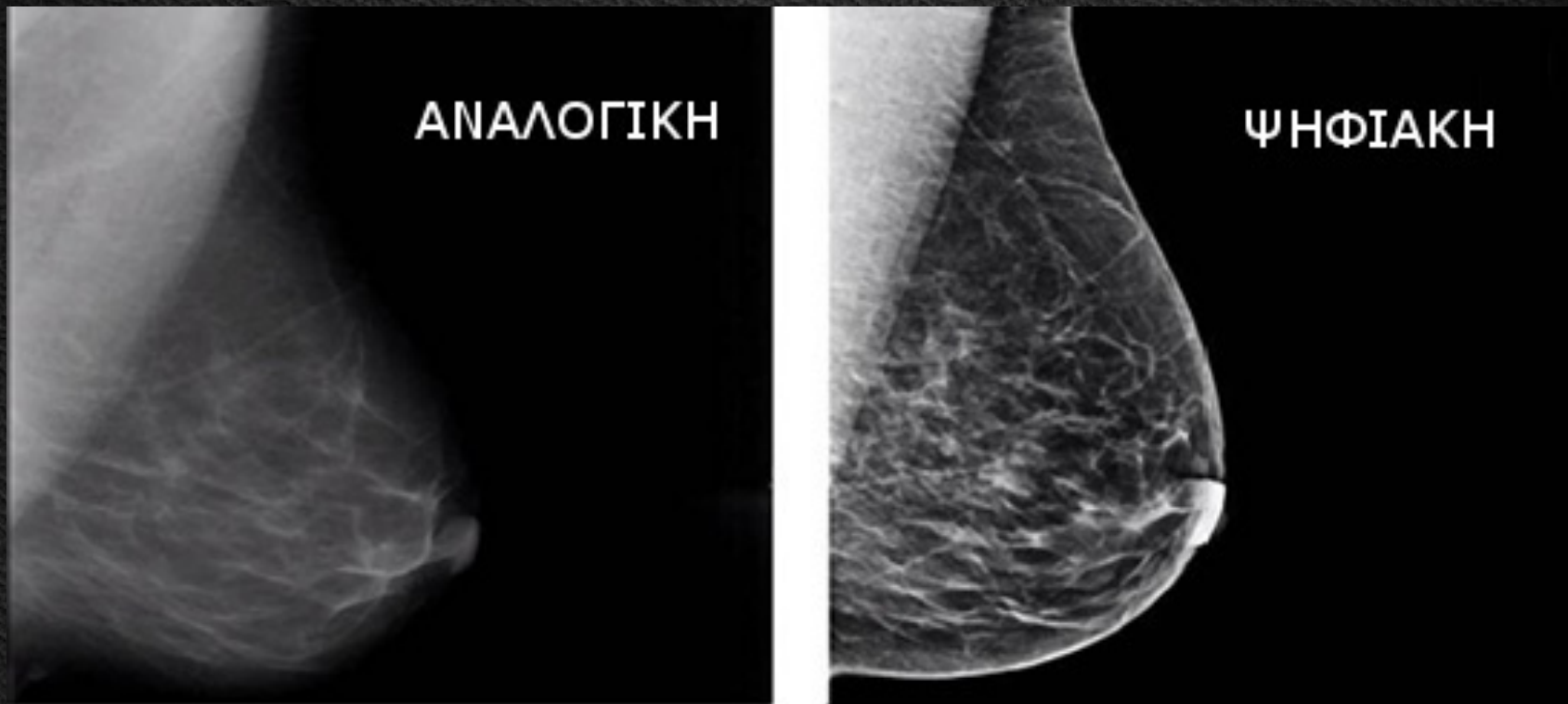

# Μαστός - Μαστογραφία



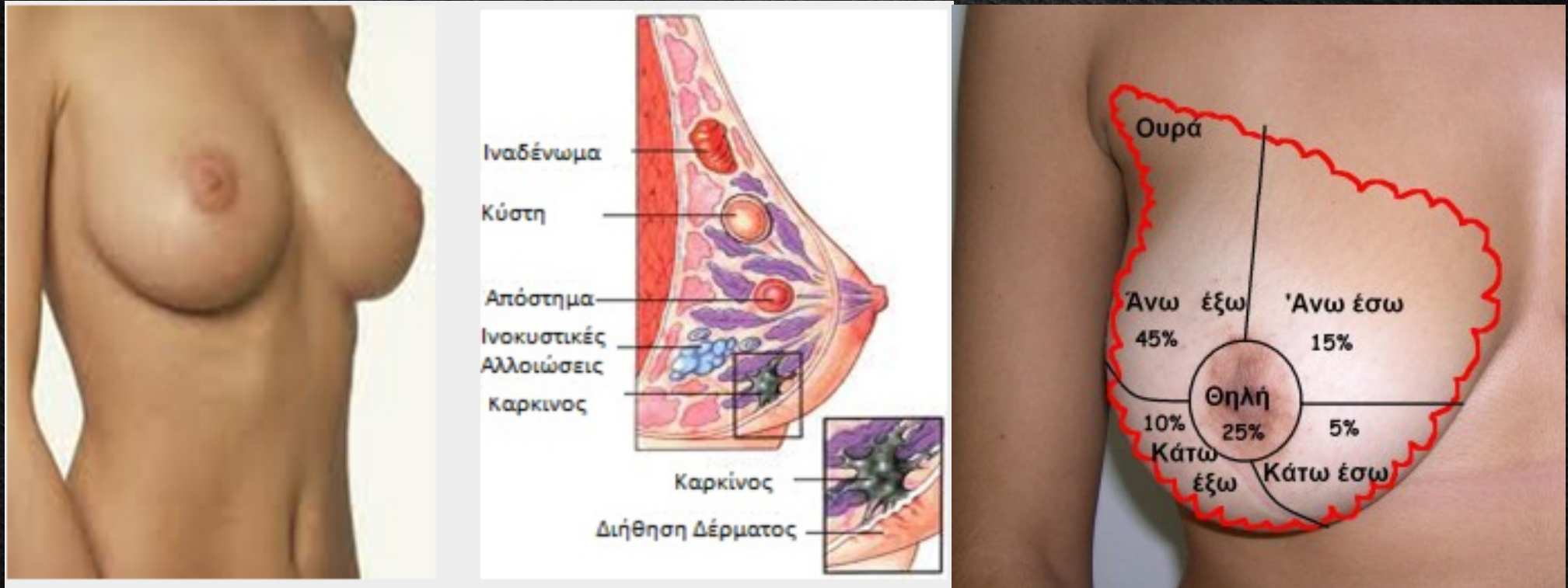

# Μαστός - Μαστογραφία





# Μαστός - Παθήσεις





# Μαστός - Παθήσεις



**Παγκόσμια μάλιστα**  
**Σε 4.500**  
Ελληνίδες γίνεται ετησίως  
διάγνωση καρκίνου του μαστού

**Σε 182.460**  
γυναίκες στις ΗΠΑ διαγνώστηκε διηθητικός  
καρκίνος του μαστού το 2008

**40.480**  
από αυτές πέθαναν από την ασθένεια

**130**  
φιλανθρωπικοί αγώνες «Susan  
G. Komen Race for the Cure Series»  
οργανώθηκαν το 2009

**Σε 1,3 εκατ.**  
γυναίκες παγκοσμίως διαγιγνώσκεται  
κάθε χρόνο καρκίνος του μαστού

**Συμπτώματα - SOS**

- ΣΚΛΗΡΗ μάζα ή ογκίδιο
- ΠΡΗΞΙΜΟ, ερεθισμός στο δέρμα
- ΑΛΛΑΓΗ στο μέγεθος ή το σχήμα του μαστού
- ΔΙΠΛΩΣΕΙΣ ή πτυχές του δέρματος
- ΦΑΓΟΥΡΑ, πληγή ή εξάνθημα στη θηλή
- ΕΙΣΟΛΚΗ της θηλής (όταν αυτή γυρίζει προς τα μέσα)
- ΥΓΡΟ από τη θηλή που βγαίνει ξαφνικά
- ΠΟΝΟΣ σε ένα σημείο που δεν φεύγει

ΤΑ ΝΕΑ Πηγή: «Άλμα Ζωής», American Cancer Society



# Μαστός - Παθήσεις





# Μαστός





# Βιβλιογραφία

1. Αποστολάκης Γ.: **Ανατομική του ανθρώπου**. Εκδόσεις Παπαζήση, 1968.
2. Καρμάς Αντώνης: **Μαθήματα Ανατομικής**. Βήτα Ιατρικές Εκδόσεις, 2010.
3. Σάββας Α.: **Ανατομική του Ανθρώπου**. Εκδόσεις Κυριακίδη, 1979.
4. Σάββας Α.: **Επίτομη Ανατομική του Ανθρώπου & Άτλας**. Εκδόσεις Κυριακίδη, 1980.
5. Platzner Werner: **Εγχειρίδιο Ανατομικής του Ανθρώπου με Έγχρωμο Άτλαντα**. Εκδόσεις Λίτσας, 1998.
6. Agur A.M.R., Dalley A.F. : **Grant's atlas of anatomy**. 13<sup>th</sup> ed. Lippincott Williams & Wilkins, 2013.
7. Ellis H., Mahadevan V.: **Clinical Anatomy. Applied Anatomy for Students and Junior Doctors**. 13<sup>th</sup> ed, Willey, 2013.
8. Moore K., Agur M.R.A., Dalley F.A.: **Essential Clinical Anatomy**. 4<sup>th</sup> ed. Lippincott Williams & Wilkins 2012.
9. Netter Frank H.: **Atlas of Human Anatomy**. 5<sup>th</sup> Ed. Saunders, 2011.
10. Sobotta: **Άτλας Ανατομικής του Ανθρώπου**. Γ. Παρισιάνος, 1978



Ευχαριστώ για την Προσοχή σας!

