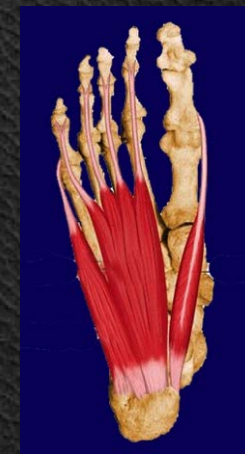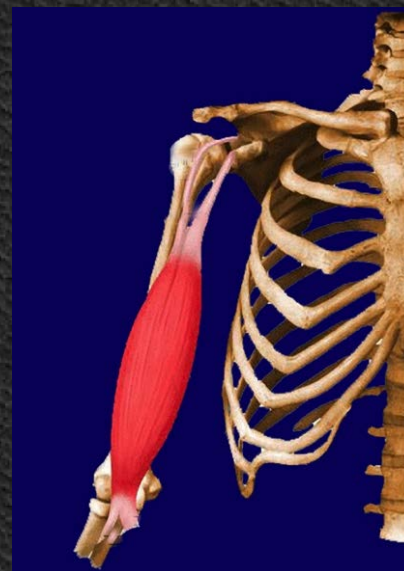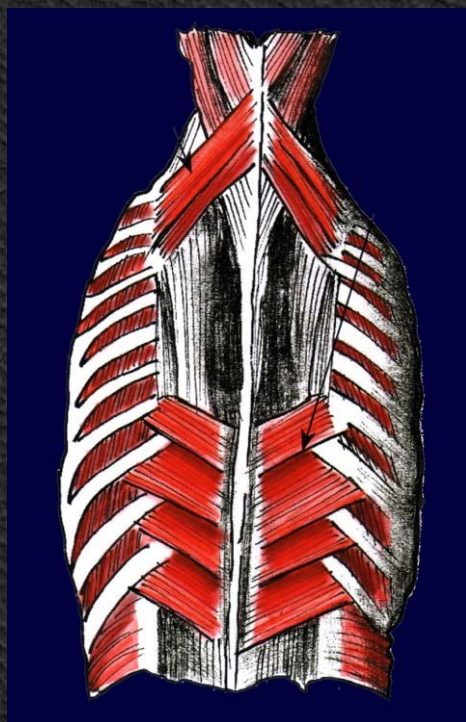
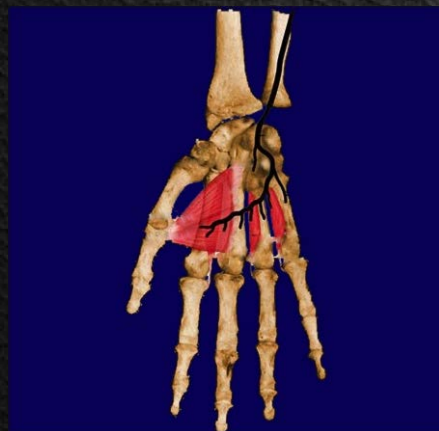
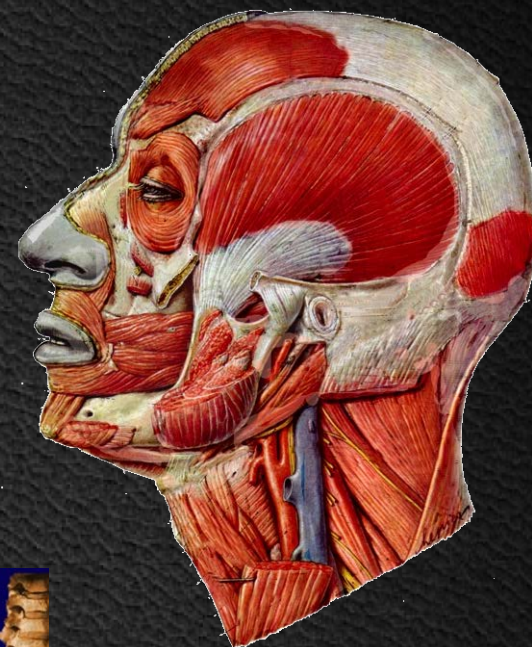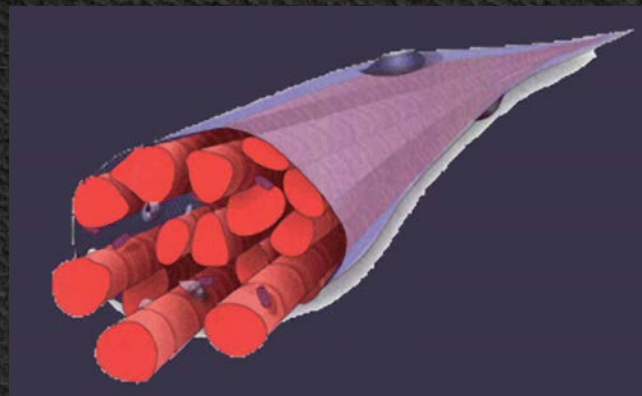
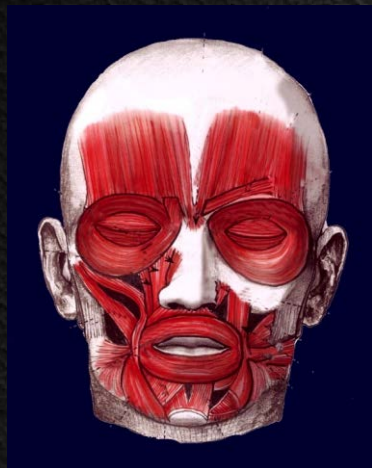


Μυολογία I



Ioannis Lazarettos
MD PhD Orthopaedic Surgeon

Μυολογία



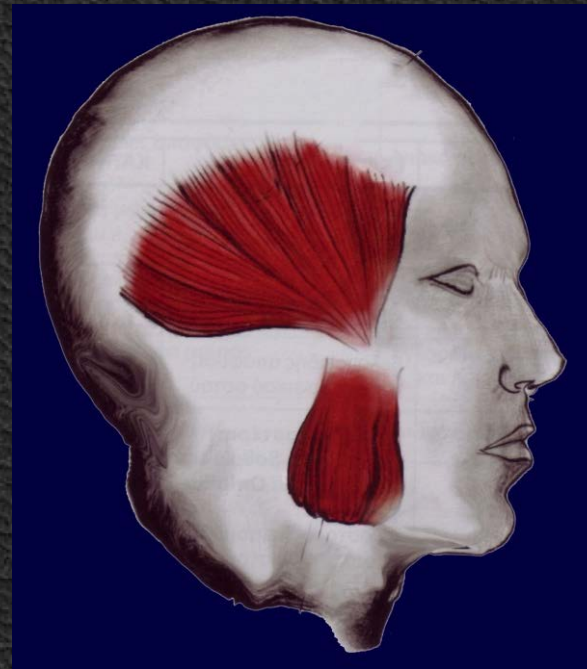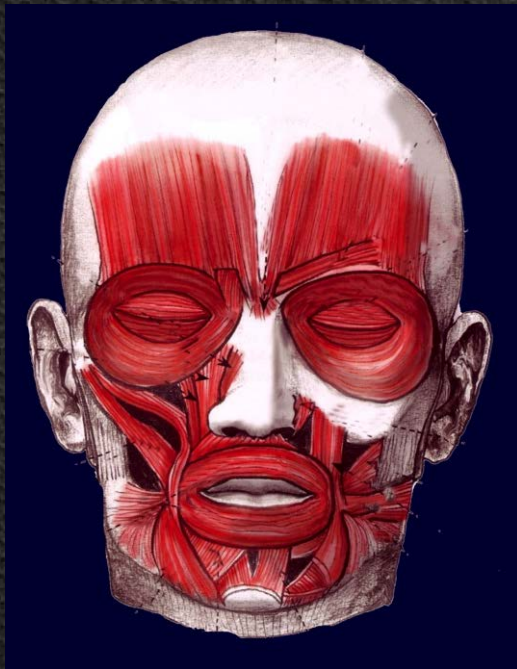
Μυολογία

Μύες της Κεφαλής

Μύες του Κρανιακού Θόλου

Μιμικοί μύες του Προσώπου

Μασητήριοι μύες του Προσώπου



Μύες του Κρανιακού Θόλου

Έκφυση

Κατάφυση

Νεύρωση

Μετωπιαίος

Δέρμα οφρύος & μεσοφρύου

Επικράνια
Απονεύρωση

VII Εγκεφαλική
συζυγία

Πυραμοειδής

Ρινικό Οστούν

Επικράνια
Απονεύρωση

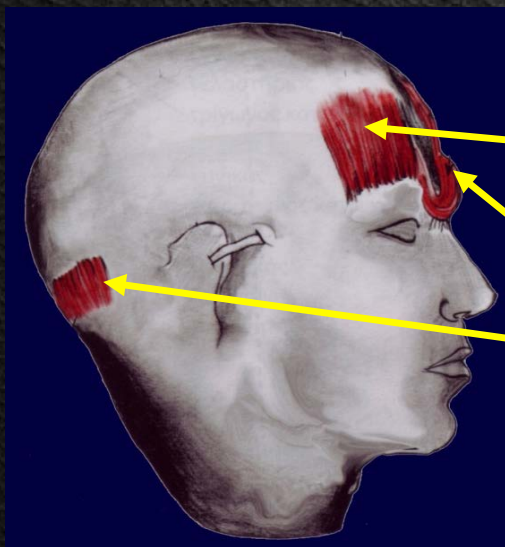
VII Εγκεφαλική
συζυγία

Πυραμοειδής

Ινιακό Οστούν
Μαστοειδής
περιοχή

Επικράνια
Απονεύρωση

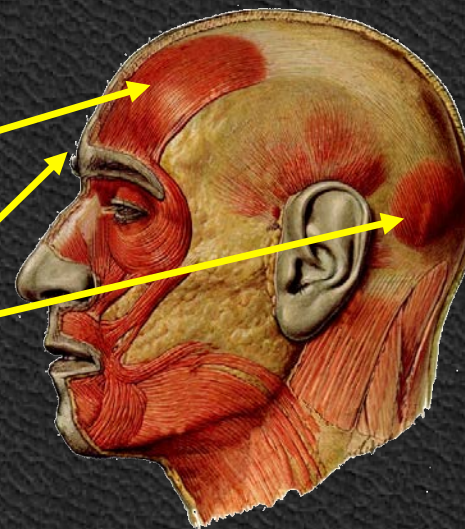
VII Εγκεφαλική
συζυγία



Μετωπιαίος

Πυραμοειδής

Ινιακός



Ρυτίδες μετώπου
Τριχωτό κεφαλής κάτω
Ρυτίδα στη ρίζα της μύτης



Μιμικοί μύες του Προσώπου

Νεύρωση

Μύες του στόματος VII Εγκεφαλική συζυγία

Μύες της ρινός VII Εγκεφαλική συζυγία

Μύες του έξω ωτός VII Εγκεφαλική συζυγία

Μύες των βλεφάρων VII Εγκεφαλική συζυγία

Μύες του στόματος

Επιπολής Στιβάδα

Μέση Στιβάδα

Εν τω βάθει Στιβάδα

Τετράγωνος άνω
χείλους

Κυνικός

Γενειακός

Γελαστήριος

Τετράγωνος κάτω
χείλους

Τομικοί

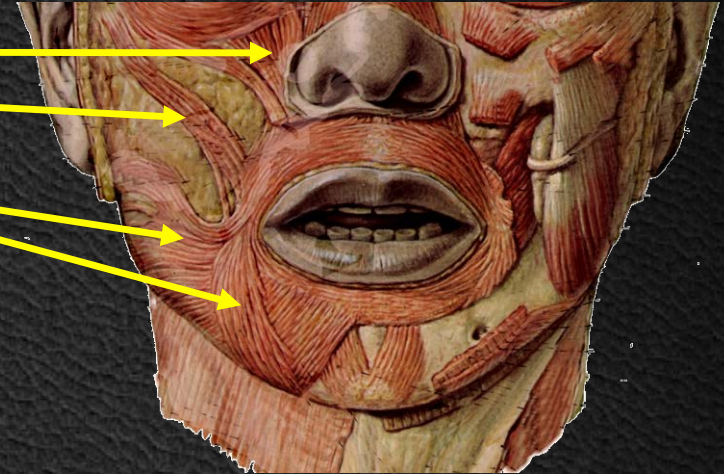
Τρίγωνος κάτω χείλους

Βυκανητής

Νεύρωση: VII Εγκεφαλική Συζυγία

Μύες του στόματος - Επιπολής

Τετράγωνος άνω χείλους
Μείζων ζυγωματικός
Γελαστήριος
Τρίγωνος κάτω χείλους

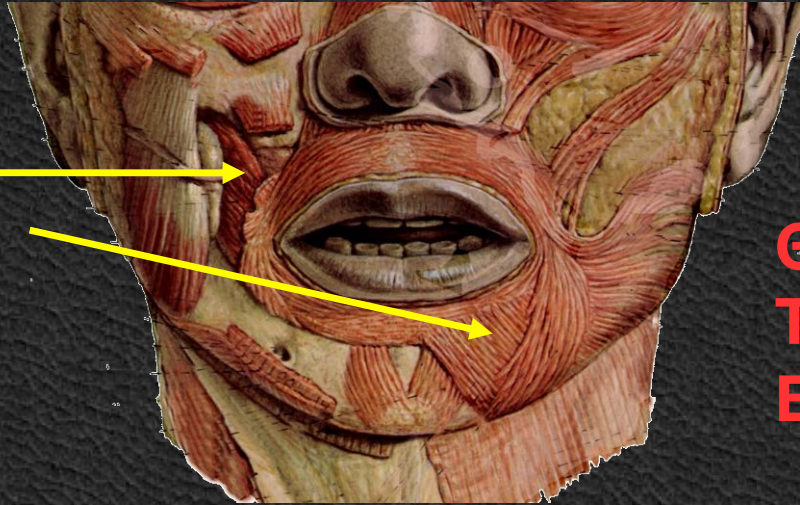


Γέλιο
Μειδίαμα
Θλίψη



Μύες του στόματος - Μέση

Κυνικός
Τετράγωνος κάτω χείλους

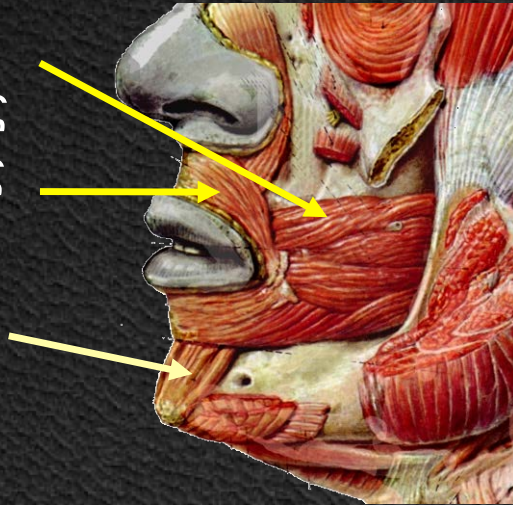


Θυμός
Τρόμος
Ειρωνεία



Μύες του στόματος – Εν τω βάθει

Βυκανήτης
Σφιγκτήρας
Διαστολέας
Τομικοί
γενειακός



Μηρυκασμός
Θηλασμός
Φιλί
Οργή

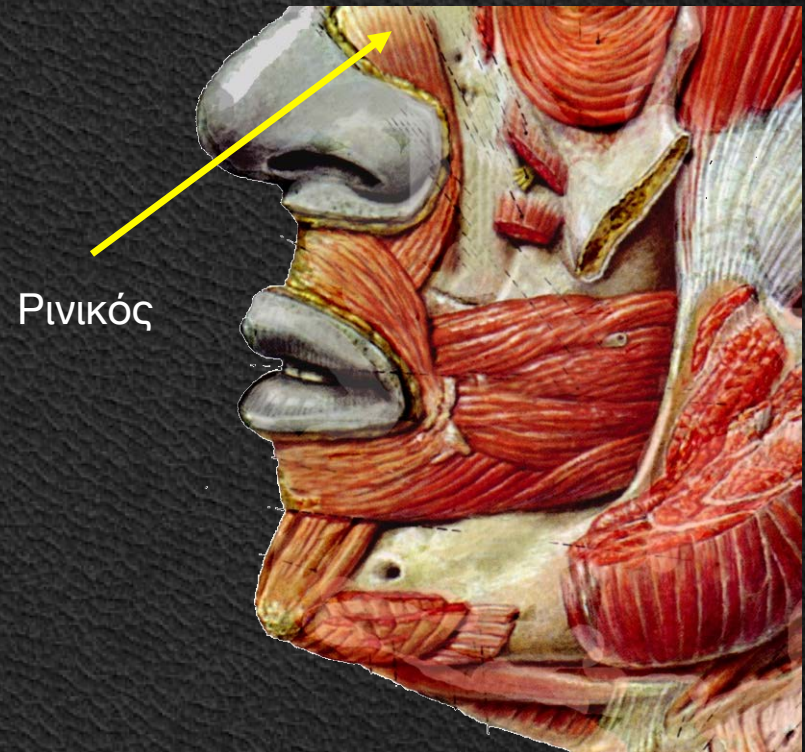


Μύες Ρινός

Ρινικός

Καθελκτήρας Ρινικού Διαφράγματος

Ατροφικοί & υποτυπώδεις

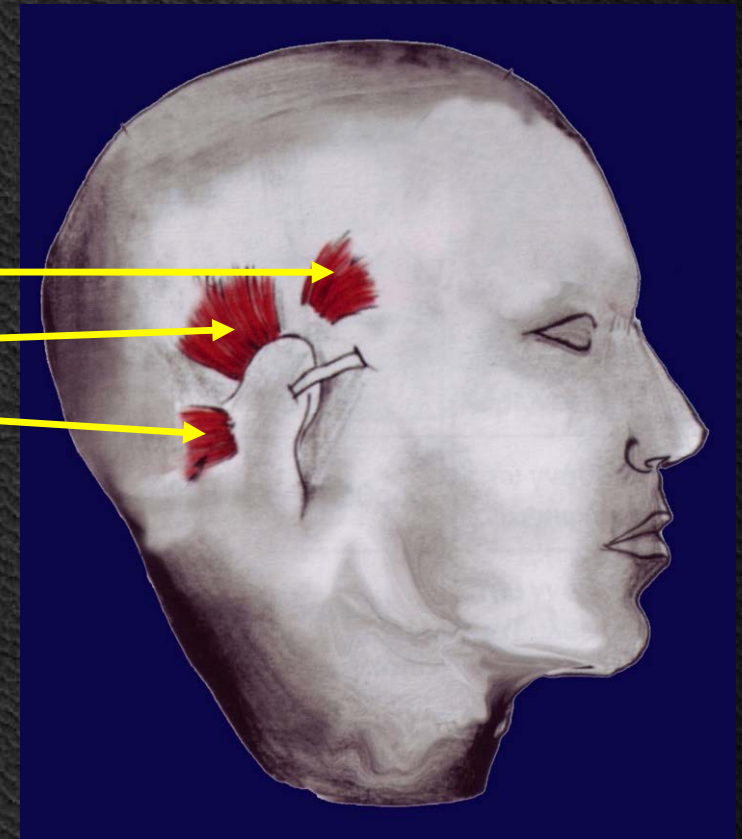


Μύες Έξω Ωτός

Πρόσθιος Ωτιαίος
Άνω Ωτιαίος
Κάτω Ωτιαίος

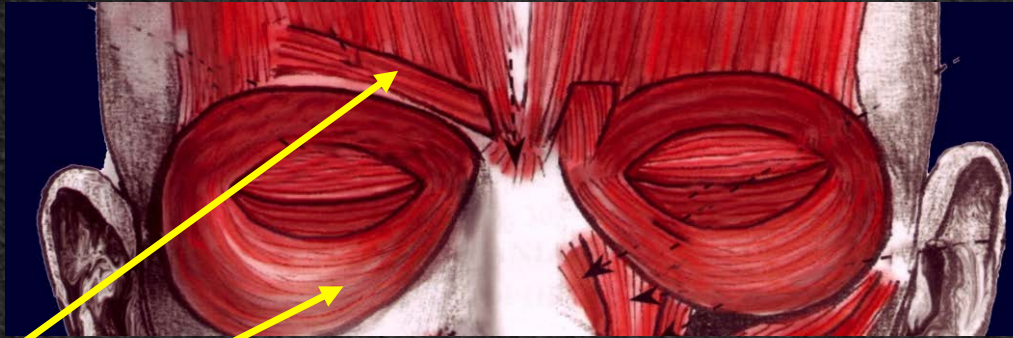


πρόσθιος ωτιαίος
άνω ωτιαίος
οπίσθιος ωτιαίος



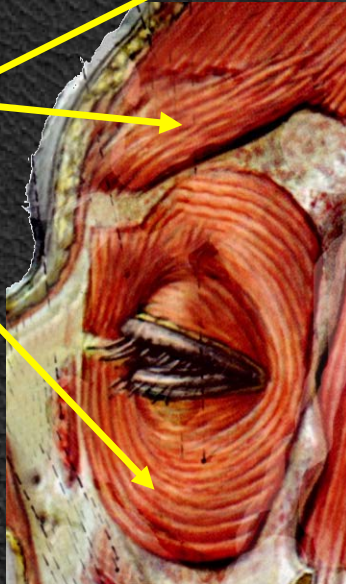
Μύες Βλεφάρων

Σφιγκτήρας Βλεφάρων Επισκύνιος



δάκρυ
σκυθρωπή

Επισκύνιος
Σφιγκτήρας



Μασητήριοι μύες

Μασητήρας

Έκφυση

Ζυγωματικό
Οστούν

Κατάφυση

Κάτω Γνάθος
Γωνία, Σώμα, Κλάδος

Νεύρωση

Τρίδυμο ν.
(V Εγκ. Συζ.)

Κροταφίτης

Κροταφικό Πεδίο

Κάτω Γνάθος
Κορνοειδής απόφυση

Τρίδυμο ν.
(V Εγκ. Συζ.)

Έσω Πτερυγοειδής

Πτερυγοειδής
βόθρος

Κάτω Γνάθος
έσω επιφάνεια γωνίας

Τρίδυμο ν.
(V Εγκ. Συζ.)

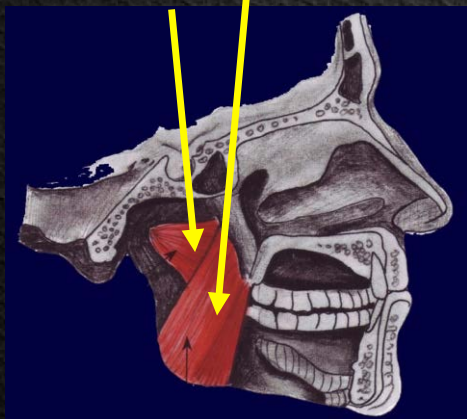
Έξω Πτερυγοειδής

Σφηνοειδές
Οστούν

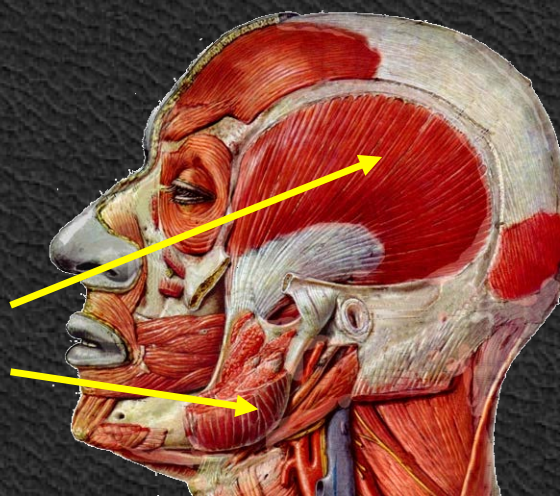
Κάτω Γνάθος
Κονδυλοειδής απόφυση

Τρίδυμο ν.
(V Εγκ. Συζ.)

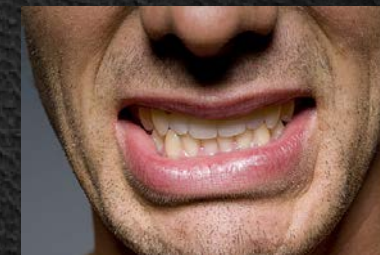Έσω πτερυγοειδής
Έξω πτερυγοειδής



Κροταφίτης
Μασητήρας



**ανάσπαση κ. γνάθου
σύγκλειση στόματος
τρίξιμο δοντιών
γνάθος ΑΡ-ΔΕ**



Μύες Τραχήλου

Πρόσθιοι

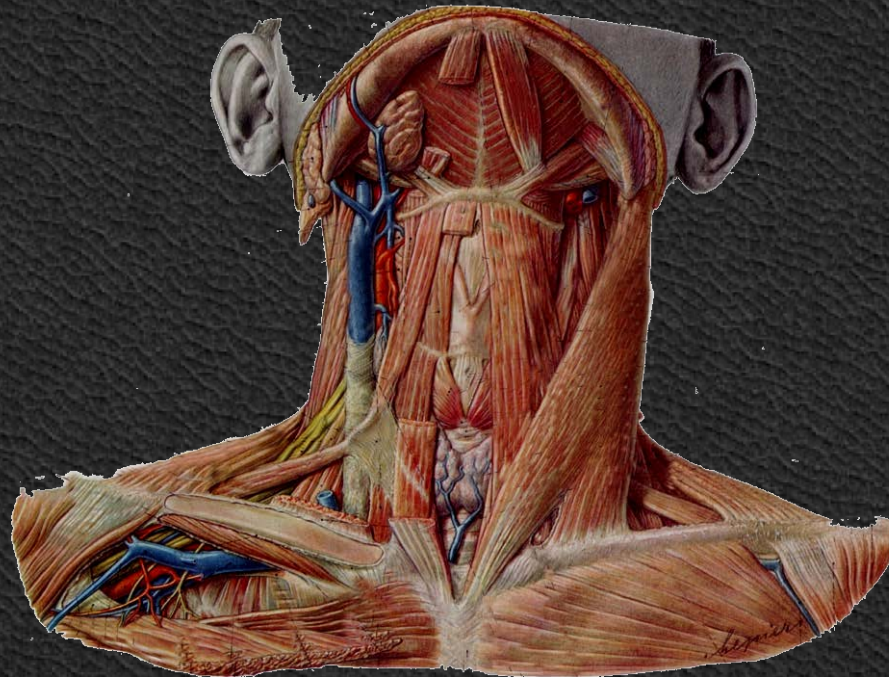
Προσθιοπλάγιοι

Πλάγιοι

Οπίσθιοι

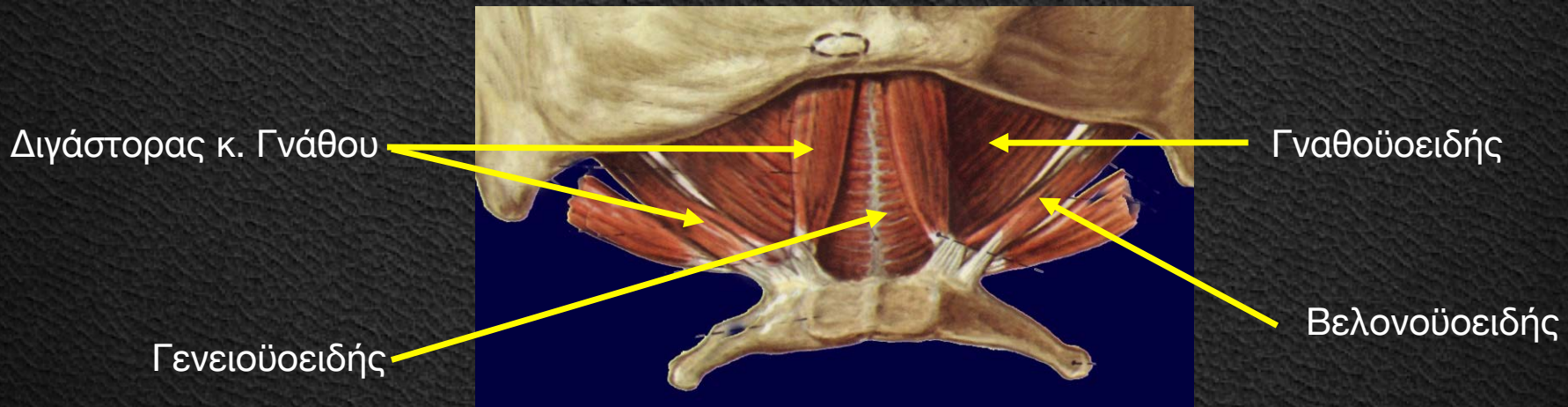
Τράχηλος εμπρός / Αυχένας πίσω:

Όριο οι εγκάρσιες αποφύσεις σπονδύλων ΑΜΣΣ



Πρόσθιοι - Πάνω Από Το Υοειδές

	Έκφυση	Κατάφυση	Νεύρωση
Γναθοϋοειδής	Γναθοϋοειδής γραμμή κάτω γναθου	Υοειδές	Γναθοϋοειδές ν.
Γενειοειδής	Γενειακή γραμμή κάτω γναθου	Υοειδές	A1 & A2
Βελονοϋοειδής	Βελονοϋοειδής απόφυση κροταφικού	Υοειδές	Προσωπικό ν.
Διγαστορας Κάτω Γνάθου	Πρόσθια Γαστέρα (Διγαστορικό Βοθρίο Κάτω Γνάθου) Οπίσθια Γαστέρα (Διγαστορική εντομή κροταφικού)	Υοειδές	Γναθοϋοειδές Προσωπικό



Πρόσθιοι - Κάτω Από Το Υοειδές

Έκφυση

Κατάφυση

Νεύρωση

Στερνοϋδειδής

Λαβή Στέρνου
Έσω Άκρο Κλείδας

Αγκύλη Υπογλωσσίου

Στερνοθυροειδής

Λαβή Στέρνου

Θυροειδής Χόνδρος

Αγκύλη Υπογλωσσίου

Θυροϋειδής

Θυροειδής Χόνδρος

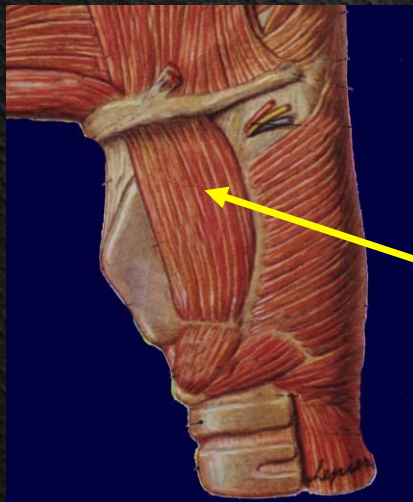
Υπογλώσσιο ν.

Ωμοϋειδής

Άνω χείλος
Ωμοπλάτης

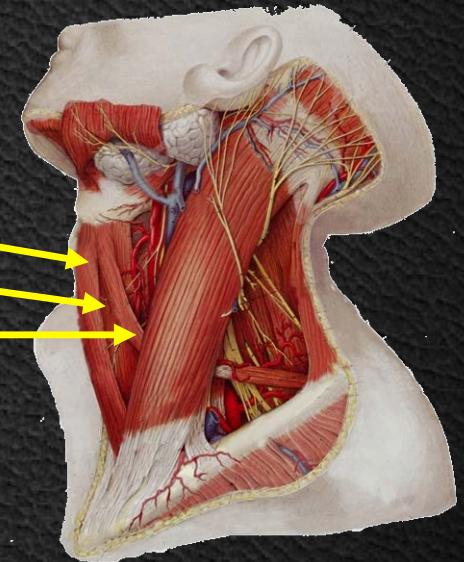
Υοειδές

Αγκύλη Υπογλωσσίου



Θυροειδής

Στερνοϋοειδής
Στερνοθυροειδής
Ωμοϋοειδής

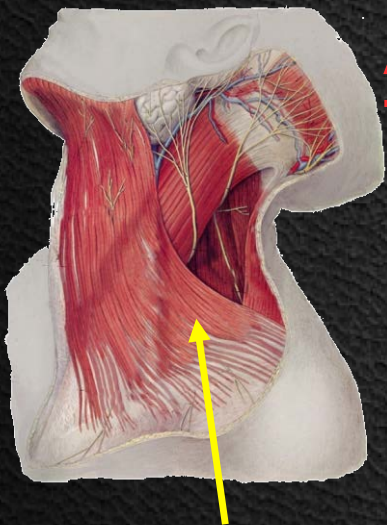


Προσθιοπλάγιοι

Μυώδες Πλάτυσμα

Στερνοκλειδομαστοειδής

Ρυτίδες Τραχήλου
Μελαγχολία
Αηδία
Τρόμος



Μυώδες Πλάτυσμα

Έκφυση

Περιτονία & δέρμα
δελτοειδούς &
υποκλείδιας χώρας

Κατάφυση

Κάτω γνάθος
Δέρμα κάτω μοίρας
προσώπου

Νεύρωση

Προσωπικό ν.

Στερνική μοίρα
Λαβή στέρνου
Κλειδική μοίρα
Κλείδα

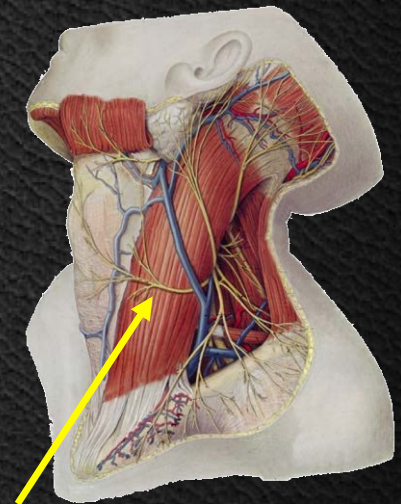
Μαστοειδής
Απόφυση
Ινιακό

Παραπλ/κό ν.
Κλάδοι A2-A3



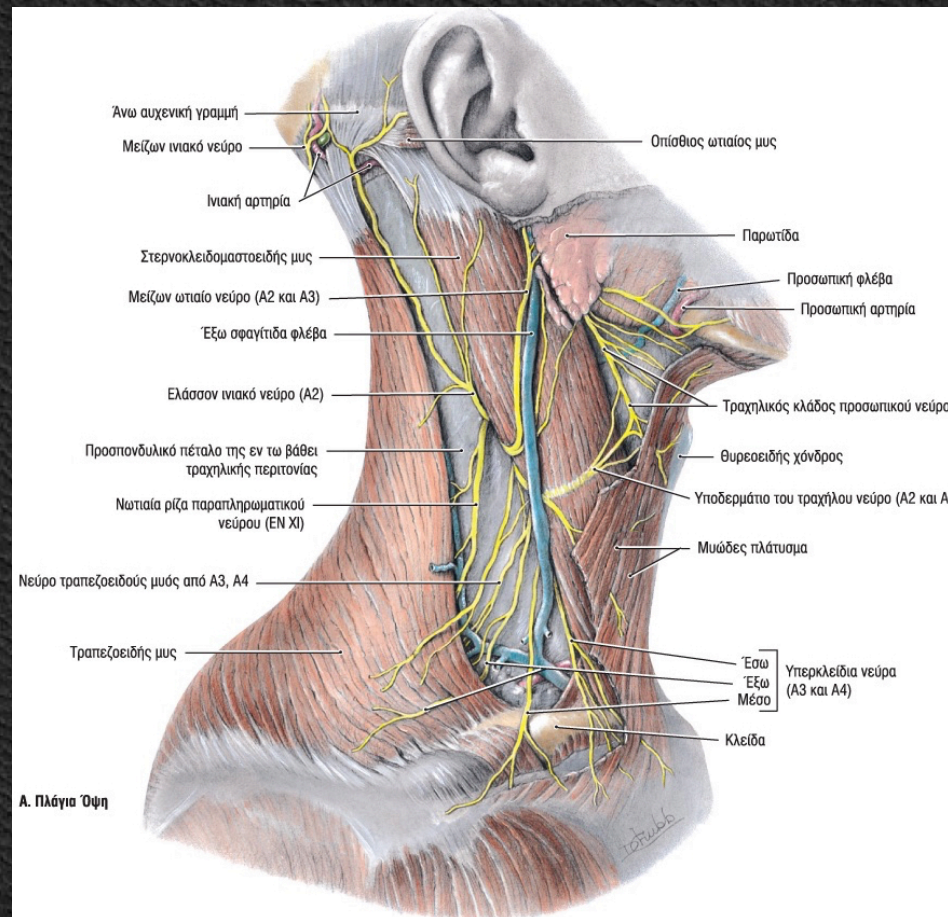
Έκταση
Κεφαλής
Κάμψη ΑΜΣΣ

Ραιβόκρανο



Στερνοκλειδομαστοειδής

Προσθιοπλάγιοι Μυώδες Πλάτυσμα Στερνοκλειδομαστοειδής



Πρόσθιοι - Κάτω Από Το Υοειδές

Έκφυση

Κατάφυση

Νεύρωση

Πρόσθιος Σκαληνός

Εγκάρσιες
αποφύσεις A4, A5
& A6

1^η Πλευρά

Αυχενικό Πλέγμα

Μέσος Σκαληνός

Εγκάρσιες
αποφύσεις A2, &
A7

1^η Πλευρά

Αυχενικό Πλέγμα

Οπίσθιος Σκαληνός

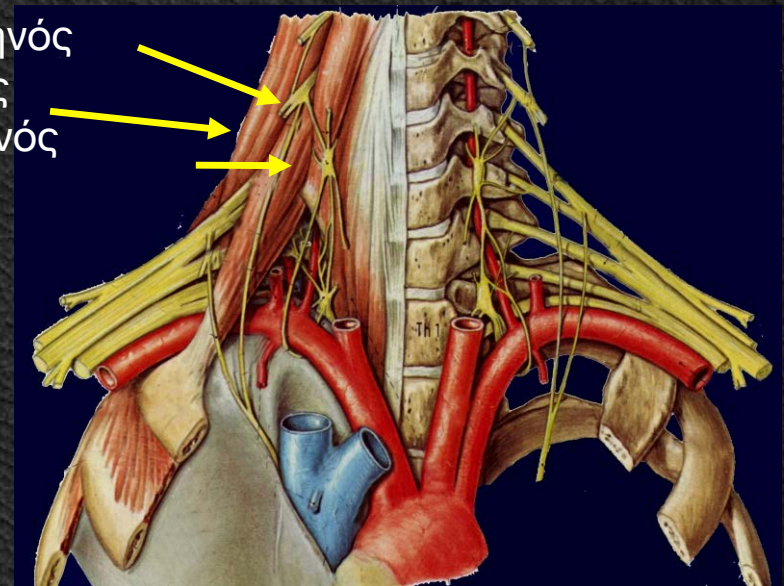
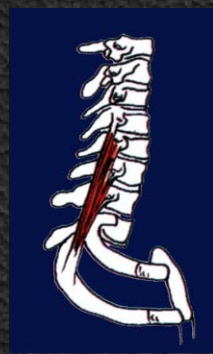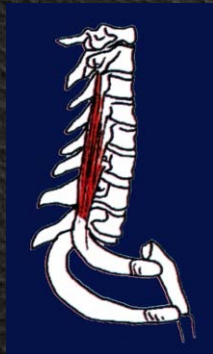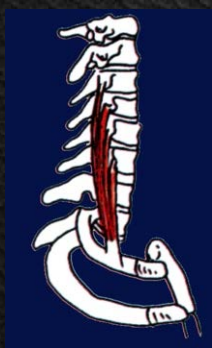Εγκάρσιες
αποφύσεις A4, A5
& A6

2^η Πλευρά

Αυχενικό Πλέγμα

Πλάγια κάμψη ΑΜΣΣ
Έλξη 1^{ης} & 2^{ης} πλευράς

πρόσθιος σκαληνός
μέσος σκαληνός
οπίσθιος σκαληνός



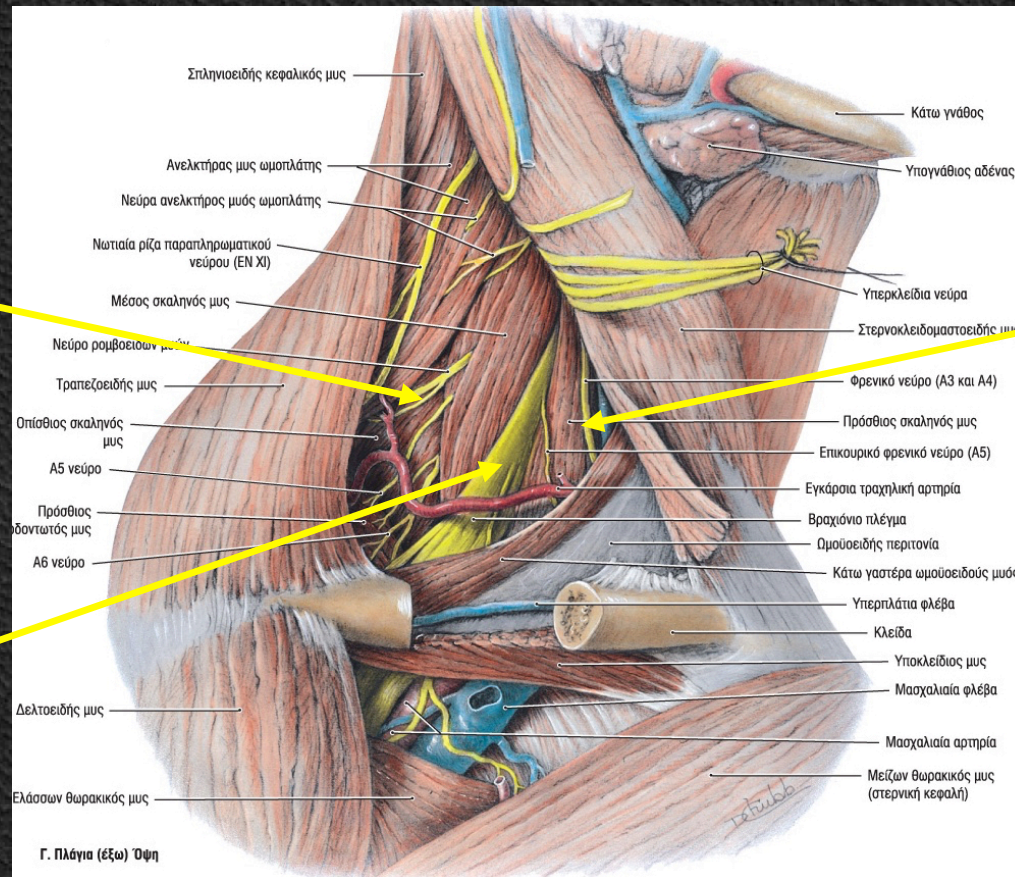
Πλάγιοι

Πρόσθιος Σκαληνός
Μέσος Σκαληνός
Οπίσθιος Σκαληνός

Οπίσθιος Σκαληνός

Πρόσθιος Σκαληνός

Μέσος Σκαληνός



Οπίσθιοι

Επιμήκης Κεφαλικός

Επιμήκης Τραχηλικός

Πρόσθιος ορθός Κεφαλικός

Κάμψη ΑΜΣΣ
Κάμψη Κεφαλής

Έκφυση

Εγκάρσιες αποφύσεις
A3, A4, A5

Ορθή μοίρα
Σώμα A5, A6, A7, Θ1, Θ2, Θ3
Άνω πλάγια μοίρα
Εγκάρσιες αποφύσεις A2-A5
Κάτω πλάγια μοίρα
Θ1, Θ2, Θ3

Πλάγιο όγκωμα A2

Κατάφυση

Ινιακό

Σώμα A2-A5

Πρόσθιο φύμα A2

Ινιακό

Νεύρωση

Αυχενικά ν.

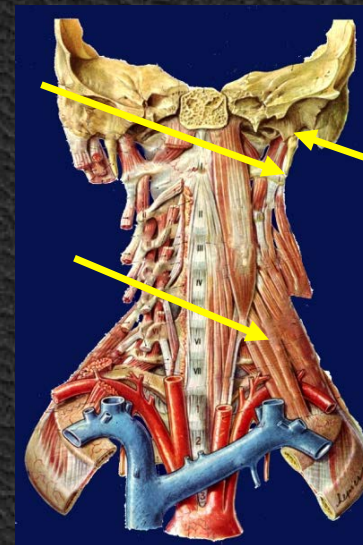
Αυχενικά ν.

Αυχενικά ν.

επιμήκης κεφαλικός

επιμήκης τραχηλικός

πρόσθιος
ορθός
κεφαλικός



Μύες Κορμού

Μύες Οπίσθιας Επιφάνειας
(Ραχιαίοι)

Ωμοραχιαίοι Επιπολής
 Εν τω βάθει

Πλευροραχιαίοι

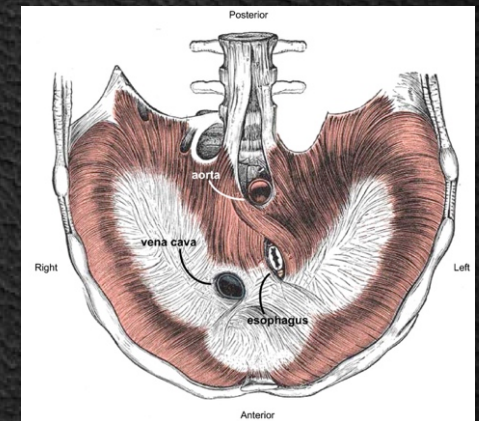
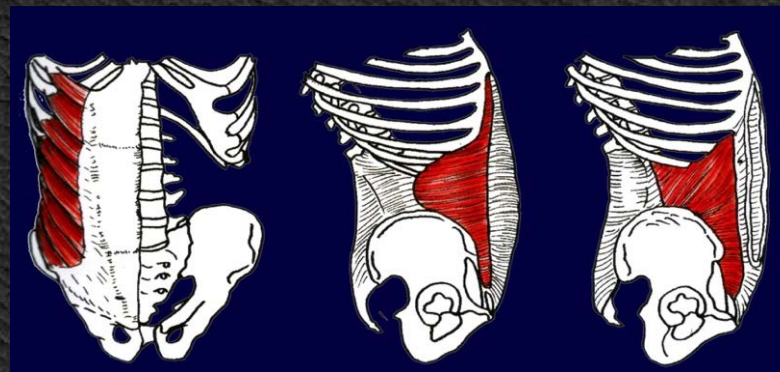
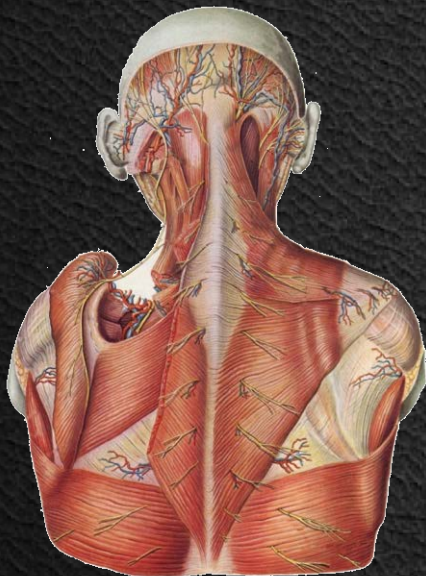Ωμοραχιαίοι Επιπολής (μακροί)
 Εν τω βάθει (βραχείς)

Μύες Προσθιας Επιφάνειας

Θωρακικοί Ιδίως Θωρακικοί
 Ωμοθωρακικοί

Κοιλιακοί

Έσω Μύες Κορμού



Ωμορραχιαίοι - Επιπολής

Τραπεζοειδής

Έκφυση

Ινιακό
Αυχενικός σύνδεσμος
Θ1-Θ10

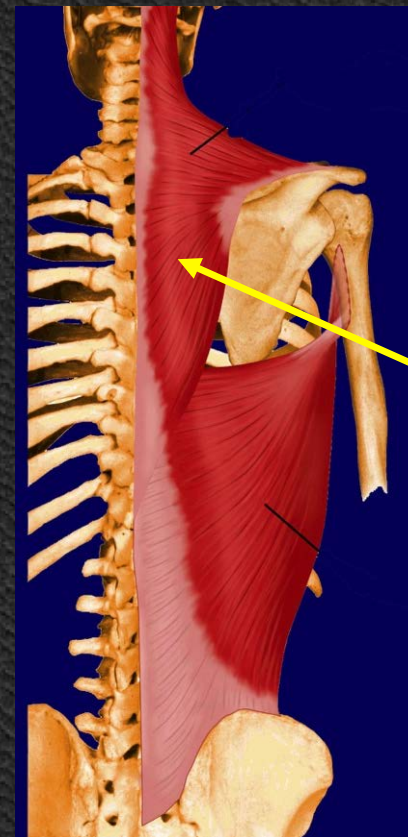
Κατάφυση

Κλείδα
Ακρώμιο
Άκανθα ωμοπλάτης

Νεύρωση

Παρ/ματικό ν.
Αυχενικό πλέγμα

Όμος πίσω
Ωμοπλάτη προς Σ.Σ.



Τραπεζοειδής

Ωμορραχιαίοι - Εν τω βάθει

Έκφυση

Σπονδυλική μοίρα
Θ5-Ο5

Πλευρική μοίρα
3-4 κατώτερες πλευρές

Λαγόνια μοίρα
Λαγόνια Ακρολοφία

Κατάφυση

Βραχιόνιο
Αύλακα δικεφάλου

Νεύρωση

Θωρ/χιαίο ν.

Πλατύς Ραχιαίος

Ρομβοειδής

A7-Θ4

Έσω χείλος
Ωμοπλάτης

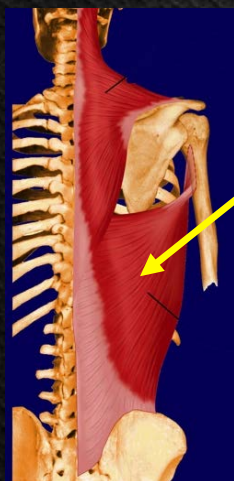
Ραχιαίο ν. της
Ωμοπλάτης

Ανεκκτήρας της Ωμοπλάτης

A1-A4

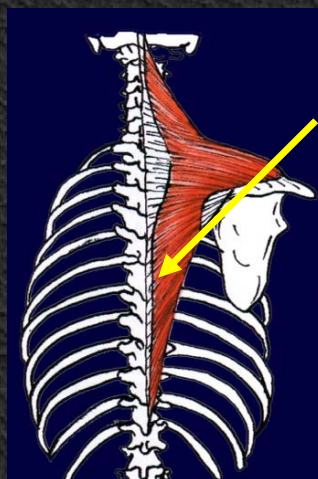
Άνω-Έσω γωνία
Ωμοπλάτης

Ραχιαίο ν. της
Ωμοπλάτης



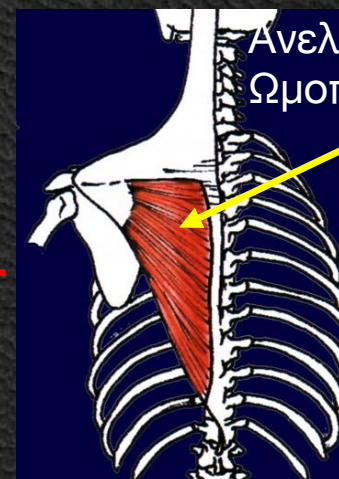
Πλατύς ραχιαίος

Έκταση, απαγωγή, έσω
στροφή βραχίονα
Ευκολότερη αναρρίχηση



Ρομβοειδής

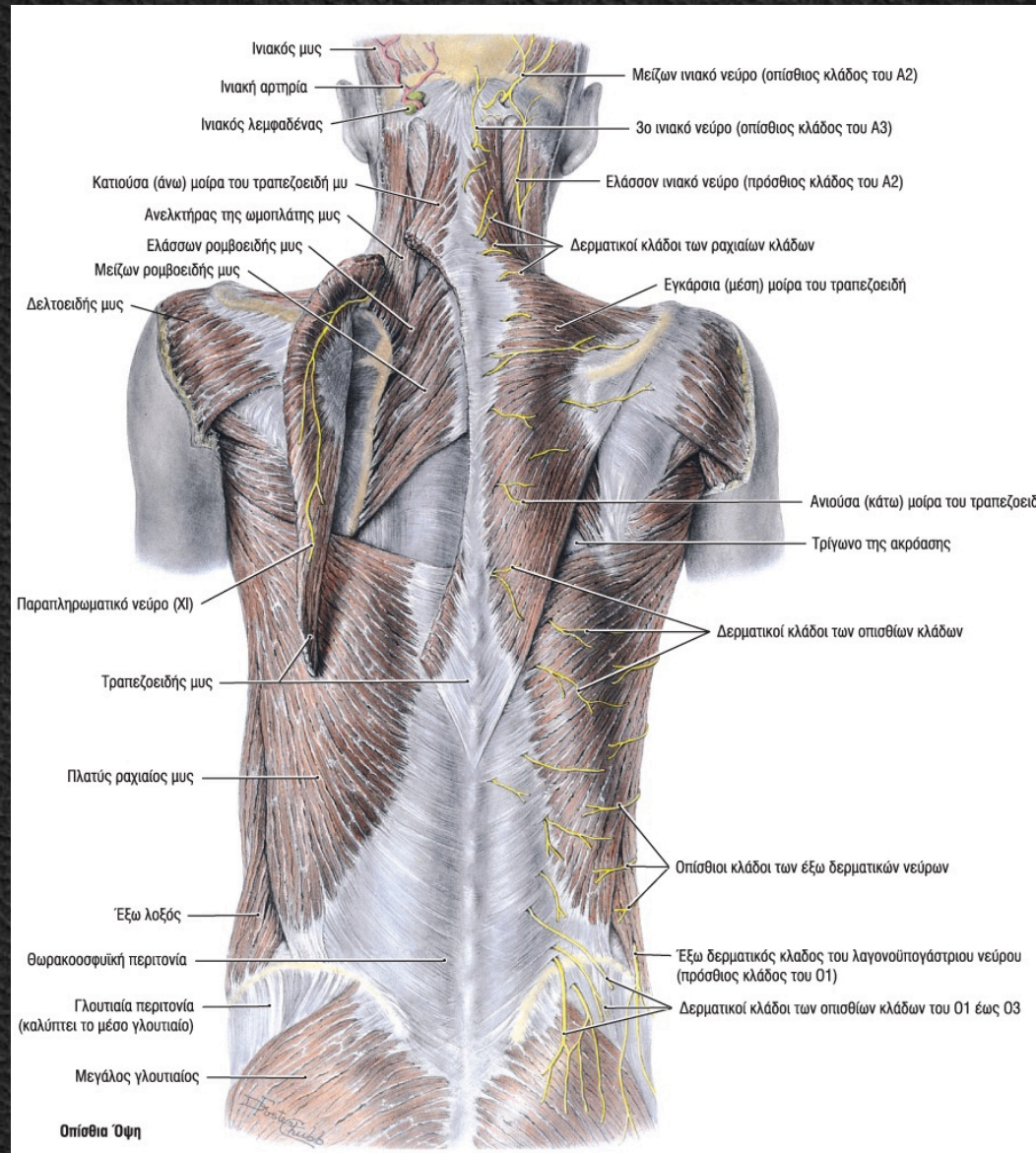
Ωμοπλάτη προς Σ.Σ.



Ανεκκτήρας της
Ωμοπλάτης

Ωμοπλάτη
Άνω

Ωμορραχιαίοι

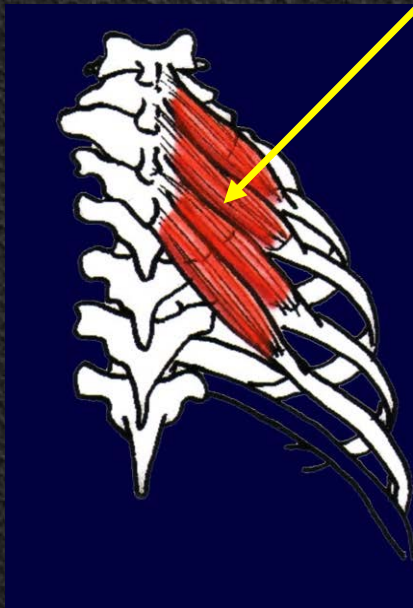

Ωμορραχιαίοι - Εν τω βάθει

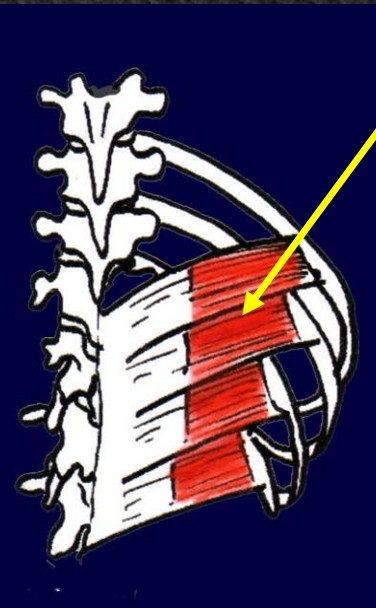	Έκφυση	Κατάφυση	Νεύρωση
Οπίσθιος άνω οδοντωτός	A7-Θ3	2 ^η -5 ^η πλευρά	Μεσοπλεύρια ν.
Οπίσθιος κάτω οδοντωτός	Θ12-Ο3	4 κατώτερες πλευρές	Μεσοπλεύρια ν.

Θωρακική αναπνοή

Οπίσθιος άνω οδοντωτός



Οπίσθιος κάτω οδοντωτός



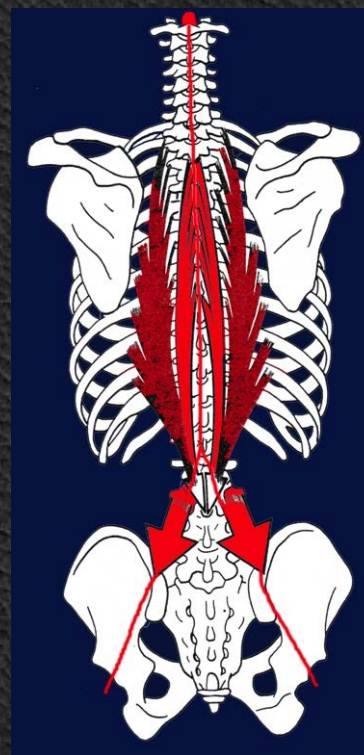
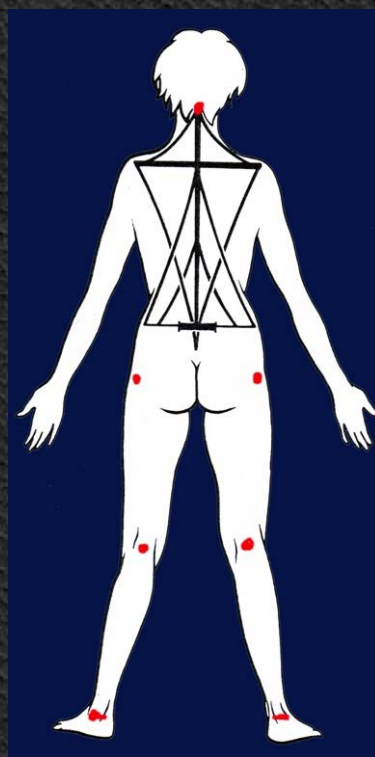
Ίδιως Ραχιαίοι - Επιπολής

Ακανθεγκάρσιο Σύστημα (Σπληνιοειδής)

Ιερονωτιαίο Σύστημα

Εγκάρσιο Ακανθώδες Σύστημα

Όρθια στάση



Ιδίως Ραχιαίοι - Επιπολής

Έκφυση

A4-Θ6

Ακανθεγκάρσιο
Σύστημα
(Σπληνιοειδής)

Κατάφυση

Κεφαλική μοίρα
Μαστοειδής
Άνω Αυχενική γραμμή
Αυχενική μοίρα
A1-A3

Νεύρωση

Μείζων ινιακό ν.
3^ο-4^ο Αυχενικό ν.

Ιερονωτιαίο Σύστημα

Λαγονοπλευρικός

Ιερό οστούν

Γωνίες 12 πλευρών

Οπ. Κλ. νωτιαίων ν.

Μήκιστος

Λαγόνια Ακρολοφία

Εγκάρσιες αποφύσεις
Μαστοειδής
10 κατ. πλευρές

Οπ. Κλ. νωτιαίων ν.

Ακανθώδης

Ακανθώδεις αποφύσεις
οσφυικών

Ακανθώδεις αποφύσεις
Ινιακό

Οπ. Κλ. νωτιαίων ν.

Εγκάρσιο Ακανθώδες

Σύστημα

Ημιακανθώδης

Εγκάρσιες αποφύσεις
οσφυικών

Ακανθώδεις αποφύσεις

Οπ. Κλ. νωτιαίων ν.
Μεσοπλεύριοι

Πολυσχιδής

Ακανθώδεις αποφύσεις
οσφυικών

Ακανθώδεις αποφύσεις

Οπ. Κλ. νωτιαίων ν.
Μεσοπλεύριοι

10-12 περιστροφείς των
νώτων

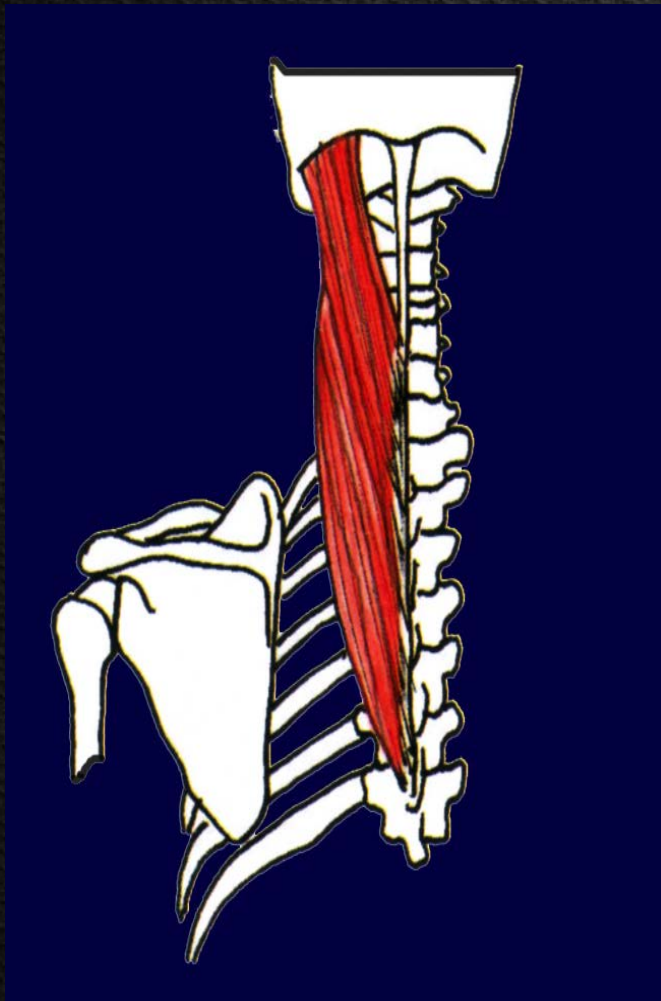
Ακανθώδεις αποφύσεις
θωρακικών

Ακανθώδεις αποφύσεις

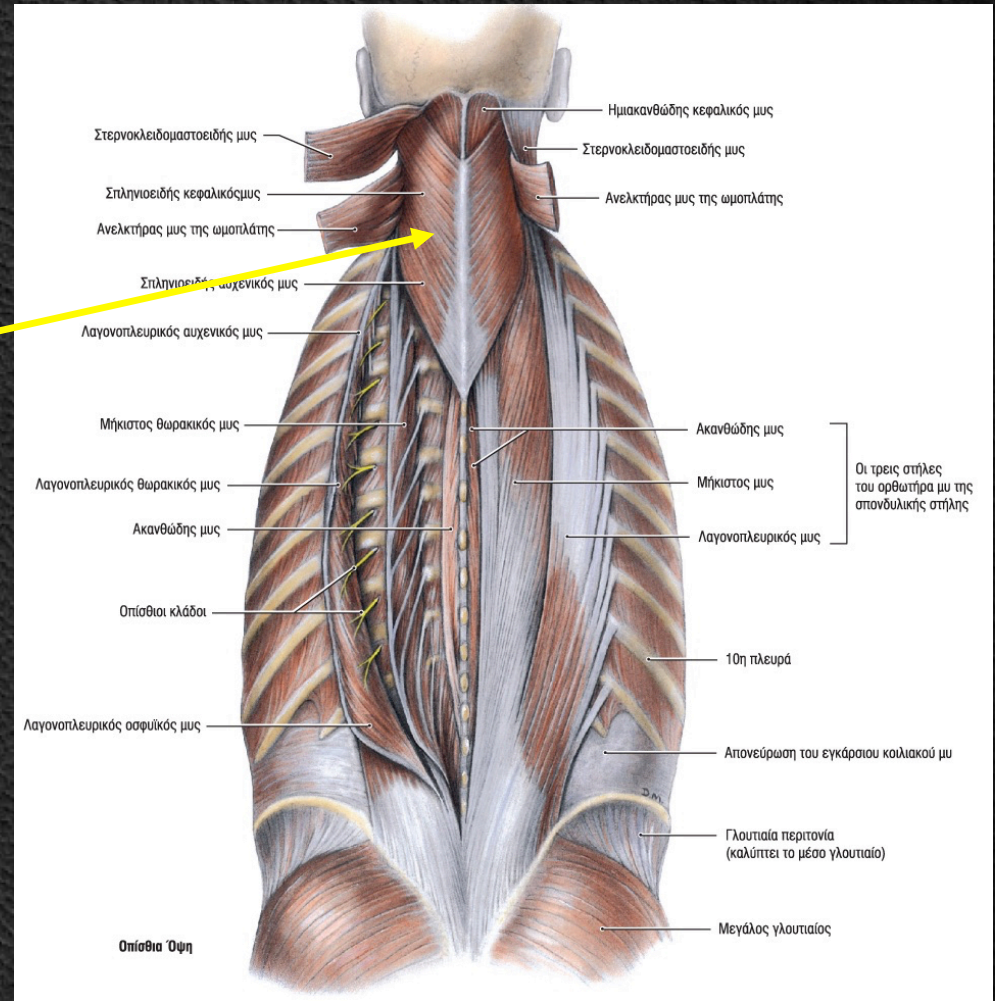
Οπ. Κλ. νωτιαίων ν.
Μεσοπλεύριοι

Ιδίως Ραχιαίοι - Επιπολής

Ακανθεγκάρσιο Σύστημα (Σπληνιοειδής)



Σπληνιοειδής



Ιδίως Ραχιαίοι - Επιπολής

Ιερονωτιαίο Σύστημα

Λαγονοπλευρικός

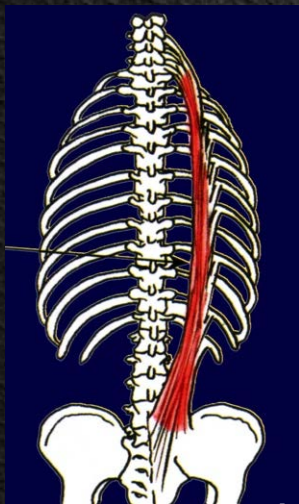
Μήκιστος

Ακανθώδης

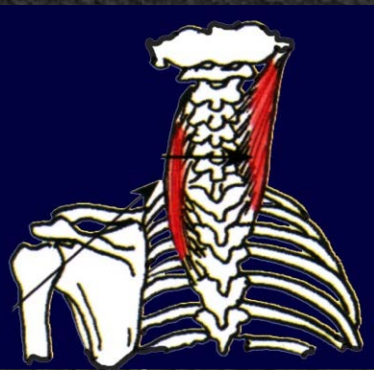Λαγονοπλευρικός

Μήκιστος

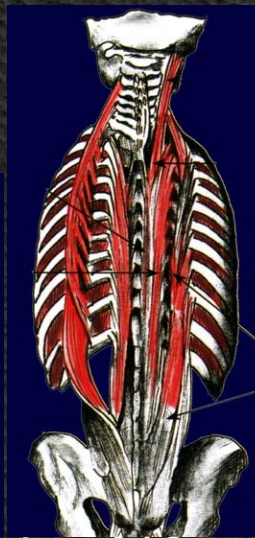Ακανθώδης



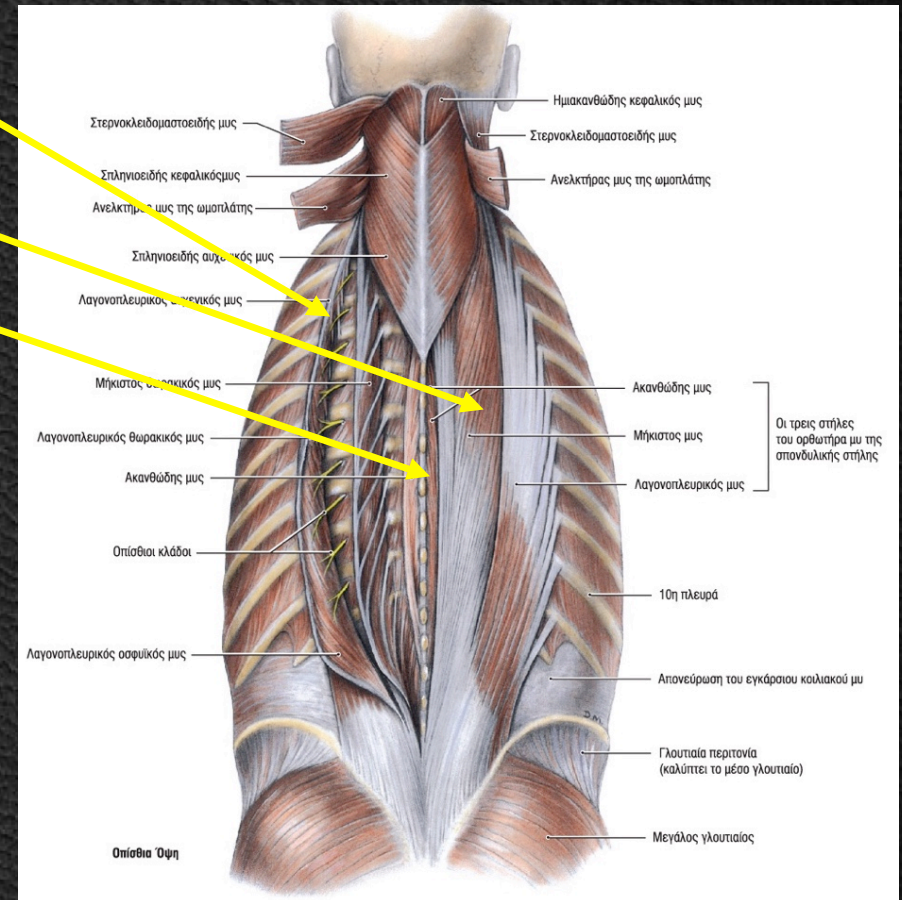
Λαγονοπλευρικός



Μήκιστος



Ακανθώδης



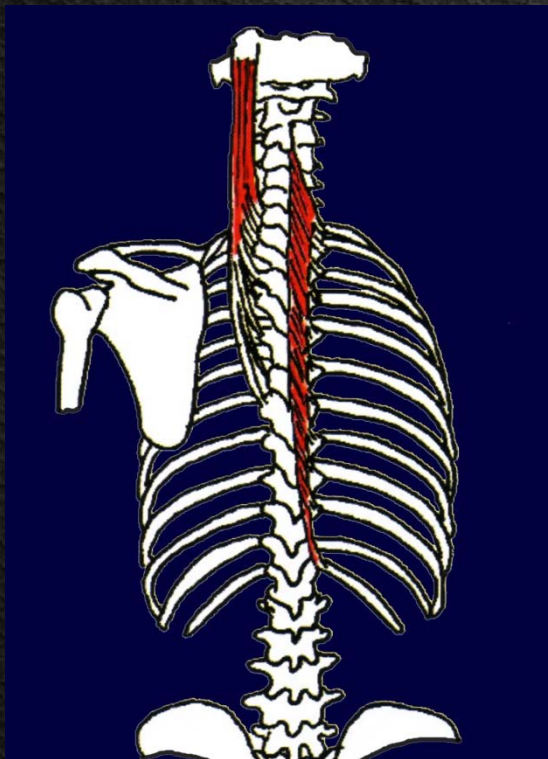
Ιδίως Ραχιαίοι - Επιπολής

Εγκάρσιο Ακανθώδες Σύστημα

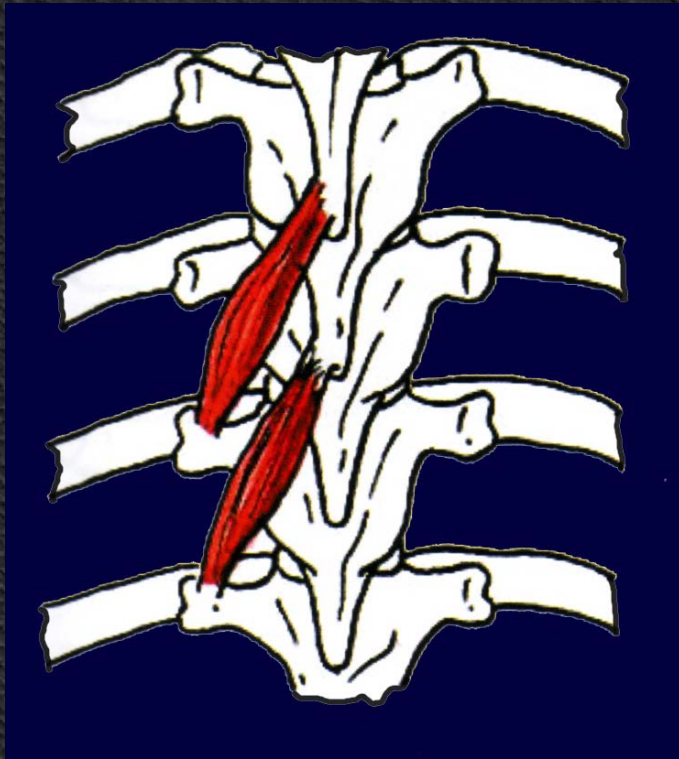
Ημιακανθώδης

Πολυσχιδής


10-12 περιστροφείς των νώτων



Ημιακανθώδης



Πολυσχιδής



Περιστροφείς νώτων

Ιδίως Ραχιαίοι – Εν τω βάθει

Μεσακάνθιοι

Μεσεγκάρσιοι

Ανεκκτήρες των πλευρών

Ινιοαυχενικοί

Μείζων οπ. ορθός κεφαλικός

Έλασσων οπ. ορθός κεφαλικός

Άνω λοξός κεφαλικός

Κάτω λοξός κεφαλικός

Έκφυση - Κατάφυση

Ακανθώδεις αποφύσεις

Εγκάρσιες αποφύσεις

Εγκάρσιες αποφύσεις

Ινιακό - A1 A2

Ινιακό - A1 A2

Ινιακό - A1 A2

Ινιακό - A1 A2

Νεύρωση

Κλάδοι νωτιαίων ν.

Κλάδοι νωτιαίων ν.

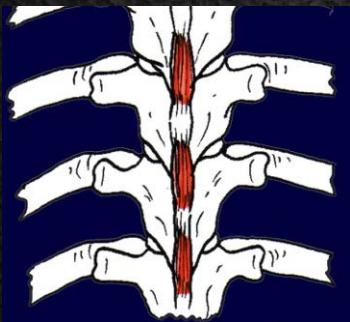
Κλάδοι νωτιαίων ν.

Υπινίδιο ν. - Μείζων ινιακό ν.

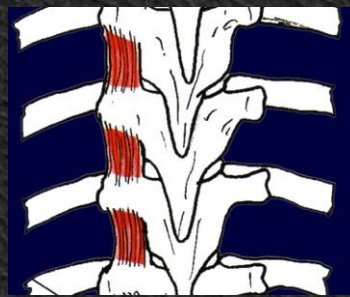
Υπινίδιο ν. - Μείζων ινιακό ν.

Υπινίδιο ν. - Μείζων ινιακό ν.

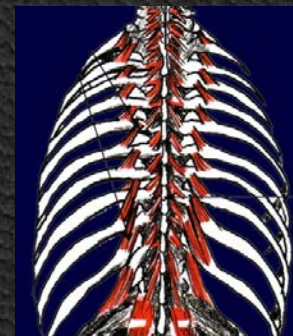
Υπινίδιο ν. - Μείζων ινιακό ν.



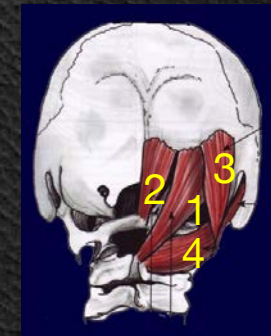
Μεσακάνθιοι



Μεσεγκάρσιοι



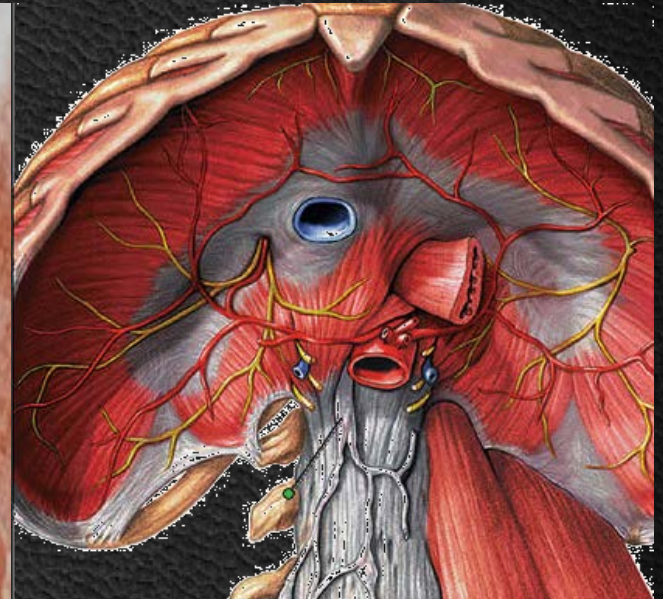
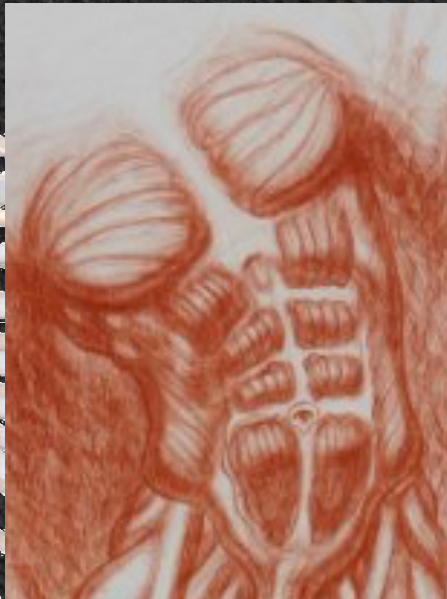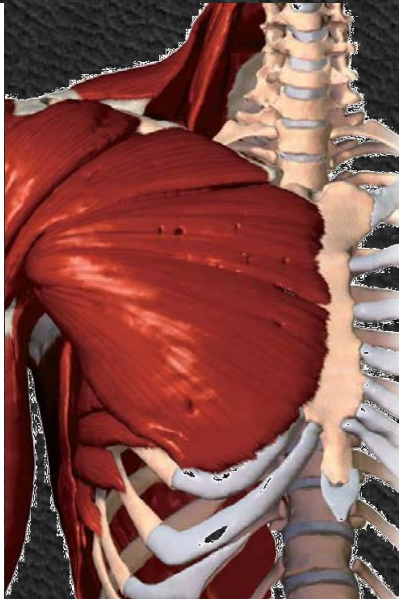
Ανεκκτήρες πλευρών



Ινιοαυχενικοί

Πρόσθιοι Μύες Κορμού

Θωρακικοί Μύες
Κοιλιακοί Μύες
Έσω Μύες Κορμού



Θωρακικοί Μύες – Ιδίως Θωρακικοί

Έκφυση

Κατάφυση

Νεύρωση

Μεσοπλεύριοι

Έξω μεσοπλεύριοι

Έξω χείλος πλευράς
Άνω χείλος πλευράς
Έσω επιφάνεια
πλευράς

Άνω χείλος πλευράς
Έσω χείλος πλευράς
Έσω επιφάνεια
πλευράς

Μεσοπλεύρια ν.

Έσω μεσοπλεύριοι

Έξω χείλος πλευράς
Άνω χείλος πλευράς
Έσω επιφάνεια
πλευράς

Άνω χείλος πλευράς
Έσω χείλος πλευράς
Έσω επιφάνεια
πλευράς

Μεσοπλεύρια ν.

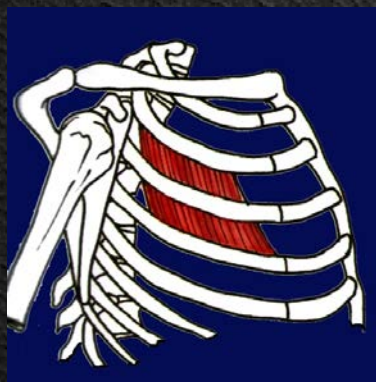
Εγκάρσιος
Θωρακικός

Στέρνο

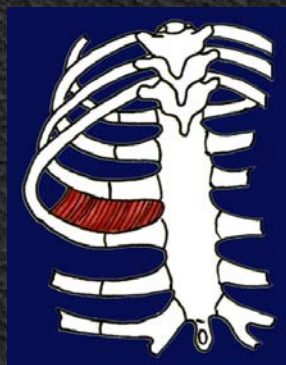3^ο-6^ο πλευρικό
χόνδρο

Μεσοπλεύρια ν.

Θωρακική Αναπνοή



Έξω μεσοπλεύριοι



Έσω μεσοπλεύριοι



Εγκάρσιος Θωρακικός

Θωρακικοί Μύες – Ωμοθωρακικοί

	Έκφυση	Κατάφυση	Νεύρωση
Μείζων Θωρακικός	Κλειδική μοίρα Κλείδα Στερνοπλευρική μοίρα Στέρνο, χόνδροι 2-6 πλευράς Κοιλιακή μοίρα Θήκη ορθού κοιλιακού	Μ. βραχιόνιο όγκωμα	Μείζων Θωρακικό ν.
Ελάσσων Θωρακικός	2-5 πλευρά	Κορακοειδής απόφυση	Πρ. Θωρακικά ν.
Υποκλείδιος	Χόνδρος 1 ^{ης} πλευράς	Κλείδα	Υποκλείδιο ν.
Πρόσθιος οδοντωτός	9 πρώτες πλευρές	Ωμοπλάτη	Μακρό Θωρακικό ν.

Μείζων Θωρακικός

Έλασσων Θωρακικός

Υποκλείδιος

Πρόσθιος Οδοντωτός

Όμος: Έσω, πρόσω, κάτω

Σταθεροποιεί κλείδα

Ωμοπλάτη: πρόσω, έξω, άνω

Κοιλιακοί Μύες – Πρόσθιοι

Ορθός Κοιλιακός

Έκφυση

Στέρνο
Ξιφοειδής Απόφυση
5-7 πλευρά

Κατάφυση

Άνω χείλος ηβικού

Νεύρωση

Μεσοπλεύρια ν.
Κλάδος Ο1

Πυραμοειδής

Ηβικό

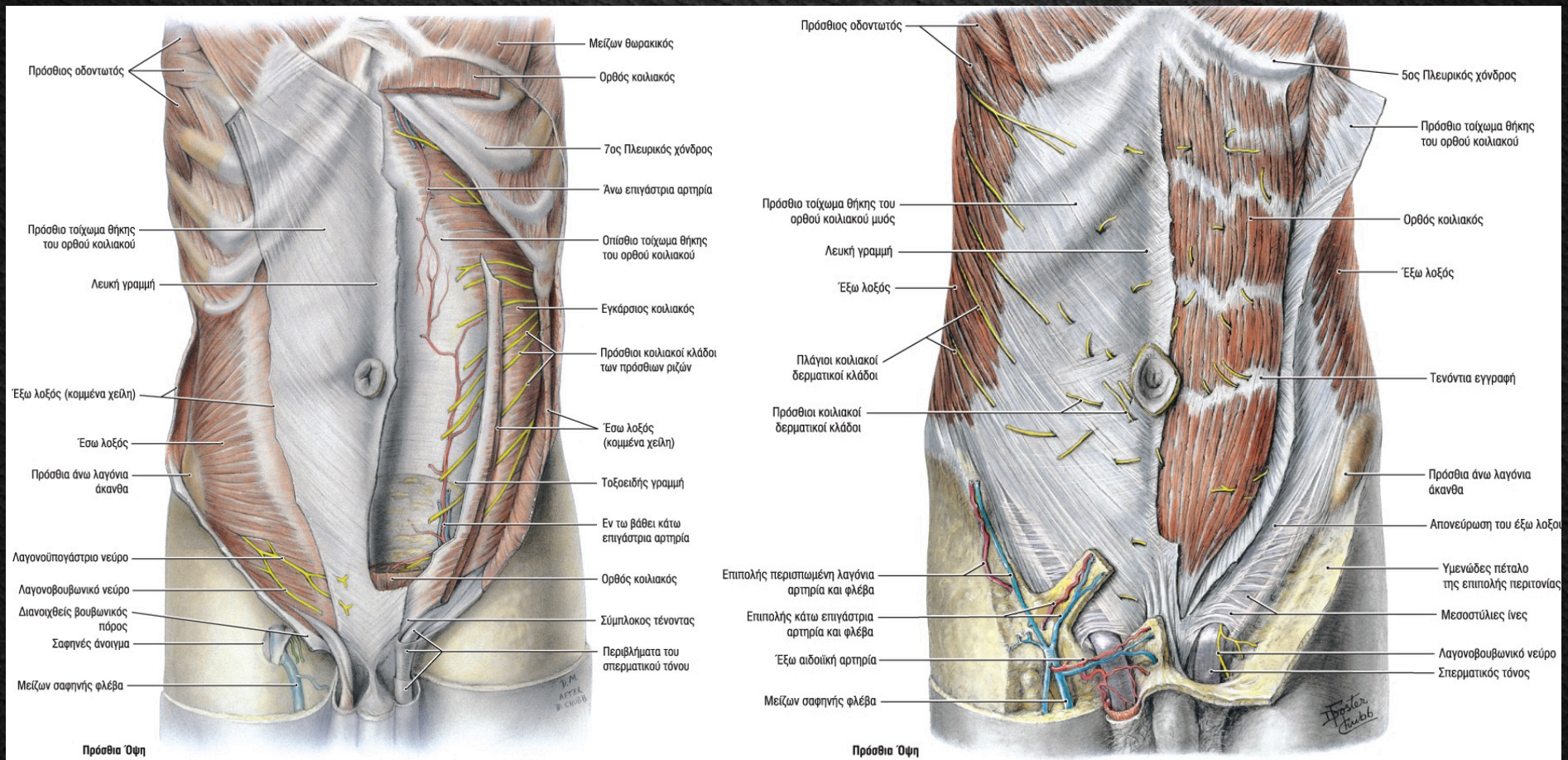
Λευκή γραμμή

Κλάδοι Θ11, Θ12



Κοιλιακοί Μύες – Πρόσθιοι

Ορθός Κοιλιακός Πυραμοειδής



Κοιλιακοί Μύες – Πλάγιοι

Έξω λοξός κοιλιακός

Έσω λοξός κοιλιακός

Εγκάρσιος Κοιλιακός

Έκφυση

7-8 κατώτερες πλευρές

Οσφυονωτιαία περιτονία
Λαγόνια ακρολοφία
Βουβωνικός σύνδεσμος

Οσφυονωτιαία περιτονία
6 κατώτερες πλευρές
Λαγόνια ακρολοφία
Βουβωνικός σύνδεσμος

Κατάφυση

Λευκή γραμμή
Ηβικό
Λαγόνια ακρολοφία

Λευκή γραμμή
4 κατώτερες πλευρές

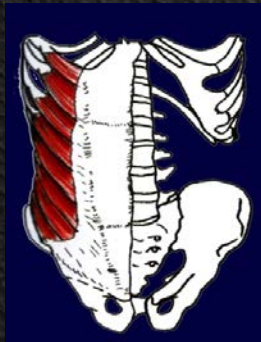Λευκή γραμμή

Νεύρωση

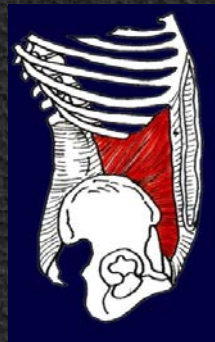5-12 μεσοπλεύριο ν.
Λαγονουπογάστριο ν.
Λαγονοβουβωνικό ν.

8-12 μεσοπλεύριο ν.

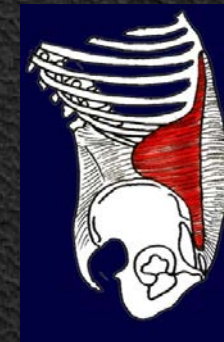Λαγονουπογάστριο ν.
Λαγονοβουβωνικό ν.
Αιδιομηρικό



Έξω λοξός



Έσω λοξός



Εγκάρσιος

Κοιλιακοί Μύες – Οπίσθιοι

Έκφυση

Λαγόνια ακρολοφία
Οσφυολαγόνιος
σύνδεσμος
Ο2-Ο5

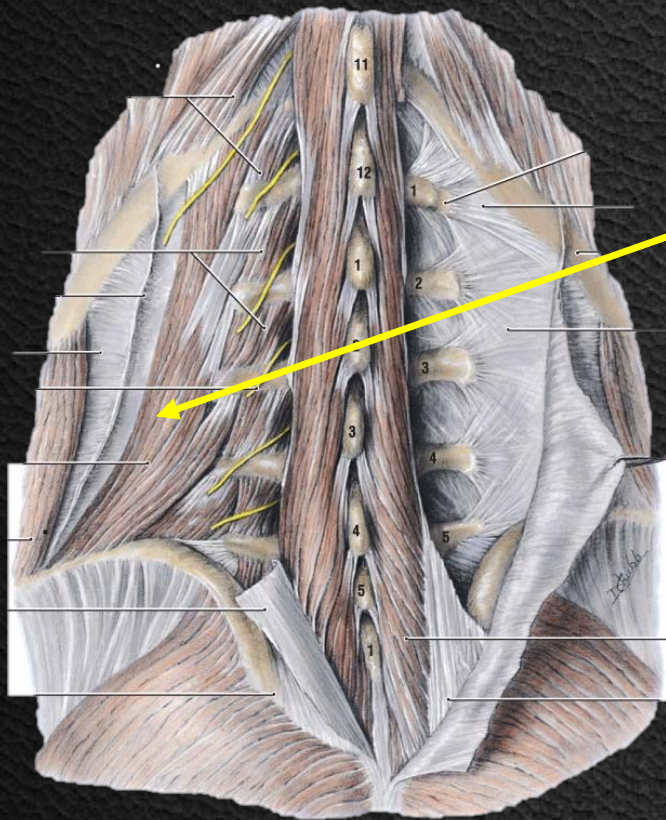
Κατάφυση

12^η πλευρά

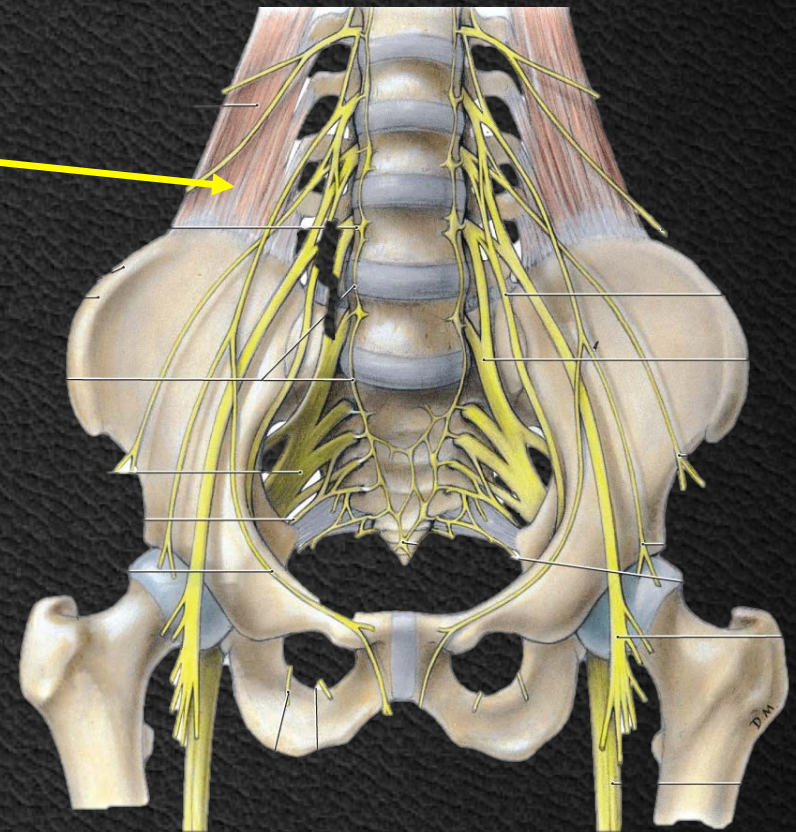
Νεύρωση

12^ο μεσοπλεύριο ν.
Οσφυικό πλέγμα

Τετράγωνος
Οσφυϊκός



Τετράγωνος
Οσφυϊκός



Κοιλιακοί Μύες

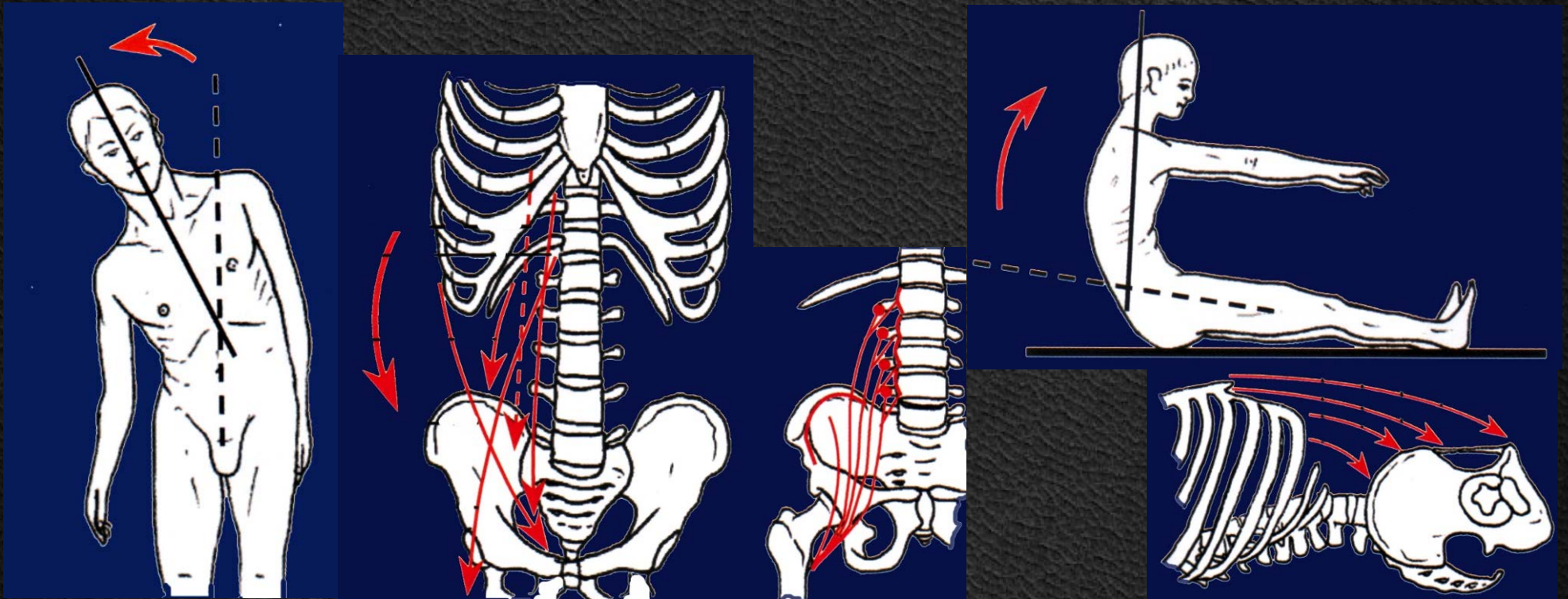
Πλάγια κάμψη κορμού

Πρόσθια κάμψη κορμού

Υποβοήθηση αναπνοής

Αύξηση ενδοκοιλιακής πίεσης

Ούρηση, Αφόδευση, Εμετός, Τοκετός



Έσω Μύες Κορμού

Έκφυση

Νεύρωση

Διάφραγμα

Στερνική μοίρα

Οπίσθια επιφάνεια ξιφοειδούς, Θήκη ορθού κοιλιακού

Φρενικά ν.

Πλευρική μοίρα

6 τελευταίες πλευρές

Φρενικά ν.

Οσφυική μοίρα

Έσω σκέλος

Σώματα Ο2-Ο3, μεσοσπονδύλιοι σύνδεσμοι, επιμήκης σύνδεσμος

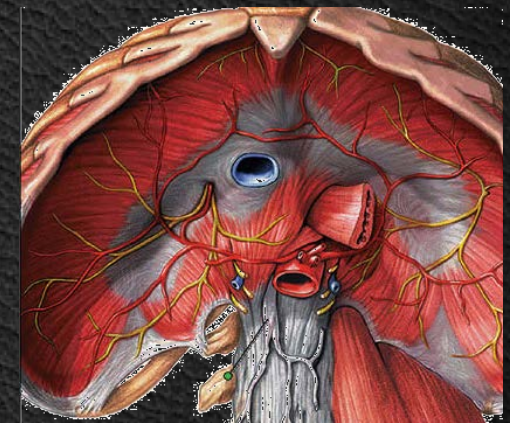
Φρενικά ν.

Έξω Σκέλος

Σώμα Ο1, εγκάρσια απόφυση

Φρενικά ν.

**Αύξηση ενδοκοιλιακής πίεσης
Ενίσχυση εκτεινόντων ΣΣ**

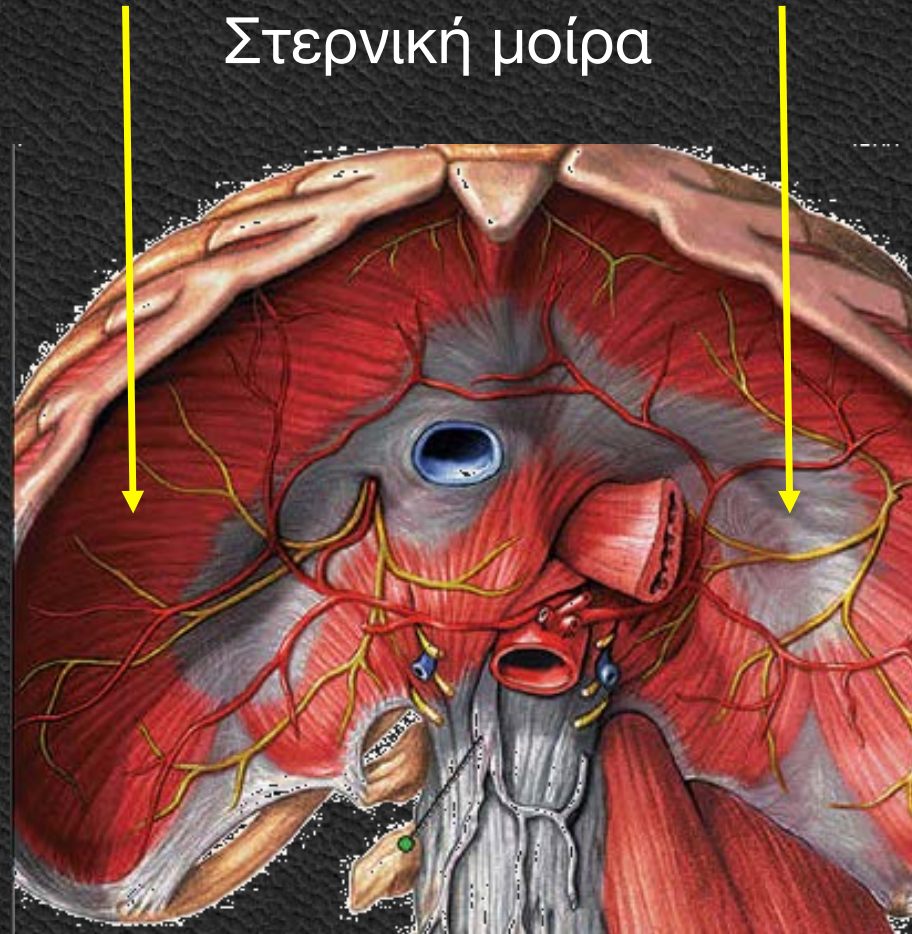


Διάφραγμα

Μυώδες
Τενόντιο

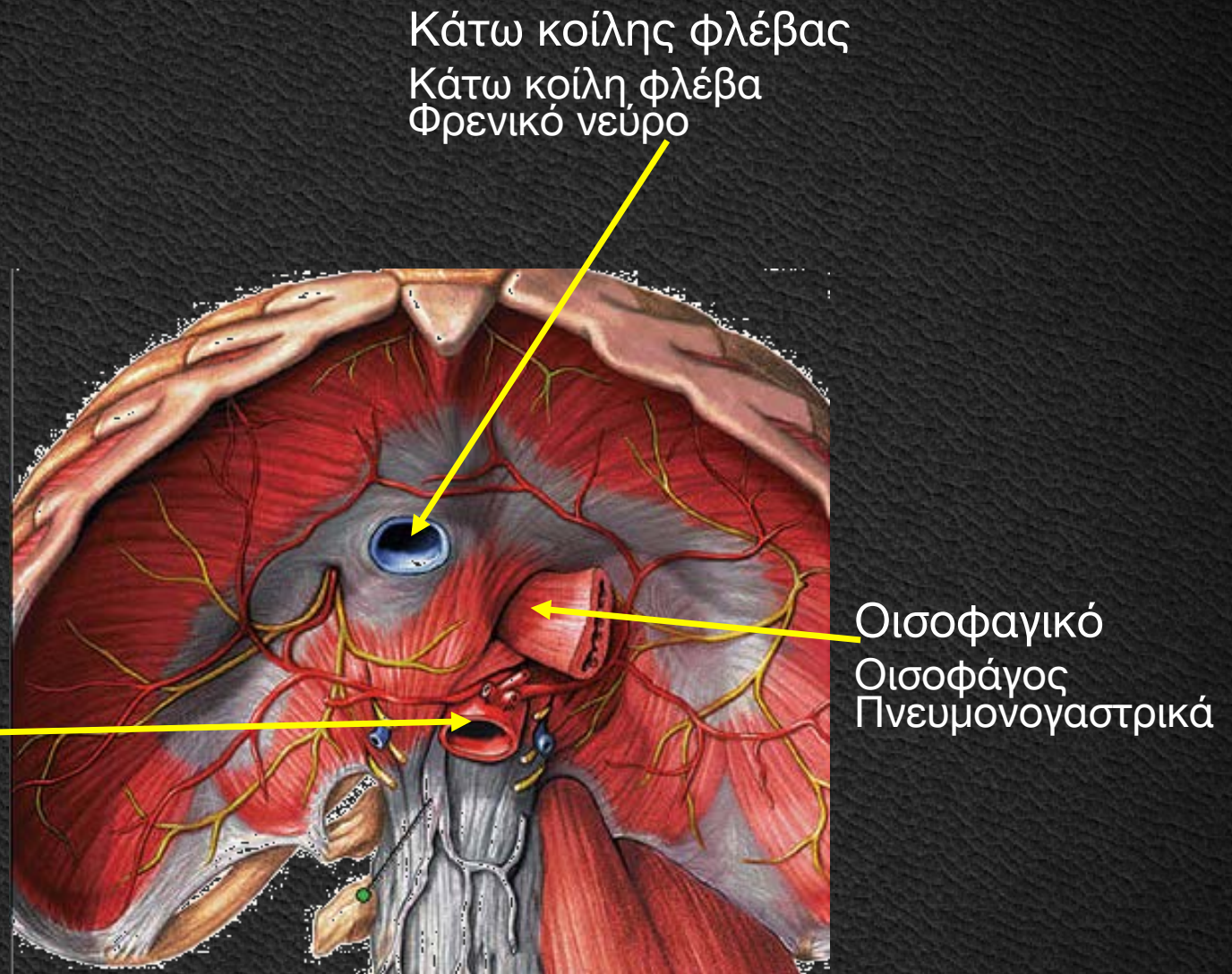
Πλευρική μοίρα

Οσφυϊκή μοίρα



Διάφραγμα

Τρήματα

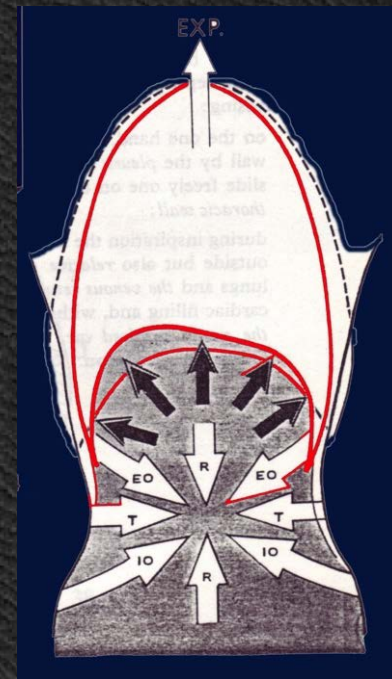
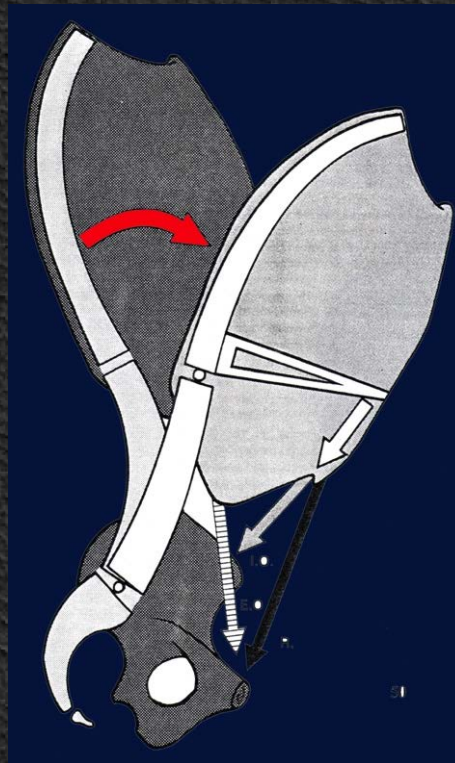
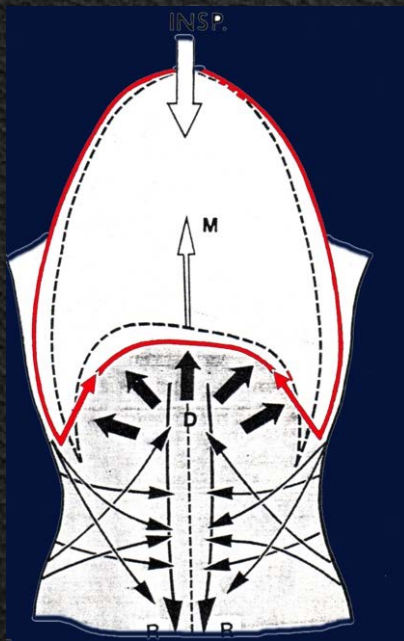


Διάφραγμα

Εισπνοή

Αποφυγή κάμψης Σ.Σ.

Αύξηση ενδοκοιλιακής πίεσης



Βιβλιογραφία

1. Αποστολάκης Γ.: **Ανατομική του ανθρώπου**. Εκδόσεις Παπαζήση, 1968.
2. Καμμάς Αντώνης: **Μαθήματα Ανατομικής**. Βήτα Ιατρικές Εκδόσεις, 2010.
3. Σάββας Α.: **Ανατομική του Ανθρώπου**. Εκδόσεις Κυριακίδη, 1979.
4. Σάββας Α.: **Επίτομη Ανατομική του Ανθρώπου & Άτλας**. Εκδόσεις Κυριακίδη, 1980.
5. Platzer Werner: **Εγχειρίδιο Ανατομικής του Ανθρώπου με Έγχρωμο Άτλαντα**. Εκδόσεις Λίτσας, 1998.
6. Agur A.M.R., Dalley A.F. : **Grant's atlas of anatomy**. 13th ed. Lippincott Williams & Wilkins, 2013.
7. Ellis H., Mahadevan V.: **Clinical Anatomy. Applied Anatomy for Students and Junior Doctors**. 13th ed, Willey, 2013.
8. Moore K., Agur M.R.A., Dalley F.A.: **Essential Clinical Anatomy**. 4th ed. Lippincott Williams & Wilkins 2012.
9. Netter Frank H.: **Atlas of Human Anatomy**. 5th Ed. Saunders, 2011.
10. Sobotta: **Άτλας Ανατομικής του Ανθρώπου**. Γ. Παρισιάνος, 1978

Ευχαριστώ για την Προσοχή σας!

